

PRESS MARK
Press No. ...Fb.....
Shelf No. ....8.....
Book No. ...81.....

R39281

DIE HODGKINSCHE KRANKHEIT

VON

DR. KURT ZIEGLER
PRIVATDOZENT IN BRESLAU

MIT 4 ABBILDUNGEN UND 9 KURVEN IM TEXT UND
5 LITHOGRAPHISCHEN TAFELN.

BIBLIOTH
COLL. REG.
MED. EDIN.

JENA
VERLAG VON GUSTAV FISCHER
1911

ALLE RECHTE VORBEHALTEN.

Seinem väterlichen Freunde

Robert Wiedersheim

in dankbarer Zuneigung

gewidmet.

Vorwort.

Unter dem Begriff der Pseudoleukämie und des Lymphosarkoms sind bisher die verschiedenartigsten Erkrankungsformen des lymphatischen Systems zusammengefaßt worden. Unter ihnen wurde auch das maligne Lymphom oder die Hodgkinsche Krankheit mit einbegriffen. In der vorliegenden Arbeit soll versucht werden, nachzuweisen, daß wohl die Mehrzahl dieser Erkrankungsfälle nach ihrem klinischen Verlauf und der histologischen Gewebsveränderungen eine Krankheitseinheit entzündlicher Natur darstellt. Zwar mehren sich in den letzten Jahren die Stimmen der Autoren, welche zugunsten dieser Ansicht eintreten. Doch hat sie, wenigstens in Deutschland, noch keine allgemeine Anerkennung gefunden. Überblickt man die Zahl der in der Literatur niedergelegten Beobachtungen, so sollte es scheinen, daß eine Entscheidung dieser Fragen wohl möglich wäre. Daß trotzdem der Versuch einer Sammlung und Sichtung des Materials in diesem Sinne bis auf eine jüngst erschienene kurze Zusammenstellung Fabians noch nicht gemacht wurde, liegt wohl darin begründet, daß die ätiologische und epidemiologische Seite der Forschung bisher nur unbefriedigende Resultate erzielen konnte, daß der Einzelne ferner nur relativ selten Beobachtungen an einer größeren Zahl von Erkrankungsfällen anzustellen Gelegenheit hat.

Einer Anregung meines verehrten Lehrers Herrn Geh. Rat von Strümpell folgend, habe ich diesen Erkrankungen besondere Aufmerksamkeit gewidmet und im Laufe der letzten Jahre ein relativ großes klinisches Beobachtungsmaterial von über 70 Erkrankungsfällen sammeln können. 16 Fälle wurden autoptisch genauer untersucht, in über 40 Fällen konnte ich die Diagnose durch Untersuchung exstirpierter Drüsentumoren stützen. Für das freundliche Entgegenkommen und das Interesse an diesen Arbeiten bin ich den Herren Geheimrat von Strümpell, Professor Küttner und Geheimrat Minkowski zu großem Dank verpflichtet. Für

die Überlassung des Sektionsmaterials und die überaus wohlwollende Förderung meiner Arbeiten spreche ich Herrn Geheimrat Ponfick meinen besonderen herzlichen Dank aus.

Bei der Wichtigkeit der anatomischen Gewebsveränderungen wurde der Besprechung der pathologischen Anatomie ein etwas breiterer Raum eingeräumt, als dies vielleicht dem klinischen Bedürfnis entspricht. Besonderes Gewicht glaubte ich auf eine eingehendere Besprechung der Differentialdiagnose legen zu müssen, in Sonderheit bezüglich der tuberkulösen Erkrankungen des lymphatischen Systems.

Wenn auch die Entdeckung der spezifischen Krankheitsursache weiterer Forschung vorbehalten bleibt, hoffe ich doch den Nachweis geführt zu haben, daß die Hodgkinsche Krankheit unter den geschwulstartigen Erkrankungen des lymphatischen Systems eine spezifische entzündliche Erkrankung darstellt.

Des außerordentlich freundlichen Entgegenkommens des Herrn Verlegers Dr. Gustav Fischer möchte ich noch in besonders dankbarer Weise gedenken.

Breslau, 12. April 1911.

Kurt Ziegler.

Inhalts-Verzeichnis.

Seite

I. Geschichtlicher Überblick und Bestimmung des Krankheitsbegriffes . . . 1

II. Allgemeine Symptomatologie 5

III. Spezielle Symptomatologie 13
A. Die Veränderungen der einzelnen Organe 13
1. Die lymphatischen Organe 13
Lymphdrüsen 13
Tonsillen 18
Thymus 18
Milz 18
2. Zirkulationsorgane 18
3. Respirationsorgane 19
4. Harnorgane, Nebennieren und Geschlechtsorgane 23
5. Magendarmtraktus 25
Peritoneum 26
Leber 27
6. Nervensystem 27
Auge 29
Ohr, Geruchs-, Geschmacksorgane 30
7. Muskeln, Knochensystem 30
8. Haut 31
B. Die sekundären Begleitsymptome 38
1. Veränderungen des Blutes 38
2. Stoffwechsel 44
3. Körpertemperatur 46

IV. Die Verlaufsformen der Hodgkinschen Krankheit 51
A. Die akute Verlaufsform 52
B. Die lokalisierte Form 54
C. Die generalisierte Form 63
D. Die Form des Mediastinaltumors 70
E. Die larvierte oder typhoide Form 83
G. Die splenomegalische Form 104
H. Die ostitisch-periostitische Form 109
I. Einige besondere, aber weniger gut charakterisierte Verlaufsformen . . 117
Intestinaler Typus 118
Mikuliczscher Typus 118
Anhang: Die unter dem Bilde der Mycosis fungoides verlaufende Form . 121

Seite

V. Pathologische Anatomie 126
A. Makroskopisches Verhalten 126
B. Die histologischen Veränderungen 129
1. Der allgemeine Typus der Veränderungen 129
a) Erster Typus 130
b) Zweiter Typus 132
c) Dritter Typus 132
Anhang: Der lymphatische hyperplastische Typus 134
2. Die lokale Ausbreitung der Erkrankung 138
a) Entstehung periglandulärer Granulomknoten 138
b) Übergreifen auf die Muskulatur 141
c) Die Veränderungen der Haut 143
Ihre Beziehung zur Mycosis fungoides 147
3. Die metastatischen Organveränderungen 150
Milz 150
Leber 151
Knochenmark 151
Lunge und übrigen Organe 152
3. Lymph- und Blutgefäße 154
4. Die einzelnen Gewebsbestandteile des Granuloms 155
a) Lymphocyten, Plasmazellen und Mastzellen 155
b) Bindegewebselemente 157
Große, freie Zellen 158
Riesenzellen 159
Fibrilläres Bindegewebe 161
c) Neurophile und eosinophile Leukocyten 162
d) Russelsche Körperchen und Charcot-Leydensche Kristalle . . . 165
5. Die Nekrosen. Bedeutung der Sekundärinfektion 167
6. Übergang in echtes Sarkom 171
VI. Ätiologie 173
A. Geographische Verbreitung. Heredität 173
B. Alter, Geschlecht, Konstitution 174
C. Disponierende Schädlichkeiten 175
D. Spezifische Krankheitsursache 176
Bakterienbefunde 176
Spirochäten. Tuberkelbazillus 177
Spezifische Reaktion 178
Tierexperiment 178
Muchsche Stäbchen 179
VII. Diagnose 181
VIII. Differentialdiagnose 185
A. Die granulomatösen Lymphome 186
1. Das syphilitische Granulom 176
2. Das tuberkulöse Granulom 187
3. Die entzündlichen Milztumoren (Typhöse, parasitäre, Typhus Gaucher, Banti) 196
4. Milztumoren bei Anämie 198
B. Die leukämischen Erkrankungen 199
1. Chronisch-lymphatische Leukämie 199

Seite

2. Chronisch-myeloide Leukämie 201
3. Akute Leukämie und Chlorom 202
4. Kombination von Granulom mit Leukämie 204
C. Die echten Geschwulstbildungen 209
Lymphatisches System 209
Myeloides System 211
Leukosarkomatose 212
Lungenkrebs (Schneeberger) 212
IX. Prognose 213
X. Therapie 214
A. Medikamentöse Therapie 215
B. Operative Therapie 219
C. Röntgentherapie 220
Literatur-Verzeichnis 225
Sach-Register 256
Namens-Register 259

I. Geschichtlicher Überblick und Bestimmung des Krankheitsbegriffes.

Die Hodgkinsche Krankheit ist eine Erkrankung des lymphatischen Systems. Sie verdankt ihren Namen einer Arbeit von Hodgkin, der im Jahre 1832 einen eigenartigen Symptomenkomplex von fortschreitender, schließlich allgemeiner Lymphdrüsenschwellung und Milzvergrößerung mit Zeichen von Kachexie beschrieb. Ob es sich allerdings bei seinen sieben Fällen um eine einheitliche Krankheitsform handelte, ist nach dem Stand der damaligen Untersuchungstechnik nicht mit Sicherheit zu sagen. Die Entdeckung der leukämischen Erkrankungen durch Virchow im Jahre 1845 zeigte denn auch, daß wir unter den allgemeinen Erkrankungen des lymphatischen Systems eine besondere Form lymphatischer Hyperplasien mit charakteristischen Blutveränderungen als leukämische zu unterscheiden haben. Die Folgezeit bewies aber, daß neben den leukämischen auch nichtleukämische Schwellungszustände des lymphatischen Systems vorkommen, die den von Hodgkin gezeichneten Symptomenkomplex aufweisen. So beschrieb Wilks 1856 eine allgemeine Lymphdrüsenerkrankung, meist am Halse beginnend, die auch in inneren Organen zu Knötchenbildung führt und sich mit Anämie und Kachexie verbindet. Er nannte sie Anaemia s. Kachexia lymphatica resp. lymphaticolienalis, später Hodgkinsche Krankheit.

War darnach zwar eine Unterscheidung gegen echte leukämische Prozesse möglich, so war doch die Kenntnis vom Wesen der Erkrankung bis in die neueste Zeit unklar und stark umstritten. Zu allen Zeiten und heute noch geht der Streit der Meinungen um die Fragen, ob wir es mit rein hyperplastischen oder mit echten Geschwulstbildungen oder mit entzündlichen Veränderungen zu tun haben. So sehen wir denn je nach der Auffassung des Autors die Erkrankung unter den verschiedenartigsten Benennungen wiederkehren. Bonfils sprach 1856 von einer Cachexie sans

leucémie. Wunderlich beschrieb 1858 als progressive multiple Lymphdrüsenhyperplasie „eine eigentümliche Krankheitsform, welche allmählich zu zahlreichen z. T. kolossal werdenden Intumeszenzen der äußeren und inneren Lymphdrüsen und gewöhnlich bald in inneren Organen, am häufigsten in Milz und Leber, seltener in Nieren, Magendrüsen, Darmfollikeln, Lungen, Pharynx und anderen Organen zur Entstehung eigentümlicher derber Ablagerungen führt." Virchow (1864) rechnete die Erkrankung zu den Lymphosarkomen. Cohnheim (1865) gab ihr den Namen der Pseudoleukämie resp. des Lymphadenoms ohne Leukämie. Trousseau (1866) sprach kurz von einer Adenie. Billroth (1869) nannte sie malignes Lymphom, Langhans (1872) malignes Lymphosarkom, rechnete aber anscheinend auch die Adenia simplex dazu. R. Schulz (1874) sprach von einem Desmoidkarzinom mit retikulärem Gewebe, Korach (1881) von multipler Lymphomatosis, Orth (1887) von malignem aleukämischem Lymphoadenom, Langenbeck von Drüsensarkom. Wagner faßte sie als heterogene geschwulstförmige Neubildung von adenoider oder cytogener Substanz auf. Lanceraux kennzeichnete sie als Lymphome ganglionnaire anémique und Cossy als Hypertrophie sans leucémie, Ciaccio als Syncytiumendotheliom. Zur gleichen Krankheitsform gehört auch Pels und Ebsteins rekurrierendes Drüsenfieber.

Wir sehen hier, daß ein und dieselbe Erkrankung also bald als Geschwulst, bald als entzündliche Erkrankung, bald als der Leukämie verwandte Erkrankung aufgefaßt wurde. Eine genauere Analyse der Fälle ergibt aber, daß nicht selten verschiedenartige Erkrankungsformen unter dem gleichen Begriff vereinigt wurden. Ganz besonders gilt dies von der Cohnheimschen Pseudoleukämie, ein Begriff, der mit seinem unklaren Inhalt von jeher nur verwirrend gewirkt hat.

Die Untersuchungen der jüngeren und jüngsten Zeit haben nämlich ergeben, daß neben den Leukämien mit typischer Blutveränderung auch mehr rudimentäre Formen, sog. Aleukämien vorkommen, bei denen zwar die Organveränderungen in typischer Weise bestehen, aber das Blut nur in geringem Grade oder überhaupt nur qualitativ nicht quantitativ leukämisch verändert ist. Ihre lymphatische Form ist vielfach obigen Erkrankungen an die Seite gestellt worden, wird z. T. auch heute noch allein als Pseudoleukämie bezeichnet, sie gehört aber zweifellos als besondere Verlaufsform zu den echt leukämischen Erkrankungen, nicht zur Hodgkinschen Krankheit.

Des weiteren hat sich ergeben, daß auch typische, chronisch entzündliche Erkrankungen, wie die Tuberkulose, Syphilis und andere, unter dem Bilde generalisierter Lymphdrüsenschwellungen verlaufen können. Sie werden als Granulome bezeichnet und wir können somit tuberkulöse, syphilitische usw. Granulome unterscheiden. Da schließlich auch echte Geschwülste, meist sarkomatöser Natur, von Lymphknoten ausgehen und auf metastatischem Wege zahlreiche Lymphknotengruppen befallen können, so lassen sich drei Hauptgruppen von Erkrankungen des lymphatischen Systems unterscheiden: 1. die echten Geschwulstbildungen, 2. die leukämisch-hyperplastischen Wucherungen und 3. die entzündlich granulomatösen Erkrankungen. Sie unterscheiden sich in ausgeprägten Fällen sowohl nach dem klinischen Verlauf wie den typischen anatomisch-histologischen Veränderungen.

Während früher die Mehrzahl der Autoren geneigt war, die Hodgkinsche Krankheit den geschwulstartigen Prozessen zuzurechnen, ist es heute nicht mehr zu bezweifeln, daß wir es mit einer entzündlich-granulomatösen Erkrankung des lympatischen Gewebes zu tun haben. Sie wird daher von vielen Autoren, wie z. B. Benda, Naegeli, Pappenheim, auch als malignes Granulom bezeichnet. Fraglich ist dabei zunächst noch, ob es sich um eine spezifische Granulationswucherung oder nur um eine besondere Reaktionsform einer oder verschiedener bekannter Entzündungserreger handelt. Sternberg hat geglaubt, die Erkrankung als eine besondere Verlaufsform der Lymphdrüsentuberkulose auffassen zu können, andere, wie Benda, leugneten überhaupt eine spezifische Ursache. Demgegenüber kann es heute kaum mehr einem Zweifel unterliegen, daß wir es bei der Hodgkinschen Krankheit mit einer spezifischen Infektionskrankheit zu tun haben. Zwar kennen wir den Erreger der Erkrankung noch nicht, indessen sind sowohl die klinischen Erscheinungen, als die histologischen Gewebsveränderungen in den typischen Fällen derart charakteristisch und von anderen ätiologisch bekannten entzündlichen Granulationsgeschwülsten verschieden, daß an einer gleichartigen gemeinsamen Ursache nicht gezweifelt werden kann. Die Gleichartigkeit wesentlicher klinischer Symptome und der stets wiederkehrende Typus einer histologischen Gewebsreaktion sind es ja bei den meisten infektiösen, besonders chronischen Erkrankungen gewesen, welche zunächst sichere Anhaltspunkte für eine gemeinsame krankhafte Ursache ergeben haben. Meist folgte ihr dann die Erkenntnis dieser Ursache selbst und ihrer biologischen

Eigenschaften. Man erinnere sich nur an die Knötchenkrankheit, die Tuberkulose, an die Syphilis, deren histologische und klinische Eigenart längst vor Entdeckung ihres spezifischen Erregers bekannt und anerkannt war.

Wir können demnach das **Wesen der Hodgkinschen Krankheit** folgendermaßen definieren. Sie ist eine meist chronisch verlaufende spezifisch entzündliche Erkrankung, welche fast ausnahmslos zunächst das lymphatische System ergreift und zu fortschreitender, schließlich fast universeller Schwellung seiner Teile führt, welche sekundär aber die verschiedensten Organe befällt und von eigenartigen Erscheinungen von seiten der Haut und Schleimhäute, Anämie und Kachexie und Fieberbewegungen begleitet ist. In dem entzündlichen Charakter der Erkrankung liegt es begründet, daß je nach Intensität der schädigenden Ursache, nach der Raschheit und Richtung ihrer weiteren Ausbreitung, nach Lage der Eintrittspforte und örtlichen Verhältnissen der klinische Verlauf großen Schwankungen unterworfen ist, daß auch die histologischen Gewebsveränderungen gewisse Verschiedenheiten aufweisen können. So lassen sich sowohl akutere Verlaufsformen den chronischen gegenüberstellen, als auch besondere lokalisierte von generalisierten Formen unterscheiden.

Die besondere Eigentümlichkeit der Erkrankung besteht also in der vielleicht nicht absoluten aber doch weit überwiegenden Vorliebe der krankmachenden Ursache für das lymphatische System. Sie ist es auch gewesen, welche die Diagnose gegen andere systematische Erkrankungen der lymphatischen Apparate so außerordentlich erschwerte und auch heute noch die mannigfachsten Berührungspunkte mit geschwulstartigen, leukämischen und anderen granulomatösen resp. entzündlichen Prozessen gibt. Dazu kommt, daß nicht selten sekundäre entzündliche Prozesse sich dem granulomatösen Prozeß hinzugesellen, welche gewisse Symptome des klinischen Bildes, besonders Allgemeinsymptome in unberechenbarer Weise beeinflussen und die Bewertung ihrer Beziehung zur primären oder sekundären komplizierenden Ursache recht erschweren können.

Sieht man aber von diesen Eigentümlichkeiten ab, so ist doch die Summe der klinischen Erscheinungen und die Art und Weise der histologischen Veränderungen so charakteristisch, daß sie gestatten, ein nahezu vollständiges Bild der Erkrankung zu entwerfen. Die Verwertung der einschlägigen Literatur begegnet bei der häufig zutage tretenden Unsicherheit der Diagnose z. T. erheblichen Schwierigkeiten. Sie wurde nach den Gesichtspunkten

herangezogen, die mir auf Grund eingehender eigener Untersuchungen an einem relativ großen Material von über 70 Erkrankungsfällen mit 15 Sektionsfällen maßgebend erschienen. Wenn sich vielleicht über die Berechtigung der Heranziehung des einen oder anderen Falles streiten läßt, glaube ich doch im allgemeinen nur typische Erkrankungsfälle verwertet zu haben.

II. Allgemeine Symptomatologie.

Die Hodgkinsche Krankheit läßt in ihrem Verlauf meist deutlich zwei Stadien unterscheiden, einmal das Stadium der lokalen Lymphdrüsenerkrankung oder nach Trousseau die latente Periode, sodann das Stadium der Verallgemeinerung der Erkrankung, Trousseaus progressive Periode der Generalisation und des ausgebildeten Krankheitsbildes (Période progressive de généralisation et d'état). In manchen Fällen bleibt die lokale Drüsenerkrankung lange Zeit, ohne besondere Symptome zu machen, latent bestehen, in anderen gehen beide Stadien langsam ineinander über oder eine stürmische Ausbreitung von einer Drüsengruppe auf die andere und innere Organe läßt kaum noch eine Trennung der beiden Krankheitsstadien zu.

Der Beginn der Erkrankung,

das erste Stadium,

kündigt sich meist dadurch an, daß an irgend einer Stelle des Körpers eine oder eine Gruppe von Lymphdrüsen schwellen. Weitaus am häufigsten erkranken die seitlichen Halsdrüsen vor und hinter dem Sternocleidomastoideus einer Seite, sehr selten beide Seiten gleichzeitig. Eine Zusammenstellung aus 120 Fällen ergibt diesen Beginn in ca. 50 Proz. der Fälle. Supraclaviculardrüsen und Kieferwinkeldrüsen erkranken primär etwa in 6 Proz. Sodann folgt in der Häufigkeitsskala die Erkrankung der Axillardrüsen einer Seite, ca. 10 Proz. der Fälle. Nackendrüsen, Mediastinal- und Ingunialdrüsen je etwas über 3 Proz. Dazu kommt in ca. 9 Proz. der Fälle als erste sichtbare Veränderung des lymphatischen Systems eine Schwellung der Milz. In ca. 12 Proz. der Fälle vermißt man in der Peripherie jede Drüsenschwellung. Erst die Sektion klärt darüber auf, daß es sich um eine primäre Schwellung der retroperitonealen Lymphdrüsen handelt. Sehr selten wird die Erkrankung durch eine Schwellung der Speichel-, Tränen- oder Liddrüsen eingeleitet. Dieser

verschiedenartige Sitz der Erkrankung läßt darauf schließen, daß die Eintrittspforten der krankmachenden Ursache verschiedene sind. Am häufigsten geschieht die Infektion offenbar vom Nasenrachenraum und vom Larynx aus, ferner von der Mundhöhle. Auch krankhafte Veränderungen der Zähne dürften eine Rolle spielen. Ferner kommt in Betracht der obere Teil des Respirationstraktus. Primäre Erkrankung der Axillen und Ingunialdrüsen scheinen darauf hinzuweisen, daß auch durch Verletzungen der Haut der oberen und unteren Extremitäten Krankheitskeime in die Lymphbahnen einzutreten vermögen. Eine nicht minder wichtige Rolle scheint der Magendarmtraktus zu spielen. Aber selbst in die Ausführungsgänge der Speicheldrüsen und vom Conjunctivalsack der Augen aus in die Tränen- und Liddrüsen scheinen Krankheitskeime und von da in die Drüsensubstanz gelangen zu können. Auffallend ist, daß an den Eintrittspforten selbst fast nie Zeichen stattgehabter Infektion und lokaler Erkrankung wahrzunehmen sind. Die erste Ansiedlung geschieht erst in den regionären Lymphknoten.

Begleitsymptome in diesem ersten Stadium der Erkrankung können völlig fehlen. Es handelt sich um eine schmerzlose scheinbar indolente Schwellung gewisser Lymphdrüsen. Bei gastrointestinaler Infektion resp. Erkrankung der tiefer gelegenen Lymphknoten kann die stattgehabte Infektion überhaupt dem Nachweis entgehen. Wesentliche Beeinflussung des Allgemeinbefindens, des Blutes, der Körpertemperatur fehlt. Doch ist dem nicht immer so. Auch in diesem Stadium kommen immerhin in ca. 12 Proz. resp. 5 Proz. der Fälle recht beachtenswerte Symptome von seiten der Haut und des Magendarmtraktus zur Beobachtung, die man als **Prodromalsymptome** auffassen kann. Es treten nämlich Pruritus oder pruriginöse, heftig juckende Exantheme, auf, die entweder auf gewisse Regionen, z. B. die Extremitäten, beschränkt oder über einen großen Teil des Körpers, Rumpf und Extremitäten, auch Gesicht und behaarten Kopf sich ausbreiten können. Nach kürzerer oder längerer Zeit verschwinden sie wieder. Ja diese Hautsymptome können auch selbst längere Zeit den ersten sichtbaren Drüsenveränderungen vorausgehen und erhalten so den Charakter wahrer prodromaler Symptome.

In einigen Fällen, etwa 5 Proz. der Fälle, werden die ersten krankhaften Symptome durch Störungen von seiten des Magendarmkanals eingeleitet, Schluckbeschwerden, Übelkeiten, heftige Durchfälle. Sehr selten findet sich vorübergehender Reizhusten. Alle diese eigenartigen Reizerscheinungen zeichnen sich besonders

durch ihren flüchtigen Charakter aus, können aber selten auch längere Zeit bestehen. Die gleichen Erscheinungen kommen auch im weiteren Verlauf der Erkrankung nicht selten vorübergehend vor. Wenn auch sichtbare Drüsenschwellungen bisweilen erst sekundär auftreten, so müssen wir doch in diesen Reizerscheinungen das Zeichen der bereits irgendwo lokalisierten Erkrankung sehen. Meist handelt es sich um später rasch zunehmende Krankheitsfälle.

Als gelegentliches aber seltenes Frühsymptom werden Störungen von seiten der Ohren, Schwerhörigkeit und Sehstörungen, beobachtet, auch frühzeitiger Katarakt.

Ist das Mediastinum primärer Sitz der Erkrankung, so können Druckerscheinungen auf die daselbst befindlichen Organe, besonders auch Druckgefühl, Druckschmerz, Atemnot, Brustschmerzen eventuell Husten, Schlingbeschwerden die ersten Symptome der Erkrankung sein.

Die **Dauer des ersten Stadiums** ist außerordentlich wechselnd. Sie kann wenige Wochen, ein Vierteljahr, häufig ein Jahr, aber selbst mehrere Jahre betragen. So in drei meiner Fälle 3, 4 und 7 Jahre. In einem Falle von Maresch bestand nachweislich seit 15 Jahren eine Schwellung der rechtsseitigen Halsdrüsen, die dann plötzlich rapid zunahm und auf andere Drüsengruppen überging. Indessen hat die Zeitbestimmung des ersten Stadiums nur beschränkten Wert, denn man wird ohne geeignete Untersuchung der lokal erkrankten Drüsen nie mit Sicherheit unterscheiden können, ob die betreffende Drüsenschwellung nicht irgend einer sonstigen Erkrankung ihre Entstehung verdankte und nur prädisponierend für die neue granulomatöse Erkrankung wirkte. Indessen scheint doch eine Beobachtung von Westphal dafür zu sprechen, daß eine langdauernde Latenz der Erkrankung möglich ist. Es handelt sich um einen Patienten, der im 9. Lebensjahre einen Hautausschlag an den Beinen und gleichzeitig Schwellung der Inguinaldrüsen aufwies. Bald wurden auch andere Drüsengruppen ergriffen. Auf Arsen gingen die Drüsenschwellungen wieder zurück. 17 Jahre hatte Patient Ruhe, dann trat wieder ein diffuser Hautausschlag auf, bald entwickelten sich rasch wachsende und um sich greifende Drüsenschwellungen, hohes rekurrierendes Fieber und das typische Bild des malignen Granuloms. Hier scheint in der Tat ein gleichartiger Krankheitsprozeß allerdings zunächst unter medikamentöser Einwirkung 17 Jahre latent geblieben zu sein, wenn man nicht annehmen will, daß eine zweite von der ersten unabhängige Infektion stattgefunden hat. Diese lange Latenz legt auch die Über-

legung nahe, ob in diesem ersten Stadium nicht eine Ausheilung der Erkrankung, etwa durch Vernarbungsprozesse, möglich ist. Indessen ist ein sicheres Urteil hierüber zurzeit noch nicht möglich.

Das zweite Stadium.

Bald rasch, bald langsam breitet sich die Erkrankung unaufhörlich fortschreitend auf neue Drüsengruppen aus. Damit ist aber das zweite Stadium der Erkrankung, das der **Propagation** und **Generalisation** der Erkrankung, erreicht. In vielen Fällen zeigt sich dies zunächst in einer mächtigen Vergrößerung der lokalen Lymphome. Neue in der nächsten Nachbarschaft treten hinzu. So können zunächst mächtige einseitige Geschwülste an einer Halsseite oder in einer Achselgrube, selten in den Leistenbeugen entstehen. Nicht selten bilden sich erhebliche Mediastinaltumoren aus. Auch bei den inneren Drüsen scheinen lokal zunächst mächtige Lymphomknoten entstehen zu können, so in der Gegend der Leberpforte, der Iliacalgrube oder der Gegend des Pankreas, der Nieren. Die Erkrankung breitet sich dann weiter aus, springt z. B. von einer Halsseite auf die andere über, ergreift Submaxillar-, Nacken, Clavicular-drüsen, sodann Axillar- ev. auch Cubitaldrüsen, das Mediastinum und innere Drüsen, die Inguinal- und Femoraldrüsen, schließlich können alle Drüsengruppen ergriffen sein. Alsbald treten Schwellungen von Milz und Leber hinzu, und Zeichen von Lungen- und Pleurastörungen usw. weisen auf die Generalisierung der Erkrankung hin.

Wie die primäre Lokalisation, variiert aber auch die Art und Weise der Ausbreitung des Prozesses, wie später genauer gezeigt werden soll, ganz erheblich, indem zunächst die nächstliegenden, d. h. in der Lymphstromrichtung gelegenen Drüsengruppen im Sinne oder auch entgegengesetzt der Lymphströmung ergriffen werden oder eine mehr unregelmäßig sprunghafte Ausbreitung zutage tritt. Das Wachstum vollzieht sich teils langsam kontinuierlich, teils unvermittelt plötzlich und kann in Tagen oder wenigen Wochen zu umfangreichen Tumorbildungen führen. In einzelnen Fällen scheinen interkurrente Erkrankungen, Anginen, Influenza und ähnliches die akute Verschlimmerung zu bewirken. Meist pflegt es so zu sein, daß diejenigen Drüsen, die primär erkrankten, besonders die Halsdrüsen, die größter Tumoren darstellen.

Die einzelnen Lymphomknoten sind entweder isoliert, nicht miteinander verwachsen und gut beweglich, festweich oder derb und hart, oder zu größeren unter einander verbackenen Konvoluten

verwachsen. Meist bleiben sie gegen die Umgebung beweglich, können aber auch mit der Tiefe verwachsen sein. Verlötung mit der Haut ist eine außerordentliche Ausnahme. Mit seltenen Ausnahmen entwickeln sich die Tumoren schmerzlos. Die bedeckende Haut zeigt meist keine Veränderungen mit Ausnahme obiger Fälle.

In späteren Stadien fast stets, in früheren häufig, findet sich ein nachweisbarer **Milztumor**, im ganzen in 65—70 Proz. der Fälle. Meist in mäßigen Grenzen kann er aber ganz enorme Größe annehmen, welche an leukämische Milztumoren erinnert. Er besitzt meist glatte Oberfläche, ist fest und derb, bisweilen lassen sich höckerige Prominenzen wahrnehmen. Seine Entstehung verdankt er offenbar einer hämatogenen Infektion. Man kann ihn daher stets als ein Zeichen für den Einbruch des Krankheitsprozesses in die Blutbahn ansehen. Nach dem Auftreten des Milztumors zu schließen kann dieser Einbruch in recht verschiedenen Stadien erfolgen. Oft findet er sich erst, nachdem die meisten Lymphdrüsen bereits ergriffen sind. Ebensooft aber sehen wir ihn bei relativ wenig ausgedehnter mehr oder weniger lokalisierter Drüsenerkrankung in die Erscheinung treten und in einigen Fällen tritt er als das scheinbare erste Symptom der Erkrankung auf.

Mit diesem Infektionsmodus hängt es denn auch zusammen, daß beinahe regelmäßig mit der Milz auch die **Leber** Schwellungszustände und Verhärtung zeigt. Sie finden sich in etwa 60 Proz. der Fälle. Auch hier können mäßige und recht erhebliche, selbst ganz enorme Vergrößerungen beobachtet werden. Milz- und Leberschwellungen können gerade bei jenen Formen retroperitonealer Drüsenerkrankung nicht selten der einzige tastbare Ausdruck der Erkrankung sein.

In recht auffälligem Gegensatz zum sonstigen lymphatischen Apparat steht die Seltenheit der Beteiligung der Tonsillen und Rachenmandeln. Lymphomknoten daselbst kommen zwar vor, im ganzen aber höchstens in 4—5 Proz. der Fälle. Häufiger ist die Beteiligung des Magendarmtraktus, indem Durchfälle, Übelkeit, Erbrechen, besonders gegen das Lebensende, in etwa einem Drittel der Fälle beobachtet werden. Allerdings spielen hier vielfach auch sekundäre Momente eine Rolle. Daß in Ausnahmefällen auch die lymphatischen Bildungen in Tränen-, Lid- und Speicheldrüsen Sitz der Erkrankung sein können, wurde schon eingangs erwähnt.

Mit dem Symptomenkomplex der Beteiligung von Lymphdrüsen, Milz und Leber ist gemeinhin der **Höhepunkt** der Erkrankung erreicht und es pflegen nun auch gewisse **Allgemeinsymptome** sich

geltend zu machen, welche den perniziösen Charakter der Erkrankung kennzeichnen. Gleichzeitig können durch weitere lymphogene oder hämatogene Ausbreitung die verschiedensten Organe noch in Mitleidenschaft gezogen werden. Bevor diese kurz geschildert werden, ist noch der Symptome zu gedenken, welche durch den Druck der wachsenden Tumoren auf die Nachbarschaft, besonders auch durch die Störungen der Lymph- und Blutzirkulation, hervorgerufen werden.

Durch periphere Ausbreitung, Neubildung granulomatöser Knoten, Verwachsungsprozesse mit der Umgebung kann es zu Alterationen der Nervenstämme, sowie zirkulatorischen Störungen kommen. Am ausgesprochensten sind diese dann, wenn sich, wie im Mediastinum oder in den Supraclavicularräumen, Axillen und am Hals oder retroperitoneal oder inguinal größere Tumormassen ausbilden. Durch Druck auf die Nerven kann es schon frühzeitig zu Parästhesien z. B. in einem Arm oder Bein, Schmerz in der Gegend des Brustbeins, Interkostalschmerzen, Ischialgien, Stimmbandlähmungen, Symphathicusalterationen kommen, selten auch zu Störungen der Motilität.

Die zirkulatorischen Störungen bestehen einmal in Lymphstauungen, die zu ödematöser Durchtränkung der Haut an den Extremitäten, dem Thorax, besonders in der Gegend des Brustbeins und der Mammae führen können. Besonders auffällig sind plötzliche Lymphödeme, namentlich des Gesichts, die gleichzeitig mit erheblicher Zunahme der Drüsentumoren des Halses eintreten können und sich oft mit Fieberbewegungen vereinigen. Die Blutstauungs-Zustände zeigen sich in Dilatation der Hautvenen, besonders an der Brust in den oberen Interkostalräumen, den Axillen, Armen, des Halses bei entsprechenden Druck durch Drüsentumoren. Dazu gesellt sich oft ein mehr oder weniger ausgebreitetes Ödem, falls Hauptgefäßstämme, wie Axillaris, Femoralis, komprimiert werden. Auch Zeichen von Stauungen im Gebiet der ganzen oberen oder unteren Hohlvene können sich geltend machen. Dazu treten häufig Stauungstranssudate in den serösen Höhlen, besonders einer, selten beider Pleurahöhlen.

Die wichtigsten **Allgemeinsymptome,** welche mit der Generalisation der Erkrankung auftreten, sind die Kachexie, die Anämie und Fieberbewegungen. Die Kräfte erlahmen, abnorme Ermüdbarkeit, Unlust zur Arbeit stellen sich ein. Die Hautfarbe wird blaß und blässer, bekommt schließlich ein fahles gelbbräunliches Kolorit. Die Patienten magern zusehends ab und

werden schließlich dauernd ans Bett gefesselt. Gleichzeitig schreitet das Wachstum der Lymphome weiter fort. In einigen Fällen geschieht dies rasch, in anderen vergehen Jahre, bis die Arbeitsfähigkeit erlischt, bei vielen wechseln Zeiten besseren Wohlbefindens mit akuter Verschlechterung des Zustandes ab.

In der Mehrzahl der Fälle treten Fieberbewegungen hinzu, entweder schon in relativ frühen Stadien oder erst spät bei weit fortgeschrittener allgemeiner Ausbreitung des krankhaften Prozesses. Bei einigen zeigt sich das Fieber erst kurz vor dem tötlichen Ende, wenige verlaufen ganz fieberlos. Das auffälligste Symptom des Fiebers ist seine Unregelmäßigkeit. Bald erreicht es nur geringe Grade, bald besteht eine hohe Kontinua, am häufigsten ein stark remittierendes hohes Fieber. Vielfach wechseln fieberfreie und fieberhafte Zeiten in unregelmäßigen Intervallen und unregelmäßiger Dauer miteinander ab, das Fieber hat einen ausgesprochen rekurrierenden Charakter. Jede Fieberattacke kann mit starker Konsumption der Kräfte einhergehen, während in der fieberlosen Zeit rasche Erholung eintritt. Schlafsucht, Somnolenz oder Schlaflosigkeit und heftige Schmerzen können das Fieber begleiten. Vorübergehend treten akute Schwellungszustände der Lymphome auf. Das Blut zeigt meist Veränderungen nach dem Typus der sekundären Anämie. Die Anämie ist entweder nur gering oder kann in längerer oder kürzerer Zeit selbst höchste Grade annehmen, so daß die Zahl der Erythrocyten bis auf eine Million im Kubikmillimeter sinkt. Die Zahl der Plättchen ist meist vermehrt. Die Leukocytenzahlen sind quantitativ entweder stark vermehrt und bieten dann meist ein typisch neutrophil leukocytotisches Verhalten oder sie sind quantitativ nicht verändert, können besonders in schweren Fällen auch erheblich vermindert sein. Qualitativ findet sich relativ häufig eine mäßige oder erhebliche Vermehrung der eosinophilen Leukocyten, ferner meist eine Vermehrung der großen mononukleären ungranulierten Zellen, mitunter auch der Mastzellen. Die Zahl der Lymphocyten ist in der Regel vermindert, doch können sie prozentual bei Leukopenien vermehrt erscheinen.

Als weitere mehr oder weniger inkonstante Symptome können sich Störungen von seiten der Urinzusammensetzung hinzugesellen, Auftreten von Eiweiß mit oder ohne Vermehrung der Urinmenge, Urobilinurie, Indikanurie und in fortgeschrittenen Stadien Diazoreaktion. Auch Hinweise auf amyloide Degeneration der Nieren finden sich. Gelegentlich kommt es auch zum Auftreten eines leichteren oder schwereren Ikterus mit acholischen Stühlen. Läh-

mungen vom Charakter der peripheren Lähmungen, schwere Augenstörungen, hartnäckige Bronchitiden mit heftigen, oft paroxymal auftretenden Hustenattacken können sich hinzugesellen. Schließlich treten Zeichen von Herzschwäche hinzu. Auch von seiten des Knochensystems können heftige Schmerzen, auch periostale Schwellungen auftreten. In jeder Phase können heftig juckende, meist vorübergehende pruriginöse Exantheme auftreten, die Haut wird welk, spröde, zeigt manchmal ichthyotische Beschaffenheit, die Haare können schwinden. In manchen Fällen treten Knötchen in der Haut und im Unterhautzellgewebe auf. Auch Störungen der Darmtätigkeit, heftige Diarrhöen können sich einstellen. Schließlich ist der Zustand höchster Kachexie erreicht und der Tod erfolgt an Herzschwäche und allgemeiner Entkräftung, nachdem bisweilen Somnolenz, Delirien vorausgegangen sind.

Das Ende der Erkrankung ist fast regelmäßig der Tod, in der Hälfte der Fälle an allgemeiner Kachexie und Erschöpfung, die andere Hälfte erliegt indessen komplizierenden Erkrankungen, und zwar kann der Tod hier in jeder Phase der Erkrankung erfolgen. Entzündliche Komplikationen von seiten der Lungen, Pleuren, Nieren, Peritoneum usw. können die Ursache sein. Auffallend häufig, in etwa einem Viertel der Fälle, ist es aber die Komplikation durch Tuberkulose und zwar der Lungen oder des Darms meist mit miliarer Aussaat der Tuberkelknötchen in die verschiedensten Organe.

Dadurch sowie durch die verschieden rasche Entwicklung des Leidens ist die **Gesamtdauer** der Erkrankung eine recht verschiedene. Im allgemeinen wird angenommen, daß die Erkrankung im Mittel 1—2 Jahre (Westphal) oder bis 4 Jahre (Reed) dauert. Ich finde nach meiner Zusammenstellung, daß nicht ganz in 50 Proz. der Fälle eine längere Krankheitsdauer als 1 Jahr beobachtet wurde, häufiger führt sie im Laufe des ersten Krankheitsjahres zum tötlichen Ende und zwar überwiegend im ersten halben Jahr. In ca. 18 Proz. der Fälle beträgt die Krankheitsdauer ein Vierteljahr oder weniger. Indessen ist eine sichere Entscheidung oft unmöglich, da sichere Anhaltspunkte über die Dauer des ersten Stadiums fehlen.

Nach diesem kurzen Überblick über die Symtomatologie sollen die einzelnen Krankkeitssymptome nach ihrer Bedeutung und den Aufzeichnungen der Literatur noch etwas eingehender erörtert werden.

III. Spezielle Symptomatologie.

A. Die Veränderungen der einzelnen Organe.

Die lymphatischen Organe.

Lymphdrüsen, Tonsillen und Milz.

Was das allgemeine Verhalten der **Lymphdrüsen** betrifft, so wurde schon darauf hingewiesen, daß die Erkrankung zunächst fast ausnahmslos in gewissen Lymphdrüsengruppen auftritt. Der hauptsächliche Sitz sind die Halsdrüsen, nach Gowers und Herringham besonders diejenigen des hinteren Halsdreiecks. Doch können auch Axillardrüsen, Inguinal-Retroperitoneal-, Mediastinaldrüsen, Nackendrüsen primärer Sitz der Erkrankung sein. Ebenso wurde betont, daß der Prozeß kürzere oder längere Zeit lokal beschränkt bleiben kann. Nach dem Verlauf der lokalen Erkrankung wie der allmählichen Generalisation der Erkrankung ist es ferner nicht zweifelhaft, daß die Akuität des Prozesses, d. h. die Schnelligkeit des Wachstums, äußerst verschieden ist. In wenigen Tagen können erhebliche Schwellungszustände, die sich rapid weiter verbreiten, auftreten, oder aber die Erkrankung geht langsam, nur nach Wochen und Monaten deutlich bemerkbar, weiter. Auch die Art der Weiterverbreitung wurde kurz gestreift. Im allgemeinen breitet sich die Erkrankung entsprechend der normalen Lymphströmung von Drüsengruppe zu benachbarter Drüsengruppe aus, entweder so, daß eine kontinuierliche Kette von Lymphomknoten zum benachbarten Gebiet überleitet, oder daß diese Verbindungsbrücke fehlt. Vielfach sieht man aber in einem zusammengehörigen größeren lymphatischen Stromgebiet nicht in der Richtung der normalen Strömung, sondern retrograd Lymphomknoten aufschießen, z. B. von den supraclavicularen Drüsen aus die Hals- und Mundbodendrüsen, oder die Erkrankung geht von einer Halsseite, besonders wenn die oberen Drüsen nahe dem Kieferwinkel ergriffen sind, längs des Mundbodens oder unter Übergehung dieser Drüsen auf die andere Halsseite über. Vielfach entwickeln sich nur einseitig oder einseitig bedeutend stärkere Knoten. Die Erkrankung kann auf der ganzen einen Körperhälfte wesentlich stärker ausgebildet sein. Recht merkwürdig ist auch die scheinbar sprunghafte Weiterentwicklung, indem nach Erkrankung der Drüsen einer Halsseite die Axillardrüsen der anderen Seite oder die Inguinaldrüsen zunächst anschwellen, oder wie in einem Fall zunächst die Inguinaldrüsen, dann plötzlich die Axillardrüsen Schwellungszustände auf-

weisen. In diesen Fällen lehrt aber das Sektionsergebnis oft, daß die Erkrankung durch die retroperitonealen, die mediastinalen und die tiefen Halsdrüsen neben der Wirbelsäule weiter verbreitet und vermittelt wurde.

Diese Ausbreitung im Lymphstromgebiet und ihren Quellgebieten längs der Wirbelsäule beansprucht eine ganz besondere Beachtung, als in nicht wenigen Fällen die Erkrankung ganz oder doch vorzugsweise auf sie beschränkt bleiben kann. Gelegentlich beginnt der Prozeß auch mit mäßigen Lymphknoten am Halse und breitet sich nur in den tiefen und retroperitonealen Lymphknoten weiter aus. Die Erkrankung kann bis zum tötlichen Ende völlig larviert verlaufen, ohne daß ein peripherer Lymphomknoten sichtbar wäre. Nur gelegentlich zeigt sich irgendwo eine lymphomatöse Bildung, so z. B. ein fühlbarer Tumorknoten oberhalb des Poupartschen Bandes oder ein Knoten, der sich vom Mediastinum aus zwischen den Rippen durch die Interkostalmuskulatur vorgeschoben hat.

Wenn man nur nach der Art der Ausbreitung im Lymphgefäßsystem eine Einteilung der Erkrankungsfälle vornehmen wollte, so könnte man zwei Hauptgruppen einander gegenüberstellen, nämlich diejenige, die in den peripheren Drüsengruppen, besonders oberflächlichen Hals-, Clavicular-, Axillardrüsen sich festsetzt, wozu auch das vordere Mediastinum zu rechnen wäre und jene, die wesentlich sich längs der Wirbelsäule und retroperitoneal ausbreitet. Man könnte dies um so mehr tun, als auch in der Ausgestaltung des Prozesses innerhalb der beiden Gruppen große Analogien bestehen. In beiden Fällen kann es zu mehr gleichmäßiger Ausbreitung resp. Intensität der Erkrankung kommen, indem alle Knoten nicht wesentlich voneinander differieren. Wie aber einmal ein mächtiger Lymphomknoten bald an einer Halsseite, einer Claviculargrube oder Axillargrube oder im vorderen Mediastinum sich ausbilden kann, so sehen wir auch bei der anderen Form bald auf dem Psoas der einen Seite, in der Gegend des Pankreas oder am Leberhilus oder in der Gegend einer Niere mächtige Geschwulstknoten entstehen, welche die übrigen lymphomatösen Bildungen so sehr überragen, daß man den Eindruck einer primären Geschwulst mit regionären Metastasen erhält. Indessen ist zu bemerken, daß eine strenge Scheidung zwischen beiden Erkrankungstypen nicht besteht, vielmehr die erste meist, die letzte nicht selten sich mit der anderen Form verbindet resp. in diese überleitet. Auffallend ist, wie selten sich die Drüsengruppen des

kleinen Beckens an der Erkrankung beteiligen, ferner daß die Drüsen des Mesenteriums weit weniger häufig von der Erkrankung betroffen sind als die retroperitonealen. Der retroperitoneale Typus der Erkrankung ist auch insofern wichtig, als er sich hauptsächlich in jenen Fällen findet, welche offenbar frühzeitig sich mit allgemeiner Kachexie verbinden oder erst in diesem Stadium die Aufmerksamkeit auf sich lenken.

Was die Drüsenveränderungen im Besonderen anbelangt, so sind sie im Einzelfalle recht wechselnder Natur. In vielen Fällen entwickeln sich einzelne gut voneinander isolierte und nach allen Seiten bewegliche Knoten verschiedenster Größe von Erbsen- bis über Hühnereigröße. Auch nahezu faustgroße solitäre Tumoren können bestehen. Bei den größeren Knoten erkennt man meist in nächster Nachbarschaft kleinere, teils dicht auf dem größeren Knoten wie Sprossen aufsitzende Gebilde oder in der Nachbarschaft derselben gelegene Tumoren. Oft reihen sich ziemlich gleichmäßige Tumorknoten perlschnurartig aneinander. Oder es entstehen größere, aus mehreren Einzelknoten bestehende, aber festzusammenhängende Pakete, welche die Haut wulstförmig emporheben. In anderen Fällen sind diese Pakete mehr oder weniger fest mit der Unterlage verbunden, so daß sie nur schwer beweglich sind. Eine Verwachsung mit der bedeckenden Haut kommt fast nie vor, nur einmal beobachtete ich eine Verwachsung und Durchwachsung der Haut, so daß bräunliche warzige Exkreszenzen über den Drüsentumoren entstanden. Auch Yamasaki berichtet von einem mannskopfgroßen Lymphompaket, dessen Oberfläche ulceriert war, während die Knoten in der Umgebung der Ulzeration mit der Haut verwachsen waren. Waetzold beobachtete einen mit der Haut verwachsenen Halstumor, der oberflächlich ulceriert war. Am ausgesprochensten pflegen alle Veränderungen an den Drüsen des Halses, des Mundbodens und der Claviculargruben zu sein (Fig. 1—4). Hier sieht man oft gewaltige wulstige Tumoren auf einer oder beiden Halsseiten. Die Drüsenmassen können den Unterkiefer bartförmig einrahmen oder backenbartartig begrenzen (Fig. 4). Durch Übergreifen auf die Parotisgegend, die präaurikulären Drüsen können ganz enorme Verunstaltungen der unteren Gesichtspartie entstehen. Nicht selten bildet sich von der Schädelbasis und im Nacken beginnend bis zu den Claviceln und den Schultergelenken mächtige Tumormassen aus, welche in schräg abfallender Linie die Konfiguration des Halses völlig verloren gehen lassen, und aus einer festen derben, leicht höckerigen Masse bestehen, in der kaum noch

deutliche Knoten unterschieden werden können. Muskulatur und Zwischengewebe ist ganz von diesen Massen eingescheidet.

Alle Drüsen des Körpers können befallen werden, auch die Cubitaldrüsen, die Drüsen der Kniekehlen usw. Ein Blick auf die z. T. geradezu enorme Zahl der Lymphomknoten zeigt aber schon, daß es sich nicht nur um eine Erkrankung präexistenter Lymphknoten handeln kann, sondern daß fortwährend neue Lymphomknoten in der Umgebung der eigentlichen Lymphdrüsen gebildet werden müssen. So entstehen auch knotige Bildungen an Stellen, die sonst keine Lymphdrüsen enthalten, wie z. B. im Sulcus bicipitalis. Auch innerhalb eines gestauten Lymphstranges können sich z. B. von einer Axilla aus an der seitlichen Brustwand bis federkieldicke Stränge von Granulationsgewebe bilden. Diese Bildungen werfen auch ein Licht auf der Entstehung der knotigen Schwellungen, die manchmal in der Brusthaut unterhalb der Clavikel oder in der Mamillargegend, besonders auch in der weiblichen Mamma gefunden werden. Da meist gleichzeitig ein deutliches Lymphödem besteht, stehen sie offenbar mit Lymphstauungen in Beziehung. Diese Bildungen leiten zu jenen über, welche als lymphomatöse Hautveränderungen anzusehen sind und bei den Veränderungen der Haut nähere Besprechung finden.

Die Lymphome sind fast stets nicht schmerzhaft. Erhebliche Schmerzhaftigkeit ist entweder auf sekundärentzündliche Vorgänge oder Druckerscheinungen auf Nerven zu beziehen. Ihre Konsistenz ist im allgemeinen derb und fest, ältere nicht mehr wachsende Knoten zeichnen sich meist durch erhebliche Härte aus. Rasch wachsende Knoten sind dagegen etwas weicher, prall elastisch anzufühlen. Nicht selten wechselt die Konsistenz temporär, indem härtere Knoten etwas weicher, elastischer werden. Gleichzeitig schwellen sie meist etwas oder selbst bis auf das Doppelte der Größe an. Im Quellgebiet der Drüsen stellt sich ödematöse Gewebsdurchtränkung ein (Fig. 1). Zweifellos handelt es sich hierbei um temporäre Lymphstauungen, die auch das Lymphomgewebe mit Lymphe durchsetzen. Bisweilen werden die Drüsen dabei auch leicht schmerzhaft.

Gelegentlich wird auch ein erheblicher Rückgang der Lymphome beobachtet. Sie können an einer Stelle fast verschwinden, an einer anderen neu aufschießen (Osler). Waetzold berichtet von einem Fall, in dem die Lymphome unter einer sich rasch verbreitenden Lungenphthise rapid zurückgingen. Bekannt ist ferner die außerordentliche Neigung zu Rezidiven nach operativer Entfernung von Lymphomen.

Eitrige Einschmelzung gehört nicht zum typischen Bild der Lymphome. In den wenigen Fällen, in denen sie beobachtet wurde — in 70 Fällen vermißte ich sie stets — spielten wohl sekundär entzündliche Prozesse eine Rolle, teilweise Tuberkulose

Fig. 1.

Fig. 2.

Fig. 3.

Fig. 4.

(Liebmann, Waetzold). Bezüglich des Verhaltens der Lymphomerkrankung beim Kinde im Gegensatz zum Erwachsenen ist zu bemerken, daß es im allgemeinen beim Kinde rascher und leichter zur Verallgemeinerung der Erkrankung kommt. Die Figuren 1—4 bieten Beispiele einseitiger, generalisierter und nahezu symmetrischer Lymphdrüsenerkrankung der oberen und unteren Halspartien.

Die **Tonsillen** beteiligen sich auffallend selten an der granulomatösen Erkrankung. Nur in 3 von 54 Fällen fand ich sie leicht oder erheblich geschwollen, einmal einseitig vergrößert. Echte granulomatöse Erkrankung beschreiben Dutoit, Westphal und Claus. Im letzten Fall bestand außerdem eine Geschwürsfläche,

die auf die Uvula übergegriffen und diese zerstört hatte. In zwei meiner Fälle bestand außerdem eine mächtige Vergrößerung der Rachenmandeln, die im einen Fall die Choanen völlig verlegten.

Die Thymus beteiligt sich bei jugendlichen Personen nicht selten an der Erkrankung. Wenigstens darf man wohl mit Recht große solitäre Tumoren des Mediastinums auf granulomatöse Erkrankungen des Thymus beziehen. Sie bedingen ebenso wie ausgebreitete Erkrankung der mediastinalen Lymphknoten breite mediastinale Dämpfungen und verursachen nicht selten Druckerscheinungen auf Gefäße, Nerven und Bronchialäste, verdrängen die medialen Lungenpartien nach den Seiten. In manchen Fällen, bei älteren Personen, d. h. über 20 Jahre, kommen auch Erkrankungen persistierender Thymusdrüsen in Betracht.

Die Milz ist außerordentlich häufig, in 65—70 Proz. der Fälle miterkrankt. Meist handelt es sich um mäßige Vergrößerungen, doch kommen auch mächtige, an leukämische Milztumoren erinnernde Schwellungen vor (Nowak, Kümmel, Symmers, Bunting u. a.). Sie fühlt sich ziemlich derb an. Ihre Oberfläche ist glatt, selten grobhöckerig. Bisweilen stellt der Milztumor die einzige greifbare Veränderung des lymphatischen Systems dar. Spontane Milzschmerzen, Schmerz auf Druck, fehlen fast regelmäßig.

2. Zirkulationsorgane.

Die Störungen von seiten des Herzens bestehen vorwiegend in Zeichen von Muskelschwäche mit leichter Dilatation der Herzhöhlen, besonders in den lange Zeit fieberhaften Fällen mit erheblicher Anämie. Systolische Geräusche sind häufige Begleiterscheinungen. Gelegentlich kommt es zu Anfällen von Tachykardie. Entsprechend ist das Verhalten des Pulses, indem meist ein kleiner labiler und beschleunigter Puls besteht. Bei erheblicher Kachexie und Anämie kann auch deutliche Dikrotie nachweisbar sein. Einmal bestand bei mächtigem Mediastinaltumor deutliche Pulsdifferenz infolge Kompression der linken A. subclavia. Ein Teil der Herzstörungen ist durch Verdrängungen von Herz und Mediastinum durch pleuritische Ergüsse bedingt. Besondere, durch spezifische Muskelerkrankungen verursachte Störungen der Herztätigkeit sind nicht beobachtet worden.

Erkrankungen des Pericards sind im ganzen selten. Zum Teil finden sich pericardiale Ergüsse bei gleichzeitigen pleuralen (Hammer, Yamasaki), bisweilen von hämorrhagischer Beschaffen-

heit (Weber und Ledingham). Akute fibrinöse Pericarditis ohne Pleurabeteiligung beschreibt Harlow Brooks. Im Falle v. Notthaffts fand sich eine Concretio pericardii. Im übrigen kommen spezifische Pericarderkrankungen vor, ohne besondere klinische Erscheinungen zu machen, so in den Fällen von Pel, Reed, Desmos und Barié, letztere Autoren fanden Herde unter dem Endocard. Mediastinale Tumoren können auf das Pericard übergreifen (Yamasaki) oder mit Herzbeutel und Brustbein verwachsen (Westphal); sie können Vorwölbungen in den rechten Vorhof veranlassen (Westphal).

Von den **Gefäßen** werden, abgesehen von den erwähnten Druckerscheinungen auf die linke Arteria subclavia bei einem Patienten mit großem Mediastinaltumor, hauptsachlich die weniger widerstandsfähigen **Venen** betroffen. Venektasien entstehen so auf dem Sternum, in Interkostalräumen, in Axillen, im Bereich eines Arms. Stauungen finden sich auch im ganzen Gebiet der oberen und unteren Hohlvene. Hierbei spielt nicht nur der Druck der die Gefäße umwachsenden Tumoren eine Rolle, sondern das Granulationsgewebe kann auch die Wand der Venen zerstören und in das Lumen hineinwachsen, z. B. in die Vena anonyma (Yamasaki) oder die Vena subclavia (Claus).

3. Die Respirationsorgane.

In den obersten Luftwegen stellen sich selten Störungen durch granulomatöse Prozesse ein. Erhebliche Schwellung der Rachenmandeln kann zu Erschwerung der Nasenatmung führen.

Im Bereich des Kehlkopfes und der Trachea spielen Stenosenerscheinungen durch den Druck erheblicher Halstumoren die größte Rolle. Die Trachea kann stark seitlich verschoben oder durch den Druck mediastinaler Knoten nach hinten verlagert sein. Bisweilen ist sie von beiden Seiten säbelscheidenförmig verengt. Schwellungen der Schleimhaut, besonders des Kehlkopfes, können sich hinzugesellen, welche die Gefahr eines Glottisödems bedingt. Die Atmung wird geräuschvoll, stridorös. Mitunter kommt es durch den Druck auf einen Recurrens zu einseitigen Stimmbandlähmungen, so dreimal in meinen Fällen des rechten Stimmbandes.

Da der granulomatöse Prozeß sich mit Vorliebe im lockeren Gewebe des vorderen und auch des hinteren Mediastinums ausbreitet, da er von hier aus auf Lunge und Pleura sich ausdehnen kann, ist von vornherein zu erwarten, daß auch vom Mediastinum aus

durch den Druck der Tumoren stenosierende, raumbeengende Momente für Trachea, Bronchien und Lungengewebe und Gefäße sich einstellen können. In der Tat ist auch die Beteiligung der Respirationsorgane und der Pleurahöhle am krankhaften Symptomenkomplex eine recht häufige. Sie ist geradezu typisch für jene Form der Erkrankung, die unter dem Bilde des Mediastinaltumors verläuft.

Betrachten wir zunächst die raumbeengenden Momente. Schmerzhafte Sensationen, Druckgefühl im Mediastinum sind im ganzen recht selten, viel seltener als man erwarten sollte. Sie kommen aber mitunter doch zur Beobachtung, so daß sowohl spontan, als bei Druck auf das Sternum schmerzhafte Empfindungen entstehen.

Die Seltenheit dieses Symptoms, trotz der oft enormen Tumormassen, beruht wohl weniger darauf, daß dieselben nicht infiltrativ wachsen (Grawitz), sondern daß sie sich wesentlich an den Verlauf der Lymphgefäße halten und sich nach dem Ort des geringsten Widerstandes gegen den Lungenhilus hin und seitlich von der Wirbelsäule ausbreiten. Daß in der Tat infiltratives Wachstum nicht etwa nur als Ausnahme vorkommt, beweist die gelegentliche Arrosion des Sternums durch Tumorknoten und das Einwachsen in die Interkostalmuskulatur. So können auch Lymphomknoten vorn unter der Haut, auf und neben dem Sternum zwischen den Rippen zum Vorschein kommen.

Die Druckerscheinungen äußern sich ferner in Verschiebungen und Stenosierungen der Trachea und der Bronchien. Einseitig stärker wuchernde Mediastinallymphome können ebenfalls Verschiebungen der Trachea verursachen. So sah ich dreimal erhebliche Verschiebungen — wie auch Falkenheim — mit Kompression und stark stridoröser Atmung nach links, einmal nach rechts. Meist besteht gleichzeitig eine Stenosierung eines Hauptbronchus. In einem Fall war, wie aus dem Röntgenbild hervorging, das ganze Mediastinum stark nach rechts verdrängt, die linke Lunge atmete weniger ausgiebig, es bestand eine Stenose des linken Hauptbronchus mit abgeschwächten Atmen über der linken Lunge, die Rippen verliefen schräger nach abwärts als rechts und die Zwerchfellatmung war gegenüber rechts deutlich abgeflacht, es bestand also ein ausgesprochenes Williamsches Symptom. Eine Pleuritis bestand nicht. Häufiger als die Kompression eines Stammbronchus scheint die des oberen Hauptbronchus zu sein, so daß hauptsächlich in seinem Ausbreitungsbezirk sich die schlechtere Luftversorgung der Lunge geltend macht.

Durch die Ausfüllung des vorderen Mediastinums werden nun auch die Lungenränder immer mehr zurückgedrängt, es entsteht eine breite mediastinale Dämpfung. Nicht selten hört man über oder neben dem Sternum das laute Bronchialatmen des von Lunge entblößten Hauptbronchus. Durch die Ausdehnung der Drüsentumoren gegen die Claviculargruben zu tritt die Atmungsbehinderung meist am deutlichsten in den Spitzenpartien zntage, abgeschwächtes selbst aufgehobenes Atemgeräusch über einer, häufiger der linken, oder beiden Spitzen konnte 14mal unter 54 Fällen festgestellt werden. Diese Verhältnisse sind um so wichtiger, da sie leicht mit lokalen Spitzenaffektionen tuberkulöser Natur verwechselt werden können. In einigen Fällen dürfte allerdings eine differentielle Entscheidung darüber kaum mit Sicherheit zu fällen sein.

Weit auffälliger als diese Kompressionserscheinungen sind diejenigen auf die Blutgefäße, insbesondere die venösen Gefäße. Sehen wir ab von den Kompressionen einzelner Interkostalvenen besonders der oberen, selten auch unteren Äste einer oder beider Seiten mit starker Dilatation der Gefäße, als auch von Kompressionserscheinungen im Gebiet der oberen Hohlvene, die mit erheblicher Cyanose und dyspnoischen Zuständen einhergehen können, so machen sich Stauungserscheinungen besonders durch das Auftreten eines ein- oder doppelseitigen pleuritischen Ergusses geltend. Zweifellos sind viele Fälle pleuraler Ergüsse reine Stauungstranssudate, kennzeichnen sich mikroskopisch besonders durch das reichliche Vorhandensein großer hyaliner enthothelialer, oft mehrkerniger Zellen, worauf in letzter Zeit besonders Königer aufmerksam gemacht hat.

Dies verdient deshalb besonders hervorgehoben zu werden, weil immerhin bei den meist deutlichen Zeichen eines Mediastinaltumors fälschlich an eine Tumornatur dieser Zellen gedacht werden könnte.

Gowers, Neß und Teacher beziehen einen linksseitigen Hydrothorax auf Kompression der Vena apygos.

Pleurale Ergüsse finden sich etwa in 20 Proz. aller Fälle. Selten kommen auch chylöse Transsudate vor; (Edsal, Broadbent, Waetzold, Fabian, Ormerud, Weber und Ledingham).

So fand Ormerud bei einem 13jährigen Knaben in der rechten Pleurahöhle einen milchigen, alkalisch reagierenden Erguß von 1017 spez. Gewicht. Durch Ätherextraktion verlor sich die milchige Trübung, und es blieb eine klare leicht opaleszierende Flüssigkeit zurück, mikroskopisch fanden sich deutliche Fettkügelchen und kleine stark lichtbrechende Körperchen.

Ähnlichen Befund erhoben Weber und Ledingham. Der milchige Erguß enthielt 3,5—4,5 Proz. Albumen und 0,4—0,6 Proz. Fett, auch hier waren mikroskopisch feinste Fettgranula nachweisbar. Nach häufigen Punktionen wurde schließlich die Flüssigkeit ganz klar, der Fettgehalt ging auf 0,02—0,05, der Albumengehalt auf 2—3,5 Proz. herab.

Neben diesen Stauungserscheinungen spielen aber auch zweifellos entzündliche Prozesse eine Rolle, so in den Fällen von puralenten Ergüssen (Groß, Fabian, Czerny). Ein hämorrhagischer Erguß (Kraus) könnte auch durch Stauung, zumal bei hämorrhagischer Diathese, erklärlich sein. Im allgemeinen sind die in Frage stehenden Ergüsse indessen nicht hämorrhagisch im Gegensatz zu echten Tumorbildungen und manchen tuberkulösen Entzündungen.

Starke Pulsbeschleunigungen hängen vielleicht mit Druck auf den Vagus zusammen (Widal et Lesné, Lehndorff, Zuppinger, Fabian).

Gegenüber diesen mehr oder weniger rein mechanischen Wirkungen frägt es sich nun, ob nicht auch die spezifische Erkrankung von Lungen- und Pleuragewebe bestimmte Symptome hervorruft. Denn wir sehen sowohl in Lunge wie Pleura in ca. 8 Proz. der Fälle charakteristische, granulomatöse Veränderungen sich einstellen.

Was zunächst die pleuritischen Ergüsse betrifft, so findet man sie häufig mit Pleuralymphomknötchen kombiniert. Indessen finden sich auch Fälle mit Lymphomknötchen ohne Pleuritis, wie von Pleuritis ohne Lymphomknötchen. Eine spezifische kausale Beziehung besteht darnach nicht, nicht einmal bei den chylösen Ergüssen. Die Pleuraerkrankung kann auch hier symptomlos verlaufen. Dagegen scheinen die spezifischen Lungenerkrankungen häufiger Symptome zu verursachen.

Einmal können granulomatöse Schleimhauterkrankunge von Trachea und Bronchien (Ferrari und Cominotti, Claus) zu Stenosenerscheinungen führen, die Granulationswucherung kann auch durch die Bronchialwand hindurchbrechen und dadurch zu Stenosenerscheinungen und katarrhalischen Affektionen hinter der Stenose Veranlassung geben. Bei Knötchen- und Knotenbildungen in der Lunge findet man meist deutliche Zeichen einer diffusen, wenn auch leichten Bronchitis mit schleimigem, weißlichem, selten schleimig-eitrigem Sputum. Daneben finden sich aber auch ähnliche Katarrhe, ohne daß die Sektion spezifische Veränderungen aufdeckt. Zum Teil können sie als Stauungskatarrhe aufgefaßt werden. Auf-

fällig sind bisweilen anfallsweise, krampfartig auftretende Hustenattacken. Möglicherweise handelt es sich um ähnliche Reizerscheinungen wie bei Haut und Darm, zumal sie selten auch im Beginn der Erkrankung auftreten.

4. Die Harnorgane, Nebennieren und Geschlechtsorgane.

Störungen der Nierensekretion finden sich im ganzen nicht häufig. Fast stets handelt es sich um Spuren von Albumen im Harn nach Art der febrilen Albuminurie bei fiebernden Patienten. Sie ist daher oft nur vorübergehend zu beobachten. Die Urinmenge ist je nach den Wasserverlusten durch Schweiße und diarrhöische Entleerungen zeitweise erheblich herabgesetzt. Erheblichere Eiweißmengen von 2 ‰ und darüber, bei normaler Menge Farbe und spezifischem Gewicht, wenig Zylindern fand sich einmal bei einem Patienten mit inguinalen und femoralen Lymphomen. Der Befund legte den Verdacht auf Nierenamyloid nahe. Ein anderer Patient zeigte das Bild einer chronisch-parenchymatösen Nephritis mit stark vermehrter Urinmenge, 4—7 l, bei niedrigem, spezifischem Gewicht (1003—05—08) und erheblicher Eiweißmenge. In der Literatur wird meist von geringen Mengen Eiweiß, oft nur vorübergehend, berichtet, nur Fabian fand in einem Falle reichlich Eiweiß und zahlreiche Zylinder.

Recht eigenartig ist eine Beobachtung von Westphal bei einem 26jährigen Mann mit generalisierten Lymphomen und rekurrierendem Fieber. Im Fieber trat unter Schwellung der Drüsentumoren große Mattigkeit, oft Benommenheit, schlechte Diurese, diffuse Ödeme, diffuser Hautausschlag auf, in der fieberfreien Periode verschwanden die Ödeme unter mächtiger Harnflut, die Hautaffektion verschwand, die Drüsen wurden kleiner, die Stimmung wurde wieder euphorisch. Indessen liegt hier wohl kaum eine Insuffizienz des Nierenparenchyms vor, eher dürfte es sich um eine erhebliche Wasserretention durch diffuse Lymphstauung infolge vorübergehender, entzündlicher Veränderungen und Undurchlässigkeit der Lymphomknoten gehandelt haben. So erklärt sich auch das Fehlen von Eiweiß im Urin. Ganz analoge Veränderungen von Drüsenschwellung in fieberhaften Stadien mit erheblicher Lymphstauung konnte ich verschiedentlich beobachten, nur kam es dabei nie zu den beschriebenen Schwankungen der Urinmenge, wohl deshalb, weil die Stauungen stets nur auf das Gesicht beschränkt waren. Inwieweit das Auftreten

von Albuminurie auf eine spezifische Erkrankung des Nierenparenchyms zurückzuführen ist, ist klinisch nicht mit Sicherheit zu entscheiden. Denn daß die granulomatöse Entartung der Niere selbst nicht zum Auftreten von Albuminurie zu führen braucht, beweisen verschiedene Sektionsfälle mit zahlreichen Lymphomknötchen in den Nieren ohne klinische Zeichen einer Nierenschädigung.

Bence-Jonesscher Eiweißkörper wurde nie nachgewiesen.

Nicht selten kann es zu Urobilinurie kommen, besonders bei deutlicher Beteiligung der Leber am Erkrankungsprozeß.

Eine Patientin erkrankte an eitriger Cystitis und aszendierender Pyelonephritis. Schur beschreibt einen Fall von Pyelonephritis, bei dem sich bei der Sektion ein Lymphomknoten im Ureter vorfand. In beiden Fällen dürfte es sich wohl um sekundäre Infektionen gehandelt haben.

In einem Fall meiner Beobachtung und Westphals bestand vorübergehend Hämaturie.

Nicht so selten findet sich gegen das Ende der Erkrankung Diazoreaktion (Naegeli, Lehndorff, Kephallinos); ich fand sie in 5 von 54 Fällen, besonders bei ausgebreiteter und fieberhafter Erkrankung. Goldschmidt beobachtete in einem Falle vorübergehende Glykosurie während der rekurrierenden Fieberattacken unabhängig von der Kohlehydratzufuhr.

Im großen und ganzen kann man sagen, daß die Nieren trotz Miterkrankung selten ausgesprochene Funktionsstörungen aufweisen.

Nebennieren: Die häufige punktförmige oder diffuse bräunliche Pigmentierung der Haut ließe wohl daran denken, daß Störungen der Nebennierenfunktion zugrunde liegen. Auffällig ist aber das anscheinend konstante Fehlen von Schleimhautpigmentierungen. Nebennierengranulome wurden zwar von verschiedenen Autoren beobachtet (Yamasaki, Fränkel und Much, Westphal, Gowers, eigener Fall); eine sichere Beziehung zum Auftreten der Pigmentierung läßt sich aus diesen Befunden aber nicht ableiten.

Geschlechtsorgane: Störungen von seiten der Geschlechtsorgane scheinen recht selten zu sein. Zweimal beobachtete ich Cessieren der Menses, einmal bei einem Mann, dessen Erkrankung an den Femoral- und Inguinaldrüsen begann, frühzeitige Abnahme der Potenz. Claus und Sauberg beschreiben Tumoren in den Nebenhoden und Gulland und Murray und Salomon in einem vielleicht hierher gehörigen Fall Hodentumoren, Finlaysonknoten

im Samenstrang. In einem meiner Fälle mit rekurrierendem Fieber waren die Hoden klein und atrophisch. Ein anderer Fall wies im sonst unveränderten Gewebe undeutlich begrenzte, helle, derbe Knoten auf. In Beyers und Hérards Fall fanden sich Tumoren in den Ovarien.

5. Magendarmtraktus. Peritoneum.

Pathologische Erscheinungen von seiten des **Magendarmtraktus** sind relativ häufig, ihre Urschen aber offenbar recht verschiedenartige. Sie finden sich in etwa 35 Proz. der Fälle. Recht merkwürdig sind die initialen oder im Laufe der Erkrankung zeitweise auftretenden **Durchfälle.** Es wurde schon eingangs darauf hingewiesen, daß sie vielleicht ihre Entstehung ähnlichen exsudativen Reizzuständen verdanken, wie sie an der Haut in Gestalt der pruriginösen Exantheme sichtbar werden. Dafür spricht, daß sie meist bei solchen Patienten auftreten, welche gleichzeitig, wie in zwei eigenen Beobachtungen, oder zu anderen Zeiten an Prurigo leiden, so auch in zwei Fällen von Hitschmann und Stroß und Waetzold. Zugleich scheinen es meist solche Fälle zu sein, bei welchen besonders auch die retroperitonealen und z. T. die mesenterialen Lymphdrüsengruppen erkrankt sind. Sie sind daher ebenso wie bei der Haut wohl der Ausdruck für die Ansammlung oder Stauung reizender Substanzen im Quellgebiet der erkrankten Drüsen. Doch kommen auch hämatogen vermittelte Reizzustände in Betracht. Mitunter finden sie sich auch ohne gleichzeitige Irritationen der Haut (Yamasaki, Meller, Pozzi, drei eigene Fälle). Hierbei können natürlich auch zufällige Momente der Ernährung oder Störungen der Resorption durch die erkrankten mesenterialen und retroperitonealen Lymphdrüsen eine Rolle spielen.

Durchfälle infolge granulomatöser Erkrankung der follikularen Apparate scheinen im ganzen selten zu sein. So sind zwar Fälle von follikulären Darmveränderungen mit Diarrhöe von Butterfield, v. Notthafft, Jakobaeus, Hoffmann beschrieben worden, andererseits fehlten sie aber in zwei eigenen Fällen, wie in mehreren der Literatur (Haushalter und Richon, Wells und Maver, Assmann, Falkenstein, Kloster und Lie, Beyer, Jakobaeus). In Hoffmanns Fall handelte es sich um blutige Durchfälle infolge Invagination eines zu einem Tumor angeschwollenen Peyerschen Plaque. Sichere klinische Symptome für eine granulomatöse Miterkrankung der lymphatischen Darmapparate bestehen daher nicht.

Die häufig gegen das Lebensende auftretenden Enteritiden sind in der Mehrzahl der Fälle durch sekundäre entzündliche Veränderungen bedingt. An erster Stelle steht hier die Tuberkulose, welche meist an den typischen Stellen tuberkulöse Geschwürsbildungen verursacht (Weißhaupt, Ferrari und Cominotti, Crowder, Yamasaki in zwei Fällen, Brentano und Tangl, Novak, ein eigener Fall). Einer meiner Patienten zeigte wie in Schurs Fall Störungen, die durch eine hämorrhagisch-diphtheritische Entzündung des Dickdarms bedingt waren.

Von Magensymptomen wurde gelgentlich Achylie beobachtet bei gleichzeitig bestehender Anämie. Auch Butterfield fand in einem Falle Achylie, Yamasaki in zwei Fällen vorübergehend positive Milchsäurereaktion. Einigemale wurde heftiges Erbrechen festgestellt. Einmal handelte es sich offenbar um reflektorisches Erbrechen bei heftigen abdominalen Schmerzkrisen, die jedesmal beim Anstieg des stark remittierenden Fiebers aufzutreten pflegten. Nicht selten wird über Schluck- und Schlingbeschwerden geklagt. Zum Teil ist die Ursache in mediastinalen Drüsentumoren zu suchen, selten kann es zu granulomatösen Bildungen in der Ösophagusschleimhaut kommen (Hirschfeld und Isaak, Dutoit), die durch Nekrotisierung zu Geschwürbildung führen kann (Hirschfeld und Isaak). Hämorrhagische Erosionen der Magenschleimhaut fand Hitschmann und Stroß, ca. 20 vorragende Geschwüre Hérard, ein größeres im Duodenum. Drei peptische Duodenalgeschwüre beobachtete Fabian, Pozzi blutiges Erbrechen, Bohn Stomatitis.

Peritoneum: Das wesentliche klinische Symptom peritonealer Veränderungen ist das Auftreten von Ascites. Zum Teil handelt es sich um einen reinen Stauungsascites bei Thrombose der Vena cava oder Kompression der Vena portae oder infolge von Herzinsuffizienz bei allgemeinem Anasarka. Z. T. kommen auch granulomatöse knötchenförmige bis erbsengroße Herde für die Entstehung in Betracht (Fränkel und Much, Greenfeld, Ness und Teacher, Murchison, Suckling, Yamasaki, Kloster und Lie). Sie können sowohl im parietalen wie viszeralen Blatt auftreten, in der Serosa des Darms und der Leber (Bohn, Fabian), können zu Verwachsungen mit der Nachbarschaft, z. B. Leber und Zwerchfellkuppe (Fabian), führen. Auch Miliartuberkulose als sekundäre Infektion kann für die Entstehung von Ascites in Betracht kommen (Brentano und Tangl). Auf Sekundärinfektion scheinen ebenso wie bei der Pleura eiterige Peritonitiden zu beruhen (Czerny, Puritz). Sie können wie in einem Fall meiner Beobachtung, von

einer mit dem Peritoneum verlöteten, zentral eiterig zerfallenen Drüse ihren Ausgang nehmen.

Klinische Zeichen einer Erkrankung des Pankreas sind bislang noch nicht beschrieben worden. Doch sind auch in dieser Drüse Granulomknoten beobachtet worden (Caton, Gibbons, v. Hüttenbrenner, La Roy, Mac Callum, Taylor).

Die Leber ist, wie erwähnt, sehr häufig, in etwa 60 Proz. der Fälle, an der Erkrankung beteiligt, meist ist sie deutlich vergrößert, indem der untere Leberrand den Rippenbogen mehr oder weniger überragt. Ihre Konsistenz ist ziemlich derb. Sie ist selten etwas druckempfindlich. Wenn auch hier die Vergrößerung meist in mäßigen Grenzen bleibt, so kommen doch auch mächtige Tumoren vor (Bunting, Novak, Aßmann-Askanazy). Puritz beobachtete einen Lebertumor, der bis ins kleine Becken herabreichte. Das Gewebe enthielt bis zu faustgroße Granulomknoten, die teilweise mit Blut gefüllte Höhlen aufwiesen. Meist begleitet die Lebererkrankung die der Milz, sehr selten kommt aber auch eine Erkrankung der Leber, ohne daß die Milz Veränderungen aufweist, vor (Yamasaki). Durch Kompression des Ductus choledochus durch Drüsenkonvolute kann es zu einem Stauungsikterus kommen (Pozzi, Brauneck, Desmos und Barié, Wunderlich, Murray, Murchison), ebenso durch sekundär cholangitische Veränderungen. In vielen Fällen scheint das Auftreten von Urobilinurie auf Erkrankung der Leberparenchyms hinzuweisen.

6. Nervensystem. Höhere Sinnesorgane.

Nervöse Störungen können sich sowohl in der sensiblen als in der motorischen Sphäre einstellen. Sie sind meist bedingt durch den Druck der Granulome auf periphere Nervenstämme. Daneben kommen auch Störungen mehr allgemeiner Natur in Betracht, die z. T. Begleiterscheinungen des Fiebers, z. T. des kachektischen Zustandes sind.

In manchen Fällen zeigt sich schon im ersten Stadium der Erkrankung eine gewisse nervöse Reizbarkeit, zugleich mit abnormer Ermüdbarkeit, die die allgemeine Leistungsfähigkeit rasch vermindert. Viel ausgesprochener ist dies noch in späteren Stadien der Generalisation der Erkrankung. Immerhin verdient aber doch hervorgehoben zu werden, daß manche Patienten trotz weit fortgeschrittener Erkrankung mit Beteiligung von Milz und Leber noch leidliche Leistungsfähigkeit aufweisen können. Dies hängt

besonders davon ab, ob fieberhafte Symptome hinzutreten. Wo dies der Fall ist, kommt es meist bald zu hochgradigen Erschöpfungszuständen. In manchen Fällen stellt sich, besonders bei starken Halslymphomen, worauf schon bei Besprechung der Temperaturverhältnisse hingewiesen ist, ein eigenartig letargischer Zustand mit hochgradiger Schlafsucht, die sich zeitweise zur Somnolenz steigern kann, ein. Andererseits können heftige Schmerzen, besonders im Abdomen, bestehen, die meist mit Steigerung der Temperatur einsetzen und offenbar mit akuten Schwellungszuständen der Granulome zusammenhängen. Es sind teilweise sehr heftige, bohrende, ziehende, schlecht lokalisierbare Schmerzen, welche jede Ruhe rauben und erst bei Abfall der Temperatur wieder verschwinden. Dazu können sich Kopfschmerzen gesellen. Heftige abdominale Schmerzanfälle beschreiben auch Schur, Hitschmann und Stroß, Groß, Fabian. Gegen das Lebensende stellen sich nicht selten, ähnlich wie bei schwer anämischen Zuständen, Zeichen psychischer Verwirrtheit, Benommenheit ein. Bei periodisch rekurrierenden Fieberattacken treten jene soporösen Zustände und Schmerzanfälle ebenfalls periodisch auf. In der fieberfreien Zeit fühlen sich die Erkrankten oft auffallend wohl. Gelegentlich können auch, ohne daß Fieber besteht, periodisch Zeiten größerer Schlaffheit und Energielosigkeit mit besseren Zuständen wechseln.

Mehr lokalisierte Reizerscheinungen können je nach Sitz und Ausbreitung der Erkrankung in allen Stadien der Erkrankung sich geltend machen. Druck auf den Armplexus kann heftige Schmerzen auslösen. Es können sich Parästhesien im Arm, taubes Gefühl, Kribbeln, ausstrahlende Schmerzen in Schulter und Arm, Abnahme der motorischen Kraft einstellen, Erscheinungen, wie sie auch von Wieland, Brigidi und Piccoli, Westphal beschrieben sind. Mediastinale Tumoren können ebenfalls schmerzhafte Empfindungen hinter dem Sternum auslösen (eigener Fall, Weishaupt, Westphal), Druck auf den Plexus ischiadicus führt (Hammer, Wieland und Westphal) zu heftigen Ischialgien. Im Falle von Hitschmann und Stroß bestanden Schmerzen im rechten und linken Bein, rechtem Schulter-, linkem Hüftgelenk, bohrende und reißende Schmerzen in Kreuz- und rechten Hüftbein, Armen und Beinen als Folge ausgedehnter Nervenkompression durch Drüsengeschwülste. Außerdem bestanden auch zahlreiche Tumoren im Knochenmark. Wahrscheinlich spielen auch letztere für die Entstehung von Schmerzen eine Rolle, wie aus Hammers Fall mit osteosklerotischen Veränderungen hervorgeht. Heftige Kreuz- und

Kopfschmerzen können auch durch granulomatöse Herde der Dura mater cerebralis und spinalis, die die Knochen stellenweise zu usurieren vermögen, bedingt werden (Hammer). Wieland beobachtete bei einer 44jährigen Frau heftige kontinuierliche Schmerzen in der linken Seite und leicht meningitische Erscheinungen, bei der Sektion fanden sich Granulomherde im Sternum, Femur, Rippen und Schädeldach, und ein haselnußgroßer derber Knoten an der 8. Rippe nahe dem Wirbel. Desmos und Bariés Patient hatte heftige Lumbalschmerzen infolge eines Drüsentumors vor der Wirbelsäule.

Durch den Druck duraler Rückenmarkstenosen kann es zu spastischen Paraplegien, Querschnittläsionen des Rückenmarkes kommen (Dreschfeld, Eichhorst, Osler, Hutchinson, Goodhart).

Facialislähmung von peripherem Charakter beobachtete Kraus, Abducenslähmung Hammer infolge der Einwirkung basaler duraler Tumormassen, dreimal beobachtete ich wie Schrötter Stimmbandlähmungen.

Recht bemerkenswert ist, daß auch bei dieser Erkrankung wie bei schwer anämischen Zuständen Degeneration der Gollschen Stränge des Rückenmarks vorkommen kann (Kloster und Lie). Auf ähnliche Veränderungen lassen die Erscheinungen bei einem 28jährigen Mann meiner Beobachtung schließen, bei dem übrigens eine luetische Infektion nicht zu ermitteln war. Er litt an Schwindel und Kopfschmerzen, zeigte deutlich ataktischen Gang, Rombergsches Phänomen und Ataxie bei Zielbewegungen. Pupillenstörungen fehlten.

Der erwähnte Patient von Hitschmann und Stroß starb im epileptischen Insult mit Konvulsionen der oberen Extremitäten und des Kopfes. Veränderungen des Gehirns sind nicht erwähnt. Immerhin wäre es denkbar, daß auch rindenepileptische Insulte zustande kommen könnten, da in seltenen Fällen granulomatöse Granulationswucherungen von der Pia mater aus tief in Rinden- und Marksubstanz eindringen können.

Auge. Die Veränderungen des Auges sind teils indirekter, teils direkter Natur. Veränderungen der Pupillenweite einer Seite und der Weite der Lidspalte finden sich gelegentlich, besonders bei mediastinalen Tumoren. Bei einer Patientin mit ausgedehnten Lymphomen, hohem Fieber bestand nach allen Seiten ein oszillatorischer und rotatorischer Nystagmus. Eine Sektion konnte leider nicht ausgeführt werden. In einem Fall bestand infolge Haut-

atrophie Lagophthalmus sowie eine rechtsseitige Hornhauttrübung, in Hammers Fall eine rechtsseitige Abducenslähmung.

Daß auch im Auge selbst, in den Lidern, den Tränendrüsen, den Konjunktiven, im Ciliarkörper, überhaupt dem ganzen Auge sich ein typisch-granulomatöser Prozeß ausdehnen und auch die Orbita befallen kann, lehren die Fälle von Meller, Dutoit, Goldzieher, Haeckel, Fleischer, Hirsch. Die Erkrankung kann sogar damit beginnen, daß in allen 4 Augenlidern sich symmetrische Geschwülste bilden (Dutoit), denen dann die Vergrößerung der Lymphdrüsen, Milz, Lebertumoren usw. erst nachfolgen. Im Fornix können sich walzenförmige, dunkelrote Bindehautgeschwülste bilden, wie in Goldziehers Fall, an die sich hauchförmige zarte Pseudomembranen im Pupillargebiet der Cornea und hintere Synechien mit Pupillenverengerung am rechten Auge anschließen. In Mellers Beobachtung war es innerhalb zweier Monate zur völligen Erblindung des linken Auges infolge absoluten Glaukoms gekommen. Der Bulbus war stark gerötet, die Venen stark gefüllt und geschlängelt, die Hornhaut matt und trüb. Am Äquator außen unter der Bindehaut war ein grauweißer Tumor deutlich. Die Iris war atrophisch und schmal, die Pupille weit und reaktionslos, die Linse braungelb, seidenglänzend, dreistrahlig. Es bestand geringer Exophthalmus. Das Auge wurde enukleiert, und in der Orbita fand sich eine derbe, histologisch typische Geschwulstmasse.

Ohr. Nach Trousseau sollen Erkrankungen des Mittelohrs häufig der Entstehung des malignen Lymphoms vorausgehen. Diese Ansicht findet aber in der Literatur und den selbst beobachteten Fällen kaum eine Bestätigung. Frühzeitige Erkrankung der Ohren nach Beginn der Drüsenerkrankung kommt vor, ist aber ebenfalls nicht gerade häufig. Meist handelt es sich um rasch sich ausbildende Schwerhörigkeit, so in vier Fällen meiner Beobachtung. Einmal war sie durch mächtige adenoide Wucherungen im Nasenrachenraum und in ihrem Gefolge eine Mittelohrentzündung bedingt.

Abnahme des **Geruchsinnes** beobachtete Hecht und Verlust der **Geschmacksempfindung** der vorderen zwei Drittel der linken Zungenhälfte bei gleichzeitiger Facialislähmung Kraus.

7. Muskeln, Knochensystem.

Muskelveränderungen sind im ganzen selten. Indirekt können sich durch den Druck der Lymphome auf motorische Nerven-

äste Atrophien einstellen. Indessen kann es auch zu granulomatöser Erkrankung des Muskelgewebes selbst kommen. Zwar tritt dies gewöhnlich selbst bei mächtiger Vergrößerung typischer Drüsengruppen, insbesondere am Halse, nicht ein. Dagegen sieht man nicht so selten granulomatöse Verdickungen oder auch diffuse Infiltrationen der Interkostalmuskeln sich besonders bei mediastinalen Tumoren entwickeln.

Häufiger noch scheint das Periost der verschiedensten Knochen miterkrankt. Auch hier bilden sich teils knotige Verdickungen, die sich prall elastisch oder derb und hart anfühlen oder mehr flächenhafte Infiltrate. Sternum und Rippen, aber auch Röhrenknochen, Schädelknochen, Orbitalknochen, sowie die der Untersuchung nicht direkt zugänglichen Wirbel, die Schädelbasis sind Sitz solcher periostaler Granulationsgeschwülste. Sie verlaufen oft ganz schmerzlos, können aber besonders an den Rippen durch Alteration sensibler Nervenäste erhebliche vorübergehende oder dauernde, gelegentlich heftig sich steigernde Schmerzen verursachen. Vom Periost aus erkennt man nicht selten ein Übergreifen auf die angrenzenden Teile, z. B. die Interkostalmuskeln. In einem Fall beobachtete ich bis über kindesfaustgroße, dem Sternum am oberen und unteren Teil breitbasig fest aufsitzende rundliche Tumoren. Gelegentlich kommt es auch zu Usuration der betreffenden Knochenteile und wie die Sektion lehrt zu einem Einwuchern in das Knochenmark. In seltenen Fällen wird infolge Rarefikation der Corticalis der Röhrenknochen abnorme Brüchigkeit beobachtet (Beitzke).

8. Hautveränderungen.

Veränderungen der Haut finden sich relativ häufig, etwa in einem Viertel der Fälle. Sie äußern sich einmal in mehr oder weniger flüchtigen Symptomen oder in dauernden tiefer greifenden Veränderungen. Die flüchtigen Veränderungen können den offenkundigen Zeichen der Erkrankung vorausgehen oder sich erst später im Verlauf der Erkrankung geltend machen. Vielfach sind sie an das Auftreten sonstiger Symptome, wie Fiebersteigerungen geknüpft, oder sie dauern längere Zeit ungeschwächt fort. Die hauptsächlichsten Symptome sind Pruritus mit äußerst quälendem Juckreiz, ferner pruriginöse und ekzematöse, in verschiedenen Formen auftretende Exantheme. Die persistierenden Veränderungen sind Tumorbildungen in der Subcutis und oberen Cutisschicht, in seltenen Fällen geschwürige Zerfallsprozesse, schließlich fleckige

oder selbst ausgedehnte Pigmentierungen der Haut. Dazu treten Anomalien der Schweißsekretion und Ernährungsstörungen der Haut.

Das häufigste Symptom ist der **Pruritus** resp. **prurigoartige Exantheme**. Nicht selten ist ein außerordentlich lästiger **Juckreiz** das einzige Symptom von seiten der Haut. Durch das Kratzen kommt es zu kleinen oder größeren oberflächlichen Exkorationen, die z. T. mit einer kleinen Narbe verheilen und meist eine bräunliche Pigmentierung, die sich auf die Nachbarschaft ausdehnt, zurückläßt. Schließlich kann, worauf schon Neißer aufmerksam gemacht hat, eine diffuse bräunliche Hautverfärbung großer Hautpartien resultieren. Der Pruritus ist, wie auch Rolleston bestätigt, ein häufiges Frühsymptom der Erkrankung. Dies konnte ich in 8 Fällen beobachten. Zweimal begann das Jucken $^1/_4$ Jahr vor dem Auftreten resp. Deutlichwerden von Drüsenschwellungen, stellte gewissermaßen das erste Symptom der Erkrankung dar. In den übrigen Fällen fand es sich gleichzeitig mit der Erkrankung der Drüsen oder bald darauf im Verlauf der Drüsenerkrankung, ähnlich wie bei den Fällen von Hitschmann und Stroß und Dubreuilh. In einem Falle zeigte es sich hingegen erst 3 Jahre nach Beginn der Erkrankung, in einem andern nach $^3/_4$ Jahren. Nach Waetzolds Erfahrungen kann der Pruritus auch erst bei einem Rezidiv nach der Exstirpation von Lymphomen zum Vorschein kommen. Meist ist das Jucken äußerst quälend und bringt die Patienten durch Beeinträchtigung von Schlaf und Appetit sehr herunter. Es ergreift entweder nur Teile des Körpers, besonders die Streckseiten der Extremitäten oder breitet sich über den ganzen Körper aus.

In seltenen Fällen begleitet es die Erkrankung lange Zeit, z. B. bis zu 2 Jahren. Bisweilen tritt es mit Fieberbewegungen periodisch auf oder begleitet regelmäßig den abendlichen Temperaturanstieg bei stark remittierendem Fieber (Dubreuilh, eig. Beob.). Einfacher Pruritus kann auch in ein kleinfleckiges prurigi-nöses Exanthem übergehen, so in einem Falle nach Exstirpation eines Lymphomknotens, oder beide wechseln zeitweise miteinander ab.

Die **pruriginösen Exantheme** sind nicht minder häufig als der einfache Pruritus. Es sind mehr oder weniger hellrote, etwa stecknadel- bis hanfkorngroße Knötchen, oft mit kleinen Schüppchen, selten auch mit Bläschen und trübem Inhalt bedeckt. Sie lokalisieren sich mit Vorliebe an den Streckseiten der Extremitäten, verschonen aber auch den Stamm, Gesicht und Kopfhaut nicht. Auch sie kommen und verschwinden oft monatelang, breiten sich

hier aus, gehen dort wieder zurück (Linser). Sie können auch der sichtbaren Erkrankung der Drüsen vorausgehen. Byron Bramwell beschreibt einen Fall, bei dem 1 Jahr vor Schwellung der Lymphdrüsen und Milz ein pruriginöses Exanthem auftrat, dem sich später Pigmentation, fleckiges Leukoderm und Haarausfall anschlossen. Ähnliche Knötchen, z. T. etwas größer und von mehr bräunlicher Farbe, beschreibt Hecht bei einem 15jährigen Mädchen, ferner Sabracès und Yamasaki. In Gerschners Fall waren die Knötchen hauptsächlich am ganzen Stamm, auch Nates und Kreuzbein, weniger an den Extremitäten lokalisiert. Bekannt ist der Fall Blaschkos, bei dem ähnlich den oben genannten Fällen nach operativer Entfernung von Halslymphomen der Prurigo verschwand, um mit dem Recidiv wieder einzusetzen. Außerdem sei nochmals auf die Beobachtung Westphals bei einem Patienten mit rekurrierendem Fieber hingewiesen. Hier bestand zur Zeit des Fiebers ein juckendes, schuppendes Ekzem am behaarten Kopf, gleichzeitig erhebliche Hautödeme, in der fieberfreien Zeit verschwanden beide unter starker Harnflut. Die Beobachtung scheint beweisend dafür, daß in der Tat die Retention gewisser Stoffe den Hautausschlag bedingten.

In seltenen Fällen kommt es zu **diffusen ekzemähnlichen Erythrodermien**, so in einem Falle von ausgedehnten Lymphomen bei einem 52jährigen Mann mit gleichzeitiger Hautatrophie und Parakeratose, bei welchem neben pruruginösem Exanthem an den Streckseiten der Extremitäten an Stamm und Gesicht diffuse ekzemartige Hautrötungen und Schwellungen mit wulstartigen Faltenbildungen bestanden. Bloch beschreibt ein nahezu universelles, urticarielles und bullöses Exanthem und Kreibisch sah in einem wahrscheinlich hierher gehörenden Falle eine universelle recidivierende Urtikaria, die er als atypischen Prurigo bezeichnet. Das Symptom ging der Drüsenschwellung, wie in obigen Fällen, ein halbes Jahr voran. Wechselmann berichtet in einem ebenfalls wohl sicher zum malignen Granulom zu zählenden Fall von einer universellen, heftig juckenden, exfoliativen Erythrodermie, welche nach Exstirpation der Lymphome zum Schwinden gebracht wurde.

E. Grawitz beobachtete bei zwei Kranken heftige Akne, „in einem Fall akneähnliche derbe Knötchen, welche disseminiert an der Brust auftraten, weiterhin zerfielen und eine schmierige Wundfläche darboten, deren Wände immer weiter zerfielen, so daß schließlich umfangreiche Substanzverluste bis tief in die Subcutis

entstanden". Rosellini sah bei einer 74jährigen Frau eine allgemeine exfoliative Erythrodermie mit knotigen Infiltraten.

Die letzten Beobachtungen bieten Beispiele **mehr beständiger tiefergreifender Hautveränderungen.** Sie sind als Teilerscheinungen des granulomatösen Prozesses selbst aufzufassen und kommen ebenfells nicht selten vor. So beschreibt Brunsgaard bei einem 49 jährigen Mann an Stamm, Extremitäten und Kopfschwarte neben oberflächlichen, mit blutigen Krusten bedeckten Eruptionen auch tiefere papulöse und pomphiartige Tumoren, über denen die Gefäße etwas erweitert erschienen. Sie waren z. T. vergänglich, z. T. aber bleibend und bildeten solide feste Papeln. v. Notthafft sah sowohl flache, von schuppender Epidermis bedeckte Knoten, als kleinere prominente Tumoren mit stellenweise abgehobener Epidermis; in einem weiteren Fall in der Haut von Abdomen und Schenkeln linsen- bis pfennigstückgroße harte, rötliche Tumoren. Brandts fand am linken Arm und neben dem 2. Brustwirbel einen bläulich durchschimmernden, mit der Haut verwachsenen Tumor, der Fluktuation zeigte und eine helle Flüssigkeit entleerte. Offenbar handelte es sich um autolytische Vorgänge. Einen sehr bemerkenswerten Fall beobachtete Groß. Ein 21jähriger Mann litt an nach Operation recidivierter rechtsseitiger Halsdrüsenschwellung, ferner Schwellung der linksseitgen Hals- und beidseitigen Axillardrüsen, mit starrem Ödem der rechten Brusthälfte und des rechten Arms. In der Haut der Brust und Axilla rechts und am Hals bestanden linsen- bis walnußgroße braunrote bis tief dunkelbraunrote, weiche prominente Tumoren, die z. T. exkoriiert waren und blutig-seröse Flüssigkeit entleerten. Histologisch bestanden sie aus typischem Granulomgewebe. Der Tod erfolgte an eitriger Pleuritis. Es fand sich Vergrößerung sämtlicher Lymphdrüsen, Granulomherde in Milz, Leber und Pleura von typischer Zusammensetzung. Groß nannte die Erkrankung Lymphogranulomatosis cutis.

Einen ganz ähnlichen, nur mehr lokalisierten Befund konnte ich bei einem 43jährigen Mann (vgl. S. 56) mit Beginn der Drüsenerkrankung in der rechten Schenkelbeuge erheben. In der ödematösen starren Haut der Schenkelbeuge, unterhalb des Poupartschen Bandes, bildeten sich nach vorhergehender Rötung der Haut zwei etwa linsengroße, dunkelbraunrote, warzige Erhebungen, deren eine aufbrach und eine seröse Lymphozyten, großkernige Zellen und Leukocyten enthaltende Flüssigkeit austreten ließ. In der linken Schenkelbeuge zeigte sich alsbald ebenfalls eine Rötung und

Schwellung der Haut. Eine exstirpierte Drüse oberhalb der kleinen Tumoren zeigte typische Veränderungen. Offenbar handelte es sich hier wie dort um eine durch das starre Lymphödem begünstigte sekundäre, lymphogene Erkrankung der Haut. Tumoren der gleichen Dignität fand auch Hecht in einem Fall mit prallem Ödem der Schulter- und Brusthaut im kutanen und subkutanen Gewebe, welche sich äußerlich als blaurote erhabene Flecke mit hellrotem Entzündungshof markierten. Isolierte Tumoren fanden sich ferner links neben dem Hüftbein und über der linken Skapula bis nahezu Handtellergröße. Subkutane, infolge des starren Ödems jedoch nicht fühlbare Tumoren in der mächtig ödematös durchtränkten Mamma fand ich ebenfalls bei einem Mädchen mit mächtigen granulomatösem Mediastinaltumor, sowie in der Umgebung einer durch Röntgenbehandlung ulzerierten Hautpartie bei starken Halslymphomen eines zweiten Falles.

Haeckel sah bohnengroße Infiltrate in der ödematösen Haut des behaarten Kopfes und sogar zwei Knoten in der Schleimhaut der Oberlippe, Dutoit Lymphomknoten in der Haut von Stirn und Brust. Vereinzelt steht der Bericht des letzten Autors von einem Lymphomknoten in der Schleimhaut des harten Gaumens.

Von weiteren Hautveränderungen sind je nach Sitz der Tumoren wechselnde **ödematöse Schwellungen**, vorzugsweise durch Lymphstauung, seltener durch venöse Stauung bedingt, zu nennen. Sie sind verschiedentlich beobachtet (Groß, Hecht u. a.). Ich sah sie ebenfalls in einer ganzen Reihe von Fällen am Oberschenkel im oben genannten Fall, in einigen Fällen an einem, auch beiden Armen, der Brust, Abdomen, Rücken, je nach Sitz der den Lymphstrom hemmenden Tumoren. Nicht selten kommt es dadurch zu lymphödematösen Schwellungszuständen, z. B. an Hals und Gesicht, daß plötzlich in den erkrankten zugehörigen Drüsen eine Lymphstockung eintritt. Gleichzeitig schwellen meist auch die erkrankten Drüsen akut an. Gelegentlich fallen diese Erscheinungen mit Fiebererscheinungen zusammen. Sie sind meist vorübergehender Natur. Bei Mediastinaltumoren findet sich nicht selten ein Ödem über dem oberen Sternum. In den Fällen schwerer Anämie und Kachexie können auch kachektische Ödeme auftreten, so an den unteren Extremitäten.

Eine äußerst merkwürdige Veränderung bei einem mediastinalen Tumor mit Zeichen von Ödem und Cyanose an Händen und Füßen sahen Weber und Ledingham bei einem 21jährigen Mann. Daselbst entwickelte sich an Händen und Füßen das typische

Bild von Maries hypertrophischer Pulmonalosteoarthropathie, Verbreiterung der Finger und Zehen resp. Hände und Füße, Trommelschlägelfinger, mit deutlicher periostaler Knochenneubildung. Einmal wurden auch in meinen Fällen Trommelschlägelfinger bei einem Mediastinaltumor gefunden.

Nicht selten findet man neben diesen oberflächlichen und tieferen Hautveränderungen abnorme fleckige und diffuse **Pigmentierungen**. Die braune Pigmentierung im Gefolge häufiger Kratzeffekte wurde schon erwähnt. Daneben kommt aber eine Art der Pigmentierung vor, welche nicht mit solchen Hautläsionen in Zusammenhang stehen kann. Sie findet sich häufig in Form bräunlicher Verfärbung der Gelenkbeugen, kann aber auch sonst am Stamm, an Abdomen, Hals, Gesicht und Extremitäten auftreten. Besonders in weit vorgeschrittenen Fällen erinnert oft die dunkelbraune diffuse Verfärbung ganz an Addisonverfärbung. Auffällig ist aber, daß selbst in diesen Fällen Schleimhautverfärbungen vermißt werden. Eine andere Form der Pigmentierung ist diejenige in Form stecknadelkopfgroßer bis größerer, selten an Cloasmata uterina erinnernder brauner bis dunkelbrauner Flecken. Sie sitzen mit Vorliebe an den Armen, Händen und im Gesicht. Yamasaki beschreibt bei einem Fall an äußeren Genitalien und Extremitäten braune bis handtellergroße Pigmentierungen. Grawitz spricht direkt von einer Melanose der Haut. Neusser glaubt an Komplikationen von Pseudoleukämie mit echtem Morbus Addisonii, bedingt durch den Druck oder die lymphomatöse Infiltration im Bereich des Bauchsympathikus oder der Nebennieren. Indessen kommen diese Pigmentierungen auch ohne Alterationen dieser Organe vor oder können trotz lokaler Nebennierengranulome fehlen.

Kurz erwähnt sei noch, daß gelegentlich an Stellen, die einer Röntgenbestrahlung unterworfen waren, sich ebenfalls, wie ja seit langem bekannt, braune Pigmentierungen einstellen können.

Von sonstigen Störungen sind heftige **Schweißausbrüche** zu erwähnen (Hitschmann und Stroß, Naegeli, Brigidi und Picoli u. a.). Sie treten häufig nachts, bei fieberhaften Fällen mit stark remittierendem Typus mit dem Temperatursturz ein. In der Hauptsache dürften sie wohl als ein Symptom der gestörten Wärmeregulierung gelten. Indessen kommen die gleichen nächtlichen Schweißausbrüche auch bei fieberlosem Verlauf vor und legen den Gedanken nahe, daß es sich um eine pathologische, vielleicht unter

dem Einfluß der Retention toxischer Substanzen erfolgende Schweißproduktion handeln könnte.

Schließlich kommen noch Hautveränderungen vor, die man als **Ernährungsstörungen** ansehen kann. Sie äußern sich einmal in einem zunehmenden Ausfall der Haare (Yamasaki, v. Notthafft) und Lanugohärchen (Gerschner). So fehlte in einem männlichen Fall meiner Beobachtung jede Behaarung der Axillar- und Schamgegend und Analgegend und des Kinns und der Lippen. Die Kopfhaare waren stark gelichtet. Sodann findet man nicht selten in vorgeschrittenen Fällen abnorme Trockenheit der Haut, Verlust der Talgdrüsensekretion mit Atrophie der Haut und Hyperkeratose. Die Haut wird dünn, rauh, z. T. glänzend (Brandts, Gerschner, v. Notthafft). In einem meiner Fälle trat die vermehrte Hornbildung in fischschuppenartiger Beschaffenheit der Haut, besonders an den Streckseiten der Extremitäten, den Schultern und Oberarmen zutage, die Haut war schlaff, atrophisch und grob gefeldert, auf den Handrücken hatten sich zahlreiche Hornwarzen gebildet. Die Atrophie der Haut an den Lidern führte schließlich neben Verlust der Cilien zu Verkürzung derselben und mangelhaftem Lidschluß. Auch die Zunge wurde trocken, rissig und leicht blutend. In der Wangenhaut hatten sich bis 2,5 mm breite Furchen gebildet.

Als ein mehr oder weniger zufälliges Symptom muß die gelegentliche Beobachtung einer ikterischen Hautverfärbung (Pel u. a.) bezeichnet werden, indem wohl stets sekundäre Leberveränderungen, Druck auf den Ductus choledochus, Cholangitiden dabei eine Rolle spielen.

Gelegentlich beobachtet man **Blutungen** in der Haut als Zeichen hämorrhagischer Diathese (Sabrazès, Hippel) in Form kleiner Petechien und selbst großer, ausgedehnter, flächenhaften Hautblutungen.

Überblickt man die geschilderten Veränderungen der Haut, so findet man auch bei der Hodgkinschen Krankheit sowohl allgemeine, nicht spezifische, pruriginöse und ekzematöse Veränderungen als auch typische geschwulstartige Veränderungen, schließlich folgen mehr oder weniger erhebliche Ernährungsstörungen nicht spezifischer Art. Als spezifische Veränderungen sind, worauf noch bei Besprechung der anatomischen Veränderungen eingegangen wird, hauptsächlich die tumorartigen Bildungen anzusehen. Sie sind echte Granulombildungen der Haut. Man kann dabei mit Groß von einer Lymphogranulomatosis cutis

sprechen. Die übrigen Veränderungen sind mehr oder weniger charakteristische Begleit- resp. Folgeerscheinungen nicht spezifischer Natur. Es ist recht bemerkenswert, daß die Gesamtheit der Veränderungen bei der Hodgkinschen Krankheit ein nahezu vollständiges Analogon bei den leukämischen und aleukämischen Drüsenerkrankungen hat. Paltauf hat hierauf besonders hingewiesen und geglaubt, darin einen Hinweis auf die Verwandtschaft und die Möglichkeit von Übergängen zwischen den einzelnen Erkrankungsformen erblicken zu müssen. Ich möchte diesen Schluß nicht ohne weiteres für berechtigt halten, denn zunächst geht aus dieser Koinzidenz der Erscheinungsformen doch nur hervor, daß die Wege der sekundären Beteiligung der Haut ähnliche sind, und daß die durch die Drüsenerkrankung verursachten Störungen der Lymph- und Blutzirkulation und Gewebsernährung zu den gleichen Folgeerscheinungen führen können. Damit ist aber noch nichts über den verwandtschaftlichen Grad der pathologischen Vorgänge in den primärerkrankten lymphatischen Organen ausgesagt, diese können trotzdem grundverschieden sein und sind es in der Tat.

Da später darauf näher eingegangen werden wird, genüge hier der Hinweis auf das recht ähnliche klinische Verhalten der **Mycosis fungoides** oder des **Granuloma fungoides**, wie sie heute wohl auch genannt wird. Auch hier sehen wir meist die gleichen flüchtigen Exantheme im sog. prämykosiden Stadium auftreten. Die Erkrankung selbst, das Tumorstadium geht klinisch oft in eine dem malignen Granulom völlig gleichende allgemeine Lymphdrüsenerkrankung über. Die geschilderten granulomatösen Hautveränderungen besitzen ferner große Ähnlichkeit mit den mykosiden Bildungen, in dem Falle Beitzkes kann man wohl ein Übergangsstadium zu den echten mykosiden Veränderungen sehen. Das Unterscheidende liegt nur darin, daß hier die Hautveränderung das sekundäre ist, während dort die Drüsenerkrankung fehlt oder der Hauterkrankung nachfolgt. Auf die Gleichartigkeit der histologischen Veränderungen sei ebenfalls hier schon hingewiesen.

B. Die sekundären Begleitsymptome

1. Die Veränderungen des Blutes.

Für die Beurteilung der Blutveränderungen ist vor allem maßgebend, daß man es bei der in Rede stehenden Erkrankung mit ausgesprochen entzündlichen Gewebsveränderungen zu tun hat. Bedenkt

man aber, daß die Erkrankung bald auf einzelne Drüsengruppen beschränkt auftreten, bald das gesamte lymphatische System ergreifen kann, daß oft auch die verschiedensten Parenchyme und besonders das Knochenmark mit ergriffen sind, daß schließlich bald kaum nennenswerte Störungen des Allgemeinbefindens verursacht, bald hochgradige Störungen gesetzt werden, so ist auch klar, daß die Alteration der blutbereitenden Organe und damit die peripheren Blutveränderungen sehr wechselnde sein müssen. Dazu kommt noch, daß durch die maligne Drüsenerkrankung ganz zweifellos eine gewisse Disposition zu sekundären Erkrankungen gegeben ist, die vorübergehend oder längere Zeit bis zum tötlichen Ende sich allgemein und hämatologisch geltend machen können. Daraus erklären sich wohl auch die ziemlich widersprechenden Angaben in der Literatur.

Die Blutveränderungen bestehen im ganzen einmal in den Zeichen mehr oder weniger ausgeprägter **Anämie** und **leukocytotischer Veränderungen**. Die Anämie ist meist Begleiterscheinung der Kachexie, braucht es aber durchaus nicht immer zu sein. Gelegentlich gesellen sich Zeichen **hämorrhagischer Diathese** hinzu. So fand Sabrazès bei einem 12jährigen Knaben mit generalisierter Hodgkinscher Erkrankung eine ausgesprochene Purpura haemorrhagica, Hippel bei einem 7jährigen Mädchen im 4. Jahre der Erkrankung zunächst kleine Petechien, später schwere Blutungen der Haut. Auch Bohn sah in einem letal endigenden Falle Purpuraflecken. Nach meinen Erfahrungen sind kleine punktförmige Hautblutungen bei schwer anämischen Fällen nicht selten. Auch Nasenbluten wird öfters beobachtet.

Über die gesamte **Blutmenge** existieren keine genaueren Angaben. Indessen ist es höchstwahrscheinlich, daß in schwer kachektischen Zuständen auch die Blutmenge reduziert ist. Das **spezifische Gewicht** des Blutes ist meist entsprechend der Anämie herabgesetzt, das des **Serums** bleibt unverändert (E. Grawitz). Der Gehalt an Trockenrückständen ist nach E. Grawitz nicht gegenüber der Norm verändert.

Der **Hämoglobingehalt** ist entweder normal oder entsprechend der Verminderung der Erythrocytenzahl herabgesetzt, bei ausgesprochener Anämie ist er meist stärker vermindert. Der Färbeindex ist darnach kleiner als 1.

Was die **roten Blutkörperchen** betrifft, so herrscht wohl darüber Übereinstimmung, daß die Erkrankung lange Zeit auf gewisse Drüsengruppen beschränkt sein kann, ohne daß irgendwelche

Schädigungen der Erythropoëse kenntlich werden. In weit vorgeschrittenen Fällen, besonders mit Beteiligung innerer Organe, fehlt aber eine mehr oder weniger starke Anämie meist nicht als Teilerscheinung rasch vorschreitender Kachexie.

So sah ich in 57 darauf untersuchten Fällen 11 mal normale Verhältnisse, 17 mal Erythrocytenzahlen von 4—5 Millionen. Es handelte sich meist um lokalisierte, selten ausgebreitete Drüsenerkrankungen. In 20 Fällen bestand leichte Anämie von 3—4 Mill. Roten mit entsprechendem oder etwas stärker vermindertem Hämoglobingehalt, meist vorgeschrittene Fälle mit Beteiligung von Milz und Leber an der Erkrankung. Fünfmal betrugen die Erythrocytenzahlen 2—3 Mill., viermal 1—2 Mill. im Kubikmillimeter. Die niedrigste beobachtete Zahl betrug 1,2 Mill. bei 18 Proz. Hämoglobin. Ähnlich geringe Zahlen beobachtete Assmann, Hirschfeld u. Isaak und Gütig (bis 1,0 Mill.). Nicht so selten machen sich gleich zu Beginn der Erkrankung schon anämische Zeichen geltend und nehmen rapide zu. Der Typus der Anämie ist stets der der sekundären, oft mit erheblicher Verminderung des Färbeindex. Mikrocytose, Poikilocytose und Polychromatophilie sind in schweren Anämiefällen stets deutlich. Basophile Tüpfelung der Roten sah ich dagegen nicht, sie kommt aber nach Naegeli ebenfalls vor. Normoblasten finden sich gelegentlich in geringer Anzahl. Besonders disponiert zu Anämie scheinen jene Fälle zu sein, bei denen sich die Erkrankung hauptsächlich in den retroperitonealen Lymphdrüsen und der Milz lokalisiert.

Zweimal bei schwerer Anämie fiel die Neigung der Erythrocyten im frischen Präparate sich zusammenzuballen auf.

Die **Blutplättchen** sind entsprechend dem Charakter der Anämie meist unter Umständen sehr hochgradig vermehrt.

Das Verhalten der **weißen Blutkörperchen** hat von jeher ein besonderes Interesse beansprucht. Aber gerade hier sind die Angaben außerordentlich widersprechend. Meist wird es als normal bezeichnet oder es soll eine mäßige neutrophile Leukocytose bestehen (Reckzeh, Grawitz, Naegeli, Krokiewicz, Hippel). In vielen Fällen wird über hochgradige Hyperleukocytose von 30—60000 berichtet (Naegeli, Schur, Hitschmann und Stroß, Brigidi, Gerschner, Gennari, Peacocke, Notthafft u. a). Nach Reed soll Leukocytose nur bei akuter Infektion bestehen, nach Grawitz hauptsächlich bei interkurrenten Fieberbewegungen. Haushalter und Richon berichten ebenso wie Naegeli auch vom Vorkommen von Leukopenien. Longcope fand Eosinophilien

von 9,2—13,2 Proz. Weber und Ledingham berichten ebenfalls von Eosinophilien, die aber stark wechseln, Zappert sah Eosinophilien von 0,9—17,76 Proz. Auch in vielen Einzelbeobachtungen wurden Eosinophilien wechselnden Grades festgestellt. Naegeli betont, daß auch bei hochgradigen Leukocytosen die Eosinophilen nicht fehlen und oft absolut vermehrt sind, daß ferner bei chronischen Fällen auch Mastzellenvermehrung vorkommt. Auch nach Nowack sind die Eosinophilien relativ vermehrt.

Meine Untersuchungen bringen eine Bestätigung aller gefundenen Veränderungen. Was zunächst die Zahl der Leukocyten betrifft, so fand ich unter 70 verschiedenen Fällen 22mal Zahlen von 5500—10000, 20mal von 10000—20000, 8mal 20—30000, 2mal über 30000, in 18 Fällen bestand Leukopenie von 5500—2000. Dabei zeigte sich keine bestimmte Beziehung zu der einen oder anderen klinischen Form der Erkrankung, vielmehr fanden sich die verschiedensten Zahlenwerte bei lokalisierten oder ausgebreiteten, fieberhaften oder fieberlosen Formen mit oder ohne Anämie. Nur jene Formen mit vorzüglicher Erkrankung der inneren Drüsengruppen scheinen sich meist neben Anämie auch durch Leukopenie auszuzeichnen. Doch zeigte Naegeli, daß hier auch Formen mit hoher Leukocytenzahl ohne anämische Zustände vorkommen.

Qualitative wiederholte Blutuntersuchungen in 57 Fällen erwiesen nun, daß der Befund im einzelnen sehr verschieden, auch im Krankheitsverlauf wechselnd sein kann.

Die auffälligste Erscheinung ist das relativ häufige Auftreten von **Eosinophilien**, ihre relative Zahl betrug in 15 Fällen 4—28 Prozent. Auch in den übrigen Fällen waren Eosinophile meist nachweisbar, fehlten ganz nur in 4 Fällen. Im einzelnen Falle variierten sie aber sehr von Bruchteilen eines bis viele Prozent, verschwanden gelegentlich auch zeitweise ganz aus dem Blutbilde. Bemerkenswert ist, daß auch die Mastzellen in 35 Fällen in einer Zahl von 0,5—2,0 Proz. vorhanden waren und besonders in Fällen von Eosinophilie nicht fehlten. Im übrigen bestand fast regelmäßig das Bild der akuten oder chronischen entzündlichen Leukocytose. Die **Neutrophilen** waren bei akuten Reizzuständen relativ stark vermehrt, bei chronischen weniger oder auch leicht vermindert zugunsten der großen Mononukleären, die dann starke Vermehrung zeigten. Die **Lymphocyten** dagegen waren relativ, meist auch absolut vermindert, hochgradig bei akuten Reizzuständen. Diese Verschiebungen waren sowohl bei hyper- wie hypoleukocytotischen Zuständen deutlich. In einigen wenigen Fällen waren die Lympho-

cytenwerte indessen auch normal oder etwas vermehrt. Etwas höhere Lymphocytenzahlen fanden sich naturgemäß einigemale im kindlichen Alter, in welchem ja normalerweise die Lymphocytenzahlen weit bedeutender sind als beim Erwachsenen. Die **großen Mononukleären** bewegten sich meist in Zahlenwerten über 10 Proz. bis 22 Proz. Besonders reichlich waren sie in einem schweren tötlich endigenden Fall mit Leukopenie von 2000 vertreten, nämlich zu 35,75 Proz., die pol. Neutrophilen betrugen 49,75, die Lymphocyten 11,5, ferner fanden sich 2,25 neutrophile Myelocyten und 0,75 Proz. Normoblasten, Eosinophile und Mastzellen fehlten.

Bei schwerster Anämie kann es wie in Gütigs Fall zu hochgradiger relativer Lymphocytose kommen infolge einer Insuffizienz des Knochenmarks. Wir haben hier ähnliche Bedingungen wie bei der aplastischen Form der Anämie. Die Roten betrugen in Gütigs Fall 1,7—1,0 Mill., das Hämoglobin 25—20 Proz., die Weißen 800—1040—700—2000 ante Exitum. Die Lymphocyten stiegen dabei auf Kosten der Neutrophilen und großen Mononukleären von 22 auf 50 und 99 Proz. Eine ähnliche Beeinflussung beobachtete Kraus anscheinend unter Arsenwirkung. Die Leukocyten betrugen zunächst 19600 mit 75 Proz. Neutrophilen, 17 Proz. kleinen und großen „Lymphocyten", sanken in $3^1/_2$ Wochen auf 1750 mit 27 Proz. Neutrophilen und 60 Proz. Lymphocyten und 9 Proz. großen Mononukleären. Hier handelte es sich, wie in obigem Falle, nicht um eine echte Lymphocytose, die kleinen Lymphocyten waren sogar absolut vermindert (1050). Toxische Markschädigung kann eben zu einer solchen Wachstumsstörung oder sogar zu Aplasie des Marks führen, daß die myeloiden Leukocyten aus dem Blutbild fast ganz verschwinden und dadurch die kleinen Lymphocyten relativ das Übergewicht erlangen.

Im ganzen wurde also die ganze Reihe der Veränderungen getroffen, wie sie auch sonst bei entzündlichen Veränderungen gefunden werden. Man erkennt daraus, daß bei der vorliegenden Erkrankung sowohl akute Reizzustände höchsten Grades von seiten des Knochenmarks beobachtet werden, daß andererseits aber auch schwere Alterationen des Knochenmarkes bestehen können, die ähnlich den typhösen Zuständen nur rudimentäre Reaktionen des Markgewebes im Sinne einer Leukopenie zustande kommen lassen. In diesen Fällen zeigt sowohl die oft sehr auffällige Verschiebung des neutrophilen Blutbildes nach links im Sinne Arneths, als das Auftreten von **Myelocyten** wie schließlich die starke relative Vermehrung der großen Mononukleären eine gewisse Erschöpfung

des Marks an. Myelocyten werden indessen, wie sonst, auch bei hochgradiger Hyperleukocytose gelegentlich beobachtet. Das Verhalten der großen Mononukleären zeigt wieder deutlich, daß ihre Vermehrung in direkter Beziehung zu leukocytotischen Markzellenverlust stehen muß, und daß sie als myeloide ungranulierte Ersatzzellen wohl am besten charakterisiert werden können.

Das verschiedene Verhalten des weißen Blutbildes erscheint verständlicher, wenn man die histologischen Gewebsveränderungen kurz berücksichtigt. In der weit überwiegenden Zahl der Fälle ist eine lokale entzündliche Gewebseosinophilie charakteristisch. Nur selten trifft man Fälle, in denen sie völlig fehlt. Es erhellt daraus, daß Stoffe im veränderten Gewebe vorhanden sein müssen, welche eine besondere chemotaktische Wirkung auf die Eosinophilen ausüben. Die starke Inanspruchnahme dieser Zellen dürfte wohl meist auch zu vermehrter Bildung der Eosinophilen im Knochenmark Veranlassung geben und damit zum Auftreten einer Bluteosinophilie. So erklärt sich der häufige Befund einer Bluteosinophilie. In den selteneren Fällen fehlender lokaler Eosinophilie fehlt sie auch im Blute. Die spezifische Drüsenerkrankung setzt nun aber ganz zweifellos eine starke Disposition zu sekundären Infektionen, insbesondere tuberkulöser und sonstiger bakterieller Art. Diese akuten sekundären Momente bedingen meist eine neutrophile Leukocytose, je nach der Stärke ihrer schädigenden Wirkung auf das Mark eine Hyper- oder Hypoleukocytose. Diese neutrophile Reizwirkung wirkt aber der Vermehrung der Eosinophilen und Mastzellen bekanntlich entgegen. So dürfte es erklärlich sein, daß gerade bei fieberhaften Fällen zur Zeit der Fiebersteigerung, wie wiederholt beobachtet werden konnte, eine im fieberfreien Intervall deutlich kenntliche Eosinophilie in der Fieberperiode wieder verschwindet. Darin liegt zugleich ein wichtiger Hinweis darauf, daß jene Fieberattacken z. T. wohl nicht eine akute Steigerung der typischen Drüsenerkrankung, sondern vielmehr eine entzündliche Komplikation bedeuten. Wenn wir andererseits trotz typischer, hochgradiger neutrophiler Leukocytose die Eosinophilen und häufig auch die Mastzellen nicht aus dem Blutbilde verschwinden sehen, so deutet dies wohl darauf hin, daß gleichzeitig eine spezifische Substanz auch auf die Eosinophilen und vielleicht auch die Mastzellen eine gewisse Reizwirkung ausübt.

Schließlich ist aber nicht zu bezweifeln, daß nur sehr langsam fortschreitende lokale Drüsenerkrankungen trotz lokaler Eosinophilie keine besondere Reaktion auf das Knochenmark auszuüben brauchen,

da der normale Gehalt des Blutes an Eosinophilen für den lokalen Verbrauch genügt.

Es scheint daher, daß die Bluteosinophilie bei der Hodgkinschen Krankheit ein wichtiges diagnostisches Symptom sein kann, besonders wenn sie höhere Grade annimmt. Wichtig ist an und für sich der Nachweis entzündlicher Blutveränderungen. Dadurch unterscheidet sich die Erkrankung schon in wesentlicher Weise von jenem von Pinkus als echte Pseudoleukämie gedeuteten lymphatischen Gewebswucherungen, die stets eine relative Lymphocytose erkennen lassen und in neuerer Zeit mit Recht der lymphatischen Leukämie als Aleukämie oder latente Leukämie zugerechnet werden.

Bei der Beurteilung des Blutbildes ist aber noch eines zu gedenken, nämlich des Einflusses des so häufig therapetisch verwendeten Arsens. Das Arsen vermag, wie ich wiederholt beobachten konnte, eine ganz einseitige Schädigung der weißen Markzellen zu verursachen, so daß starke Leukopenien zustande kommen, bei denen unter Umständen die Eosinophilen auch relativ stark vertreten sind, und die Lymphocyten relativ immer mehr in den Vordergrund treten. So ist wohl auch, wie erwähnt, jene Beobachtung von Kraus zu deuten.

Für die Frage, ob der Blutbefund ein spezifisches diagnostisches Merkmal abgibt, kommt eigentlich nur die Eosinophilie in Frage, denn die sonstigen Erscheinungen können bei jeder entzündlichen Drüsenerkrankung auftreten.

Bemerkenswert ist, daß auch bei der Mycosis fungoides Eosinophilien häufig beobachtet werden. Sekundär entzündliche Prozesse bedingen neutrophile Leukocytosen.

Ein Vergleich dieser Resultate gestattet demnach nicht einen für Hodgkin absolut typischen Blutbefund aufzustellen. Man kann nur sagen, Drüsentumoren mit deutlicher Eosinophilie sind auf Hodgkin verdächtig, ebenso vielleicht sehr erhebliche Hyperleukocytosen, lokalisierte mäßige Drüsenanschwellungen mit Lymphocytose bei Erwachsenen legen die Vermutung sehr schwach virulenter tuberkulöser Erkrankung nahe (vgl. Diff. Diagnose). Ausgebreitete Lymphome und Milztumor mit Lymphocytose, d. h. absoluter Vermehrung der Lymphocyten machen die Diagnose einer latenten Leukämie (Pinkus' Pseudoleukämie) wahrscheinlich.

2. Stoffwechsel.

Sicher verwertbare Zahlenwerte des Stoffverbrauches liegen bisher noch nicht vor. Denn gelegentliche Untersuchungen, die

in einem meiner Fälle und von Bevacqua und Ciaccio ausgeführt wurden, können nicht als ausreichend bezeichnet werden, um einen Einblick in die Störung des Stoffwechsels zu geben. Dafür müßten langdauernde Untersuchungen angestellt werden. Daß solche bestehen, in vielen Fällen bestehen müssen, ist kein Zweifel, das geht schon aus der progredienten Kachexie hervor, welche die meisten Patienten im zweiten Stadium der Erkrankung darbieten. Man kann den Ausführungen von Grawitz nur beipflichten, wenn er sagt, daß bei vielen Kranken die allgemeine Konsumption eine viel größere Rolle spielt als die Verschlechterung der Blutmischung. Es ist oft auffallend, das fahle kachektische Aussehen der Patienten zu sehen, während Hämoglobingehalt und Zahl der roten Blutkörperchen nur wenig verringert erscheinen. Allerdings ist dabei nichts über das Verhalten der absoluten Blutmenge ausgesagt, ein Faktor, der bei der in Rede stehenden Erkrankung sicher eine bedeutsame Rolle spielt.

Der gesteigerte Stoffzerfall zeigt sich entweder in einer allmählich, langsam fortschreitenden Konsumption, oder aber es treten ziemlich plötzlich, fast stets mit gleichzeitigem Fieber, akute Stoffverluste mit rapider Abmagerung ein. Allerdings ist dabei meist auch die Nahrungsaufnahme eine sehr schlechte. Besonders auffällig sind diese Verluste bei Fällen mit rekurrierendem Fieberverlauf. Mit Einsetzen des Fiebers leidet die Ernährung und eine mitunter ganz rapide Abmagerung setzt ein, obgleich sich gleichzeitig Zeichen von Lymphstauungen mit Wasserretention geltend machen können. Das auffällige ist aber, daß im fieberfreien Intervall fast ebenso plötzlich ein rapider Eiweißansatz resp. eine Gewichtszunahme sich einstellt mit geradezu Typhusrekonvaleszentenhunger.

Grawitz glaubt diese Erscheinung so erklären zu können, daß die deletären Stoffe zeitweilig latent bleiben können, ähnlich wie dies von Rosenquist für die Giftstoffe des Botriocephalus latus festgestellt wurde. Ohne bestreiten zu wollen, daß bei der Hodgkinschen Erkrankung derartige deletär wirkende Stoffe gebildet werden, möchte ich doch die Erklärung einer zeitweiligen Latenz der Giftstoffe nicht für sehr wahrscheinlich halten, wenn wir diese Erscheinung bei einem allenthalben generalisiertem Lymphom auftreten sehen. Die ganze anatomische Eigenart der Erkrankung, ihre Ansiedelung im Lymphgefäß- und Lymphdrüsensystem, in den inneren Organen ist auch eine so wenig abgekapselte, abgeschlossene, daß von einer Retention dieser Stoffe, von einer Unmöglichkeit der Diffusion gar nicht gesprochen werden kann. Es könnte sich also höchstens um eine vorübergehende Giftfestigkeit des Organismus handeln. Auch dies

scheint wenig wahrscheinlich, viel eher dürften hier, wie schon hervorgehoben, sekundär entzündliche Prozesse von Bedeutung sein.

Abgesehen von diesen periodischen Veränderungen gibt es aber Fälle, welche in auffälligem Gegensatz zur aufgenommenen Nahrungsmenge einer zunehmenden Kachexie verfallen. Ganz besonders auffällig erscheint dies bei jenen Fällen, welche wesentlich Erkrankungszustände der mesenterialen und retroperitonealen Lymphdrüsen zeigen. Dadurch, daß diese oft kryptogenetisch ohne sonstige Drüsenveränderungen verlaufen, erhält dieses Symptom um so auffälligere Bedeutung. Hier dürfte wohl in erster Linie eine Störung der resorptiven Vorgänge vom Darm aus durch Alterationen der Schleimhaut wie durch Verlegung oder krankhafte Beschaffenheit der Lymphwege von Bedeutung sein. Es erschiene darnach lohnend, in geeigneten Fällen Untersuchungen über die Ausnutzung der Nahrungsstoffe, insbesondere auch der Fette auzustellen, sind doch gerade die Lymphdrüsen in letzter Zeit (Bergell) als besonders wichtige Organe für den intermediären Fettstoffwechsel erklärt worden.

Die gelegentliche Beobachtung amyloider Degeneration darf wohl auch als der Ausdruck einer besonderen und schweren Stoffwechselstörung aufgefaßt werden. Inwiefern hierbei, wie bei anderen Erkrankungen, z. B. der Tuberkulose, sekundär-entzündliche Prozesse durch Bakterienproteïne eine Rolle spielen, ist zurzeit nicht mit Sicherheit zu entscheiden.

Das Auftreten von Urobilin im Harn kann vielleicht auf eine Störung der Leber bezogen werden. Goldschmidt beobachtete ferner eine transitorische Glykosurie während rekurrierender Fieberattacken bei einem 55jährigen Kranken.

3. Die Körpertemperatur.

Überblickt man die Fälle der Literatur, so ist Fieber eine außerordentlich häufige Begleiterscheinung. Daher bezeichnen es z. B. Reed und Grawitz als ein regelmäßiges, charakteristisches Symptom der Erkrankung. Nach Grawitz und Naegeli kann es aber lange Zeit, viele Monate hindurch, fehlen. Dagegen wird aus der älteren Literatur von Wunderlich und Cohnheim auch über fieberfreie Fälle berichtet. Allerdings dürften unter diesen Fällen manche andere Erkrankungsformen inbegriffen sein. Der Typus des Fiebers ist nach Reed überwiegend irregulär oder kontinuierlich, seltener intermittierend und rekurrierend. Die meisten Autoren berichten von rekurrierendem Fieberverlauf. Dieser ist

in der Tat so auffallend, daß Ebstein und Pel Veranlassung genommen haben, nach diesem klinischen Symptom ein besonderes Krankheitsbild des rekurrienden Drüsenfiebers aufzustellen.

In über 40 Fällen mit kürzere oder längere Zeit ausgedehnten, vielfach 2stündlichen Temperaturmessungen ergab sich nun, daß Fieber allerdings bei weitem in der Mehrzahl der Fälle beobachtet werden kann (s. Tafel I). Es kann aber sehr lange Zeit völlig fehlen. Dies gilt besonders von den noch mehr lokalisierten Erkrankungsformen. So fehlte es bei einem über $1^1/_2$ Jahre mit Unterbrechungen klinisch beobachteten Patienten mit Erkrankung der inguinalen Drüsen, schließlich auch Mitbeteiligung der Milz, mit reichlicher Albuminurie und hoher Leukocytose vollständig, in anderen Fällen fehlte es monatelang, viele bekamen erst im 2. oder 3. Jahre der sichergestellten Erkrankung fieberhafte Temperatursteigerungen. In manchen Fällen setzten sie erst in den letzten Krankheitswochen ein und bleiben bis zum Tode bestehen.

Rekurrierendes Fieber wurde in 12 Fällen gefunden. Die einzelnen Fieberattacken waren sehr verschieden. So wechselten in einem Falle Attacken von 6—22 Tagen mit fieberfreien Intervallen von 4—16 Tagen. Das Fieber setzte meist plötzlich unter Schüttelfrost, gelegentlich aber auch mehr allmählich staffelförmig, ein, blieb einige Zeit als hohe Continua oder remittierendes Fieber bestehen und fiel allmählich zur Norm. In einem anderen Fall setzte es stets staffelförmig allmählich ein, blieb 9—12 Tage bestehen, die fieberfreie Periode betrug 3—6 Tage. In einem dritten, der nahezu 4 Monate beobachtet wurde (Tafel I, Kurve 6), bestanden Fieberzeiten mit ganz unregelmäßigem Fieber von 6, 22, 25 und 37 Tagen, dazwischen fieberfreie Intervalle von 3, 5 und 17 Tagen. In einigen Fällen bestanden gewissermaßen nur rudimentäre Fieberattacken, indem 1—2 Tage Temperaturen bis 38 oder 39 und 40° beobachtet wurden, oder die Temperatur war dauernd hochnormal, nur gelegentlich traten Exazerbationen bis über 39° für 2—6 Tage ein.

Demgegenüber wurden Fälle beobachtet, in denen eine zeitlang geringes unregelmäßiges Fieber bestand, das dann plötzlich in hochremittierendes bis intermittierendes überging In wieder anderen wechselte normale Temperatur mit leichtem unregelmäßigem Fieber, um in hohes remittierendes Fieber und dann eine Continua, schließlich wieder stark remittierenden Typus überzugehen (s. Tafel I, Kurve 2—5).

In 9 Fällen, in denen nach der Anamnese anscheinend schon lange Fieber bestand, zeigte sich während der ganzen klinischen Beobachtung hohes stark remittierendes Fieber, selten mehr eine Continua. Zeitweise sank die Temperatur unter Zeichen des Collapses bis unter 36° (Kurve 1 u. 2).

Die Fälle, die tötlich endeten, verliefen gegen das Ende fast alle fieberhaft, dreimal unter akuter Steigerung der Fiebertemperatur, einmal in Collapstemperatur; dreimal unter protrahierter Agonie mit langsamem Sinken der Temperatur in den letzten Tagen. Einmal fehlte Fieber.

In einigen Fällen war der Fieberverlauf ganz unregelmäßig. Dieser verschiedene Fieberverlauf entspricht genau den Mitteilungen in der Literatur. Rekurrierendes Fieber beschreiben Hammer, Kast, Renvers, Puritz, Chilesotti, Gläser, Hohenemser, Ruffin, Körmöczi, Barbrok, Klein, Sinding, Naegeli, Tschistowitsch, Gütig u. a.; irreguläres, meist remittierendes Fieber Kloster und Lie, Hitschmann und Stroß, Brentano und Tangl, Weißhaupt, Gennari, Wassermann, Warrington u. a., eine Continua Brauneck, Caton, Clarke, Eichhorst, Jacobson, Warrington, Hecht. Mäßiges Fieber beobachteten Weber und Ledingham, Ferrari und Cominotti, Yamasaki, Schur, Claus, Hale White und Boycott u. a.

Im ganzen zeigt sich also ein außerordentlich variables Verhalten der Körpertemperatur. Am häufigsten tritt die Neigung zu hektischen, remittierendem Charakter und rekurrierendem Verlauf der Temperatur hervor.

Recht bemerkenswert sind nun auch die **Begleiterscheinungen des Fiebers**. Sowohl bei rekurrierendem wie stark remittierendem Fieber stellt sich zu Beginn bei steilem Anstieg oft **Frostgefühl**, mitunter auch heftiger Schüttelfrost ein, mit dem raschen Abfall der Temperatur pflegt heftiger **Schweiß** einzutreten. Gelegentlich wird mit Eintritt des rekurrierenden Fiebers auch ein **Herpes labialis** beobachtet. Besonders merkwürdig sind nun in einigen Fällen die meist in den späteren Nachmittagsstunden auftretenden äußerst heftigen **Schmerzen** im Leib, Kreuz, die bis zum Nacken und Kopf hinaufziehen können. Sie haben zeitweise brennenden, stechenden Charakter und dauern bis zum Abfall der Temperatur und Schweißausbruch. In zwei Fällen waren sie mit heftigem Hautjucken verbunden. Bisweilen, viermal in meinen Fällen, findet sich mit Eintritt des Fiebers oder zu Zeiten höheren Fiebers eine äußerst auffällige **Schlafsucht**. Bei einem Patienten war sie bei jeder Fieberattacke

so stark, daß Patient zeitweise kaum aufzuwecken war. Zugleich kann sich eine leichte Zunahme der Schwellung der Drüsen, besonders am Halse, und Gedunsenheit des Gesichts einstellen. Manchmal steigert sich der Zustand zu stärkerer Bewußtseinstrübung. Fieberdelirien beschreiben Warrington und Wilkingson.

Man wird diese Symptome, ebenso die Schmerzattacken, kaum als reine Fiebererscheinung auffassen können, muß vielmehr annehmen, daß irgendwelche Exazerbationen entzündlicher Vorgänge in den Lymphomknoten lokale Schmerzempfindungen auslösen, oder daß durch akute entzündliche Schwellung Drucksymptome auf empfindliche Nachbarorgane, eventuell Nerven, ausgeübt werden. Außerdem spielen wohl auch Stockungen der Lymphzirkulation eine Rolle, die ihrerseits wieder Störungen der Blutzirkulation hervorrufen können. Auf diese Weise läßt sich vielleicht die Schlafsucht während rekurrierender Fieberattacken durch cerebrale Zirkulationsstörungen erklären. Für die abdominalen Schmerzanfälle spielen vielleicht ebenfalls derartige Störungen der Lymphzirkulation und Druckwirkungen eine Rolle, die hauptsächlich dann sich geltend machen, wenn größere Anforderungen an den Lymphstrom gestellt werden, wie bei der Aufsaugung der Nahrung vom Darm aus. Daraus ist es vielleicht erklärlich, daß diese Schmerzen gerade in den späteren Nachmittagsstunden, also einige Stunden nach einer größeren Mahlzeit auftreten. Dafür scheint auch zu sprechen, daß bei einem Fall von Inguinaldrüsenerkrankung, die offenbar auf die retroperitonealen Drüsen und schließlich die Milz übergegriffen hatte, um die gleiche Zeit abdominale Schmerzattacken, Ischiadicusschmerzen rechts eintraten. Sie verschwanden ebenfalls mit starkem Schweißausbruch erst einige Zeit nach Mitternacht wieder, ohne daß je eine Spur von Fieber nachweisbar gewesen wäre.

Geht man nun der Frage nach, ob das Fieber in eine bestimmte Beziehung zur Ausbreitung der Erkrankung, eventuell auf innere Organe, wie Milz, Leber, zu setzen ist oder auf einen besonders heftigen akuten Verlauf hinweist, so erhält man ebenfalls keine befriedigende Antwort. Fieber kann einmal auftreten bei anscheinend mehr lokalisierter wie bei universeller Erkrankung, es kann aber in beiden Fällen auch fehlen. Es kann ferner trotz rascher Ausbreitung des Prozesses auf die verschiedensten Drüsengruppen und Milz anfänglich ganz fehlen. Auf der anderen Seite wird Fieber bei sehr langwierigem Verlauf wie bei relativ kurzem beobachtet. Daß durch die fieberhafte Beeinträchtigung des Allgemeinzustandes der Ausbreitung des Prozesses, insbesondere der Ansiedelung der Krankheitskeime in anderen parenchymatösen Organen, Vorschub geleistet werden kann, ist wohl nicht zu bezweifeln. Daß aber im besonderen die Erkrankung des lymphatischen Systems durch den fieberhaften Verlauf besonders gefördert würde im Gegensatz zum

fieberfreien Zustand, davon wird man sich kaum überzeugen können. Ebensowenig läßt sich eine bestimmte Abhängigkeit des Fiebers von der Beteiligung innerer Organe am Krankheitsprozeß nachweisen. Indessen tritt es doch bei den meisten Erkrankungsfällen zu irgend einer Zeit in die Erscheinung, so daß man an eine ursächliche Beziehung von Fieber und Hodgkinscher Erkrankung denken muß. Besonders gilt dies von dem remittierenden Fiebertypus.

Große Schwierigkeiten bereitet die Erklärung des rekurrierenden Fiebertypus. Bei der Unregelmäßigkei des Auftretens und der Dauer der einzelnen Anfälle ist jedenfalls von vornherein auszuschließen, daß es sich, ähnlich dem Fiebris recurrens oder der Malaria, um die Abhängigkeit von einem besonderen Entwicklungsstadium des Erregers der Krankheit handelte. Eher könnte man mit Weber und Ledingham daran denken, daß, ähnlich septisch-pyämischen Prozessen, durch den Übertritt in das Blut und die Verschleppung des hypothetischen Virus eine Art „Hodgkinsche Septikämie" zustande käme, die sich in Fieberattacken äußerte. Jede Fieberattacke würde danach eine neue Metastasierung des Krankheitsprozesses auf dem Blutwege bedeuten. Dies ist aber sehr unwahrscheinlich. Denn die Erkrankung spielt sich ja schon zu Beginn in den lymphatischen Saftströmungen ab, so daß krankhafte, eventuell fiebererregende Stoffe leicht in das Blut übertreten können. Außerdem ist bei Erkrankung innerer Organe, besonders Milz und Leber, nach der anatomischen Eigenart der Krankheitsherde ein Übertritt dieser Stoffe ins Blut dauernd möglich. Gerade das rekurrierende Fieber legt vielmehr den Verdacht nahe, daß wir es hier mit komplizierenden fiebererregenden Vorgängen zu tun haben. Zumal wenn wir sehen, wie diese Patienten in der Fieberperiode schwer daniederliegen, in der fieberfreien Zeit dagegen geradezu aufblühen können, obgleich die Erkrankung anatomisch unaufhörlich weiterschreitet. Nimmt man nun an, daß sich sekundäre Krankheitserreger im Granulomgewebe oder sonstwo angesiedelt haben, daß diese gelegentlich in den allgemeinen Säftestrom gelangen, so erscheint das Auftreten akuter Fieberanfälle leicht erklärlich. Die neuen Fieberattacken wären dann zwar der Ausdruck wiederholter Septikämien, aber nicht granulomatöser, sondern sekundär-infektiöser. Dafür sprechen auch die so häufigen kleinen nekrotischen Herde im granulomatösen Gewebe (vgl. S. 169). Wie dem auch sei, es ist wohl nicht zu bezweifeln, daß es ein fieberhaftes Stadium der Hodgkinschen Krankheit gibt. In jedem Falle aber wird man mit der Möglichkeit

sekundär-infektiöser Prozesse rechnen müssen. Dies scheint besonders von den Fällen mit rekurrierendem Fiebertypus zu gelten.

So würde es sich auch ungezwungen erklären lassen, warum der Temperaturverlauf ein so außerordentlich wechselvoller ist, daß kaum ein Fall dem anderen in der Temperaturkurve genau gleicht. Typus und Virulenz des komplizierenden, fiebererregenden Keimes, sowie individuelle Widerstandsfähigkeit müssen hier die größte Variabilität erzeugen. Daher kommt auch die Ähnlichkeit mit jenen Fieberbewegungen, wie sie Kast für ulzerierende bösartige Geschwülste beschrieben hat, wie sie auch bei bronchiektatischen und ähnlichen Erkrankungen eine Rolle spielen. Darin ist auch die Erklärung für die Tatsache zu suchen, daß Fälle unaufhörlich, jahrelang fortschreiten können, die größten Veränderungen setzen können, ohne daß Fieber eintritt, während andere relativ rasch unter Fiebererscheinungen zum tödlichen Ende führen.

Vor Kenntnis des eigentlichen Erregers und seiner Lebenseigenschaften wird aber eine sichere Entscheidung über diese Frage nicht möglich sein. Wenn aber diese Fieberbewegungen in vielen Fällen nur sekundäre Begleitsymptome darstellen, sind sie doch so häufig und eigenartig, daß man sie nahezu als charakteristische Krankheitssymptome bezeichnen kann. Dies gilt besonders von dem remittierenden und rekurrierenden Fiebertypus.

IV. Die Verlaufstypen der Hodgkinschen Krankheit.

Wie schon eingangs erwähnt, kann man je nach dem primären Sitz der Erkrankung, sowie der Art ihrer Ausbreitung verschiedene Verlaufsformen unterscheiden, die es gestatten, bestimmte klinische Typen der Erkrankung aufzustellen. So läßt sich zwanglos eine lokalisierte Form der Erkrankung dem generalisierten Typus gegenüberstellen. Eine weitere Form ist beherrscht durch die Erscheinungen eines Mediastinaltumors, eine weitere, die man als die splenische bezeichnen kann, durch einen fast allein in die Erscheinung tretenden Milztumor. Schließlich fügt sich noch die meist larvierte Form der ausschließlichen oder nahezu ausschließlichen Erkrankung der retroperitonealen Drüsen an, die man nach ihrem klinischen Verlauf auch als die typhöse Form der Erkrankung bezeichnen kann. Als seltene Form kann man noch einen ostitisch-

periostitischen und einen Mikuliczschen Typus unterscheiden, je nachdem hauptsächlich Knochensystem oder Speichel- und Tränendrüsen der besondere Sitz der Erkrankung sind.

Diese Einteilung nach anatomischen Gesichtspunkten scheint mir auch im Interesse der klinischen Symptomatologie richtiger zu sein, als etwa eine Einteilung nach bestimmten klinischen Allgemeinsymptomen.

So könnte man je nach dem Temperaturverlauf einen fieberlosen und fieberhaften Typus unterscheiden und unter letzterem Falle mit kontinuierlichem, meist remittierendem Fieber den Fällen mit rekurrierendem Fieber gegenüberstellen. Auch das Bestehen oder Fehlen einer Anämie, von Zeichen hämorrhagischer Diathese könnte als Einteilungsprinzip gewählt werden. Indessen ist dies nicht ratsam, da diese Symptome bei jedem der genannten anatomisch charakterisierten Typen hinzutreten oder fehlen können, auch zeitlich in ihrem Auftreten die größten Verschiedenheiten aufweisen. So charakteristisch gerade der rekurrierende Fieberverlauf ist, ist es doch nicht gut angängig, mit Ebstein von einer bestimmten Erkrankung des rekurrierenden Drüsenfiebers zu reden, denn man bezeichnet damit doch nur ein mehr oder weniger häufiges einzelnes Symptom der Erkrankung, so wichtig und wertvoll es auch diagnostisch sein kann.

Eher kann man nach dem Verlauf und der Dauer der Erkrankung weitere Unterscheidungsmerkmale finden. Da der wesentliche Typus der Erkrankung durch einen mehr oder weniger chronischen Verlauf ausgezeichnet ist, so kann man die akuten kurzdauernden Fälle als einen besonderen Typus bezeichnen.

A. Die akute Verlaufsform.

Als akute Verlaufsformen kann man diejenigen zusammenfassen, die innerhalb weniger Wochen zum tödlichen Ende führen. Dabei muß man sich aber klar sein, daß es meist nicht möglich ist, den Zeitpunkt des Beginnes der Erkrankung genau zu bezeichnen. Denn jedem scheinbar akuten Verlauf kann ein für den Krankheitsträger und seine Umgebung unbemerkbares längeres Stadium der Latenz, resp. langsamer Ausbreitung an der Untersuchung unzugänglichen Orten, z. B. in den retroperitonealen Drüsen, vorausgegangen sein. Man würde daher vielleicht besser tun, von einem abnorm verkürzten zweiten Stadium der Erkrankung, d. h. der manifesten Symptome, zu sprechen. Dazu kommt, daß auch jeder chronische Krankheitsablauf durch sekundär infektiöse Prozesse verkürzt werden und so relativ rasch zum tödlichen Ende führen kann. Indessen kommen doch zweifellos Fälle vor, in denen man von einem abnorm raschen, akuten Verlauf sprechen kann.

So hat Beitzke einen Fall beobachtet, der anscheinend innerhalb 4 Wochen tödlich endigte. Die 65jährige Frau wurde zunächst unter der Diagnose einer Myocarditis behandelt, starb dann im Anschluß an eine Oberschenkelfraktur durch Fall. Die Sektion ergab allgemeine Schwellung der Lymphdrüsen der oberen Körperhälfte, chronische Bronchitis, Emphysem, rechtsseitige Herzhypertrophie. In der Haut fanden sich große, wie mit dem Locheisen geschlagene Geschwüre. Ferner bestand eine handtellergroße flache, teilweise nekrotisierte Granulationswucherung am Schädelperiost, Hyperostose des Schädeldaches, derbe, scharf umschriebene geschwulstartige Knoten in Leber, Schilddrüse und an der Bruchstelle des rechten Femur. Das histologische Bild war für Granulom charakteristisch.

Im Falle von Hirschfeld und Isaak entwickelten sich innerhalb 4 Wochen Drüsenschwellungen im Nacken, an linker Halsseite, dann der Kiefer- und Axillardrüsen. Gleichzeitig bestand hohes Fieber, schwere zunehmende Anämie mit hoher Leukocytose (Hgl. 20, Erythr. 2,29 Mill., Leuk. 24 600), Ödem der Beine, Atembeschwerden. Unter Zunahme der Schwellungen und der Anämie, nach im ganzen 6 Wochen (1,09 Erythrocyten und 20000 Leukocyten), trat der Tod an Lungenödem ein. Alle geschwollenen Drüsen enthielten nekrotische Herde. Im Ösophagus fand sich eine ulzerierte Schleimhautinfiltration. Außer Nekrosen in der Milz fanden sich keine Herderkrankungen, die inneren Drüsen waren unverändert. Der histologische Befund in den Drüsen und dem Infiltrat des Ösophagus war für Granulom charakteristisch. Bakterien wurden nicht gefunden.

Ob auch ein Fall von O. Moritz bei einem 19jährigen jungen Mann, der mit Kopfschmerzen, Nasenbluten, Durchfällen erkrankte und unter hohem Fieber, Schwellung von Milz und Leber und Darmblutungen, schwerer progredienter Anämie und Leukopenie nach $4^1/_2$ Wochen starb, zur Hodgkinschen Krankheit oder rudimentärer akuter Leukämie zu rechnen ist, ist nicht ganz sicher zu entscheiden. Es fanden sich bei der Sektion follikuläre Darmgeschwüre mit diphtheritischen Belägen und dick aufgeworfenen Rändern, Lebertumor von 2530 g mit zahlreichen Lymphomen bestehend aus größeren Lymphocyten, Lymphome der Nieren, mäßiger derber Milztumor mit zahlreichen großen Lymphoidzellen, leichte Schwellung der Mesenterialdrüsen mit großen, auch mehrkernigen Zellen, z. T. mit Kernteilungsfiguren, neben typischen Lymphocyten, dunkelrotes zerfließliches Femurmark mit hauptsächlich großen, aber auch kleinen lymphoiden Zellen. Im Blut waren unter 4000 Leukocyten 52 Proz. kleine Lymphocyten, 12 Proz. große und 13 atypische große, unregelmäßig konturierte basophile Zellen. Wahrscheinlich handelte es sich um eine akute Leukämie.

Vielleicht ist Menkos zweiter Fall, einen 35jährigen Mann betreffend, der nach wenigen Wochen unter hochgradiger Anämie, mächtiger Milz- und Leberschwellung und schließlich Ikterus bei mäßigem Fieber starb, noch hierher zu rechnen. Doch dürfte es sich hier um einen Fall retroperitonealer Lymphome mit unbestimmtem Beginn der Erkrankung gehandelt haben.

Einen ganz rapiden Verlauf nahm der Fall Bings, indem ein $3^1/_2$jähriger Knabe plötzlich unter hohem Fieber und rapider Zunahme des Leibes erkrankte und in wenigen Tagen unter Dyspnoe und Kachexie zugrunde ging. Die Sektionsdiagnose lautete auf Lymphosarkomatosis Kundrat. Es fand sich ein sarkomartiger Tumor des großen Netzes, sarkomatöse Geschwülste im Dünn- und Dickdarm, mesenterialen und portalen Lymphdrüsen, Sarkomatose des Zwerchfells und des Mediastinums, Metastasen in Nieren, Thyreoidca und oberflächlichen Lymphgefäßen der Lunge. Mikroskopisch fand sich ein kleinzelliges Rundzellengewebe mit spärlichem Reticulum. Vielleicht handelte es sich um einen jener seltenen, als lymphatische Hyperplasie imponierenden Fälle von malignem Granulom. Akute Verlaufsfälle sind ferner von F. P. Weber, Andrewes, W. R. Warrington, M. Clarke beschrieben.

Auch in den genannten Fällen ist die Entscheidung darüber, ob es sich um reine Hodgkinsche Fälle gehandelt hat, oder ob nicht eine frühzeitig einsetzende sekundäre Infektion mit Nekrosenbildung, wie z. B. im Falle von Hirschfeld und Isaak, das tödliche Ende herbeigeführt hat, recht schwer zu fällen. Sicher ist nur, daß in jedem Stadium der Erkrankung das tödliche Ende eintreten kann, daß ferner eine enorm rasche Ausbreitung der Erkrankung vorkommt. Eine Einschränkung erfährt also die Diagnose der Hodgkinschen Krankheit nicht durch einen besonderen, in jedem Falle typischen, zeitlichen Verlauf. Es gibt auch scheinbar oder tatsächlich akut verlaufende Fälle.

B. Die lokalisierte Form.

Das lokalisierte Granulom betrifft diese oder jene Lymphdrüsengruppe, je nach der Eintrittspforte des Erregers. Meist handelt es sich aber nicht um einen fixierten Krankheitszustand, sondern nur um ein früheres Stadium der Erkrankung. In nahezu allen Fällen kommt es früher oder später zur weiteren Ausbreitung der Erkrankung. Indessen kann dieses Stadium in manchen Fällen jahrelang bestehen bleiben. Die Granulomknoten

bleiben dabei in einer gewissen Größe lange unverändert oder sie nehmen langsam oder schnell an Größe zu und breiten sich peripher immer mehr aus. Erst spät kommt es zur Erkrankung anderer Lymphdrüsengruppen und zur Generalisation der Erkrankung. Man kann daher wohl von einem gewissen lokalisierten Typus der Erkrankung sprechen. Am häufigsten finden sich derartige lokalisierte Tumoren an einer Halsseite, nahe dem Kieferwinkel oder seitlich am Halse, auch in einer Claviculargrube, selten im Nacken, ferner auch in einer Achselgrube oder in der rechten oder linken Leistenbeuge oder Schenkelgrube. Wahrscheinlich kommen die gleichen Bildungen auch retroperitoneal in einer Nierengegend, auf dem Ileopsoas oder der Gegend der Leberpforte oder der Pankreasgegend zur Entwicklung, nur können sie daselbst dem Nachweis entgehen. Mitunter bilden sich aber auch hier deutlich palpable, große, höckerige Tumoren.

Durch alle diese lokalen Tumoren können erhebliche Druckerscheinungen, z. B. auf den brachialen Nervenplexus oder den Ischiadikus, zuweilen auch die Gefäße ausgeübt werden, so daß Parästhesien und leichte motorische Störungen ausgelöst werden, ödematöse Schwellungen eines Armes oder Beines sich ausbilden. Auch einseitige Schwerhörigkeit kann sich hinzugesellen.

Das Allgemeinbefinden ist meist wenig gestört, Prodromalsymptome von seiten der Haut und Schleimhäute können bestehen, Kachexie und Anämie fehlen fast stets, ebenso sind Fieberbewegungen selten. Diese Fälle, besonders einseitiger Halslymphome, sind relativ häufig. Sie werden oft Gegenstand operativer Eingriffe und pflegen meist rasch zu rezidivieren. Fast stets übertrifft das Rezidiv den primären Tumor an Größe, und nicht selten bildet der wiederholte operative Eingriff den Anstoß zur allmählichen Weiterausbreitung und Generalisation der Erkrankung. Das weiße Blutbild ist meist im Sinne einer leichten, aber auch hochgradigen Leukocytose ev. mit Eosinophilie verändert.

Nach kürzerer oder längerer Zeit beginnt dann die Erkrankung sich weiter auszudehnen. Meist geschieht dies unter gleichzeitigem Wachstum der primären Lymphomknoten. Auf diese Weise entstehen Erkrankungsformen, die ganz den Eindruck eines primären Lymphdrüsentumors mit Metastasen in den übrigen Drüsen und den inneren Organen, vor allem häufig Milz, Leber und Knochenmark, erwecken. Ganz besonders auffällig ist dies bei den großen retroperitonealen Drüsentumoren, die zu regionären und parenchymatösen Metastasen geführt zu haben scheinen.

Als ein Beispiel des Beginns in den femoralen und inguinalen Lymphknoten sei kurz der folgende Fall angeführt, welcher durch die Beteiligung der Haut, schmerzhafte Attacken bei fieberlosen Verlauf, Ödem des Beins, eine erhebliche Leukocytose, Drucksymptome auf den Nervus ischiadicus und eine komplizierende Nephritis ausgezeichnet ist. Nach ca. 1 Jahre traten Zeichen weiterer Ausbreitung, nach $1^1/_2$ Jahren Milzschwellung auf.

Fall I. Wilhelm R., 43jähriger Eisenbahnassistent. Klinische Beobachtung vom 13. Januar 1906 bis 7. Juni 1907.

Beim Militär luetische Infektion, Schmierkur. Beginn der jetzigen Erkrankung vor $1^1/_2$ Jahren mit erbsengroßer Drüsenschwellung an der Innenseite des rechten Oberschenkels, die innerhalb 4 Wochen zu Haselnußgröße anschwoll, bald Schmerzen. Nach 2 Monaten Schwellung der rechtsseitigen Leistendrüsen. Gewichtsabnahme von 21 kg. Schmierkur ohne Erfolg. Auf Arsen geringer Rückgang der Schwellung, Gewichtszunahme 4 kg. Nach Aussetzen der Arsenkur erneutes Wachstum der Drüsen, Schwellung auch der linksseitigen Leistendrüsen bis Bohnengröße.

Status. Mittelgroß, leidlicher Ernährungszustand. Das ganze rechte Bein ödematös geschwollen, Umfang 3—5 cm größer als der des linken Beins. In rechter Fossa femoralis hühnereigroßes Drüsenpaket, derb, höckerig, nicht schmerzhaft. Haut auf der Höhe des Tumors entzündlich gerötet. Rechtsseitige Leistendrüsen eine Kette derber bis walnußgroßer Drüsen, linkseitige bohnen- bis haselnußgroß. Weitere Drüsenschwellungen nirgends nachweisbar. Befund der inneren Organe, auch von seiten des Nervensystems, normal. Milz nicht vergrößert. Urin: Alb. +. Blut: Hämoglobin 105 Proz., Rote 5,248 Mill., Weiße 23 000: Bild der neutrophilen Leukocytose.

Verlauf. Exstirpation einer Inguinaldrüse rechts ergibt typische Hodgkinveränderung: bindegewebige Induration mit Ödem, Bildung großkerniger Zellen und starke eosinophile Infiltration. Auf Röntgenbestrahlung langsamer Rückgang der links- und rechtsseitigen Drüsenschwellungen. Anfangs mehr, später durchschnittlich $1^1/_2$—2 pro Mille Eiweiß im Urin bei normaler Menge und normalem spezifischen Gewicht, vereinzelte hyaline Cylinder. Das Ödem des rechten Beins, stets am Oberschenkel am stärksten, nimmt mit der Drüsenverkleinerung etwas ab. Drüsen längs und unterhalb des Poupartschen Bandes rechts hart, mit Haut verwachsen. In der Folgezeit, Sommer 1906, Zunnahme der linksseitigen Leisten- und Schenkeldrüsen, große Schmerzhaftigkeit, schlechter Schlaf, Urin dauernd ca. 2 pro Mille Eiweiß. Hohe Leukocytose. Schmerzen verlieren sich auf Röntgenbehandlung. Herbst 1906 wieder zunehmende Beschwerden, Schmerzen auch diffus im Abdomen, ziemlich regelmäßig gegen Abend auftretend, bis Mitternacht anhaltend. Drüsen rechts und links gewachsen, schmerzhaft auf Druck. Am unteren Rand der Geschwulst unter dem rechten Leistenband haben sich zwei hirsengroße dunkelbraunrote warzige Exkreszenzen gebildet, starkes Ödem des rechten Oberschenkels. Leukocyten 14 000: pol. Leuk. 76,3, Lymph. 5,7, gr. Mon. 16,7, eos. Leuk. 1,3. Schmerzanfälle abends bis Mitternacht, dann Schweißausbruch. Schmerzen

durch Chinin 0,5 3 Stunden vor gewöhnlichem Beginn der Schmerzen zu koupieren. Temperatur dauernd normal.

November 1906. Drüsen links noch mehr geschwollen, schmerzhaft, Haut leicht gerötet. Ischiadicus rechts druckempfindlich. Leukocytose von 20 800. Rote und Hämoglobin normal. Urin reichlich Albumen. Auf Röntgen und Aspirindosen Besserung.

Dezember 1906 wieder zunehmende schmerzhafte Schwellung links mit Rötung der Haut. Tumoren rechts etwas gewachsen, an den warzigen Exkreszenzen Austritt seröser Flüssigkeit, in der Lymphocyten, Leukocyten und großkernige Zellen nachweisbar sind. Urin $^1/_4$—$^1/_2$ pro Mille Eiweiß, Menge, spez. Gewicht normal. Hgl. u. Rote normal, Weiße 28 000. Milz perkutorisch groß, nicht palpabel. Am Hals zwei erbsengroße Drüsen fühlbar.

Mai 1907. Milz deutlich palpabel, hart, in den Achselhöhlen beiderseits nicht schmerzhafte bis bohnengroße Drüsen, sonst der gleiche Befund.

Die Leukocyten betrugen in der ganzen Beobachtungszeit zwischen 14 000—33 000, meist über 20 000. Die pol. Leuk. machten meist über 75 Proz. aus, die Lymphocyten meist unter 10—4,4 Proz., einmal 20 Proz., die großen Mononucleären 3,5—17,0, die eosinophilen Leukocyten 0,6—9,7 Mastz. 0—0,7 Proz. Temperatur dauernd normal.

Der nächste Fall begann mit einer lokalisierten Schwellung in der rechten Axilla, dazu ganz geringe regionäre Lymphknötchen. Nach etwas über 1 Jahr breitete sich die Erkrankung deutlich weiter aus, und es trat als auffälligstes Symptom heftiges Fieber auf, Kachexie und Anämie.

Fall II. Ein 30jähriger Maurer **Gustav R.** bemerkte seit einem halben Jahr eine allmählich zunehmende Schwellung in der rechten Achselhöhle, zunächst ohne Beschwerden zu verursachen. Seit einigen Wochen aber trat allgemeine leichte Schwäche, Kopfschmerzen, Appetitlosigkeit hinzu. Es fand sich in der rechten Axilla ein Paket bis zu hühnereigroßer Lymphknoten mit weicher teigiger Schwellung der Umgebung, in rechter Supraclaviculargrube mehrere erbsen- bis bohnengroße, z. T. harte und leicht schmerzhafte Drüsen, in linker Axilla und Supraclaviculargrube 2—3 erbsen- bis bohnengroße Knötchen. Die übrigen Organe, das Blut wiesen keine krankhaften Veränderungen auf, die Temperatur war und blieb während 4 wöchentlicher Beobachtung normal.

Ein Jahr lang blieb der Zustand ziemlich stationär, dann trat allgemeine Mattigkeit, Schwäche, zunehmende Blässe, Abmagerung ein. Gleichzeitig stellte sich Fieber ein. Einige Tage lang bestanden Husten und linksseitige Brustschmerzen. Objektiv zeigte sich, daß die Lymphomknoten der linken Supraclaviculargrube zu einem hühnereigroßen Paket herangewachsen waren, die Milz leicht vergrößert, eben palpabel war. Im übrigen waren die Verhältnisse analog den früheren. Brust und Abdominalorgane wiesen auch bei Röntgenuntersuchung keine krankhaften Veränderungen auf. Hämoglobin 70 Proz., Rote 3,1 Mill., Weiße 5400. Zunächst war die Temperatur während der 7 wöchentlichen Beobachtung normal, dann stellte sich leichtes, später hoch remittierendes Fieber ein, blieb eine Zeit lang eine

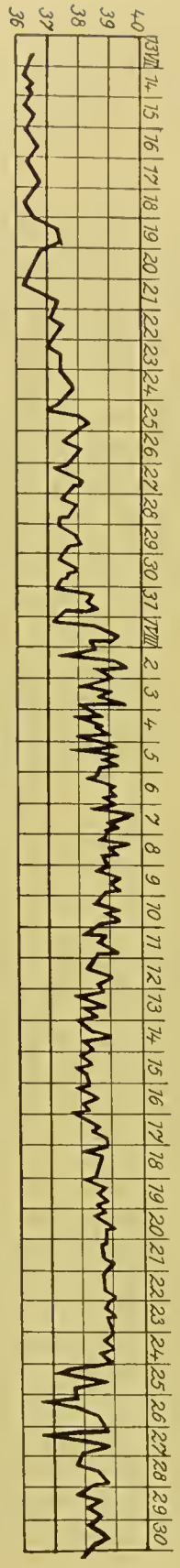

Kurve 1.

Continua, wurde dann wieder stark remittierend, war also ganz unregelmäßig (Kurve 1). Pat. fröstelte häufig, litt zeitweise auch an profusen Schweißen, hustete etwas mit schleimigem Auswurf, in dem Tuberkelbazillen nicht gefunden wurden. Der Puls war dauernd zwischen 100 und 120 in der Minute. Pat. wurde mit Röntgenstrahlen behandelt. Vorübergehend zeigte sich eine deutliche Verkleinerung der Drüsen. Der Blutbefund besserte sich insofern, als die Zahl der Roten bis über 4 Mill. anstieg, das Hämoglobin bis 80 Proz. Die Leukocytenzahlen bewegten sich zwischen 7000 und 2600.

Ein während der Fieberperiode exstirpierter bohnengroßer Lymphknoten vom Halse zeigte folgende histologische Veränderungen: Normale Lymphdrüsenstruktur völlig verloren gegangen. Abwechselnd kernreiche, gefäßreiche und kernarme, bindegewebige, gefäßarme Partien. In den kernreicheren Partien z. T. Lymphocytenreste, teilweise mit Zeichen von Kernpyknose und Zerfall, daneben einige eosinophile Leukocyten, an anderen Stellen deutlich vortretende gequollene Kerne der Stützzellen, wenig Lymphocyten, zahlreiche eosinophile und einige neutrophile Leukocyten. In den Gefäßen meist eosinophile Leukocyten. Je zellärmer die Partie, desto mehr oder ausschließlich große gequollene Kerne, auch Riesenzellen mit einem oder mehreren, z. T. in Schrumpfung und Zerfall begriffenen Kernen, z. T. mit 2—3 Kernkörperchen und schlecht hervortretendem Chromatingerüst. Stellenweise typische Plasmazellen, z. T. mit vergrößertem Kern, auch 2—3 zu einer Zelle verschmolzen. Allenthalben vereinzelte histogene Mastzellen. Bindegewebe meist deutlich ödematös von Ödemlücken durchsetzt. Stellenweise stark komprimierte Zell- resp. Kernzüge mit geschrumpften länglichen, gebogenen oder zerfallenden Kernen. Kapsel und perikapsuläres Gewebe ödematös, besonders perivaskulär Anhäufungen von Lymphocyten, eosinophilen Leukocyten und Zellen mit großen blasigen Kernen. Nirgends Zeichen von Tuberkulose. Keine Bakterien.

Im folgenden Fall begann die Erkrankung mit einem kleinen Knötchen am Halse, das allmählich heranwuchs. Zunächst machte es den Eindruck, als ob die Erkrankung sich generalisieren wollte, die Hals, Axillar- und Leistendrüsen schwollen an. Dann aber erfolgte fast nur am Hals beiderseits rasches Wachstum, das zu mächtigen Tumorbildungen führte. Die Erkrankung breitete sich nur hier und in nächster Nachbarschaft aus. Sie senkte

sich ins Mediastinum und bald beherrschten Erscheinungen von seiten der Brustorgane, Herzklopfen, Atemnot, Husten, das klinische Bild. Hohes stark remittierendes Fieber, Nachtschweiße stellten sich ein, öfters Hautjucken. Besonders merkwürdig waren die starke bräunliche Hautverfärbung und der diffuse Haarausfall. Die Sektion ergab, daß die Erkrankung sich im Mediastium resp. den Bronchialdrüsen und von da in das Lungenparenchym, das Sternum, die Rippen und die Intercostalmuskulatur weiter ausgebreitet hatte. Die retroperitonealen Drüsen, die Bauchorgane, auch die Milz, waren frei geblieben. Als besondere Komplikation war ante exitum eine allgemeine miliare Tuberkulose hinzugetreten. Der Fall zeigt, daß allein auf dem Weg der oberflächlichen Lymphgefäße auch Erkrankung der Inguinaldrüsen von den Hals- und Axillardrüsen aus sich ausbilden können. Er bildet durch das Befallensein des Mediastinums eine Überleitung zu jenen unter dem Bilde des Mediastinaltumors verlaufenden Fällen.

Fall III. Joseph P., 30jähriger Schmied. Klinischer Aufenthalt 20. April bis 19. Okt. 1908.

Vater an Lungentuberkulose gestorben. Gesund bis Frühjahr 1907. Damals am Halse kleine erbsengroße Drüsen, allmähliches Wachstum, Sommer 1907 Drüsenpakete in Achselhöhlen und Leistenbeugen. Seit Januar 1908 zunehmende Mattigkeit. Seit März Husten, Atemnot, Herzklopfen, kein Auswurf, starke Schweißausbrüche morgens, nachher große Mattigkeit. In letzten Wochen mächtige Anschwellung des Halses, zunehmende bräunliche Verfärbung des Gesichts.

Status am 20. April. Hohes Fieber. An Addison erinnernde Braunfärbung der gesamten Haut, Schleimhäute nicht pigmentiert, blaß. Mittlerer Ernährungszustand. Hals ganz verunstaltet durch mächtige Drüsenpakete, rechts über faustgroß von Schädelbasis bis Wirbelsäule, Supraclaviculargrube und Jugulargrube, hart, höckerig, nicht schmerhaft, links längs innerem Kieferrand, vor und hinter Sternocleidomastoideus kleinere Drüsenpakete. Axillen je eine haselnußgroße Drüse. Nach Dämpfungsfigur und Röntgenbild mediastinale sowie bronchiale Tumoren. Inguinaldrüsen beiderseits mäßig geschwollen. Gehör beiderseits herabgesetzt, Augenbefund normal. Zunge nicht belegt. Tonsillen etwas hypertrophisch. Lungenbefund normal. Herzbefund: geringe Verbreiterung nach rechts, sonst normal. Puls regelmäßig, weich, Spannung 95 mm Hg. Leichtes Ödem über dem oberen Sternum. Milz eben palpabel. Leber nicht vergrößert. Urinbefund normal.

Verlauf. Hohes remittierendes Fieber (Kurve 2). Oft Hautjucken. Schweiße. Auffälliger Schwund der Achsel- und Schamhaare. Drüsentumoren nehmen zu. Seit Juli 1908 Zeichen diffuser Bronchitis, vorübergehend pleuritisches Reiben über der Lingula. Zunehmendes Hautjucken. Große allgemeine Schwäche. Pigmentierung der Haut nimmt zu, keine Schleimhautbeteiligung. Keine Magen-Darmerscheinungen. Urin o. B. Keine Diazoreaktion. Schließlich starke Dyspnoe, Cyanose und Exitus letalis. Blutbefund: Leichte Anämie und typische Leukocytose ohne Eosinophilie. Rote 3,5—3,0 Mill.,

Weiße 13 000—18 000, schließlich gegen Ende 4000, dabei neutrophile Leukocyten meist ca. 90 Proz., Hämogl. 52—35 Proz. Behandlung mit Liquor Fowleri, Atoxyl, Chinin, Röntgen ohne jeden Erfolg. Sputum bei mehrfacher Untersuchung frei von Tuberkelbazillen. Am 28. Juli Exstirpation einer Halsdrüse: mikroskopisch typische Hodgkinveränderungen, keine Zeichen von Tuberkulose: sehr zell- und kernreich, überwiegend aus großen Zellen mit blasigen Kernen und zahlreichen Riesenzellen bestehend, eingebettet in ein feines Netzwerk von Bindegewebe. Stellenweise Züge von Lymphocyten und eosinophile Leukocyten oder nur letztere. Oft Bindegewebszüge mit großen länglichen Kernen, deutliche Übergänge von diesen in großkernige Zellen mit freiem, abgerundetem Protoplasma, Isolierung von den Fasern. Viel Kernteilungsfiguren, teils von normaler Größe und Zeichnung, teils monströs und stark unregelmäßig. Lymphgefäße mächtig erweitert, voll großer Zellen, die teilweise im Zentrum in Zerfall begriffen.

Sektionsergebnis. Stark abgemagert. Mit Ausnahme des Kopfes haarlos. Hals unförmig geschwollen, so daß Kinn und Kieferwinkel nicht deutlich abgesetzt. Haut trocken, blaßbräunlich. Subkutanes Gewebe

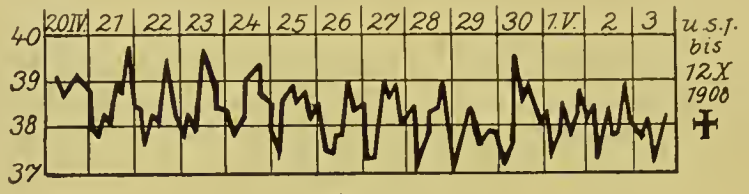

Kurve 2.

ödematös. Manubrium sterni von Geschwulstmassen bsdeckt und durchwachsen, ebenso erste Rippe und erster Interkostalraum. Im rechten Pleuraraum 1,5 l klare grünlich-seröse Flüssigkeit. Rechte Lungenspitze fest verwachsen. Herz fettarm, Rest von Epicardfett ödematös gallertig, Klappen intakt. Rechte Lunge mit Geschwulstmassen unter. Sternum und an erster Rippe fest verwachsen. Lunge sonst überall lufthaltig, ganz von miliaren grauen Knötchen durchsetzt. Im Hilus Eindringen weißlich markig-gallertiger Massen in das Lungengewebe, an einzelnen Stellen pfefferkorngroße ähnlich beschaffene Knötchen, an der Innenseite des Oberlappens größere Abschnitte von weißlichen Massen infiltriert, ein weißliches Netzwerk mit breiten Balken und engen Maschen bildend. Bronchien und Luftröhre mit weißlichem Schaum gefüllt. Linke Lunge überall lufthaltig. Bronchialdrüsen haselnußgroß, mit weißlichen Einsprengungen. Kehlkopfeingang ödematös. Schleimhaut blaß, glatt. Schilddrüse klein. Jugular- und Cervicaldrüsen zu einer zweifaustgroßen Masse weißlicher Geschwulstknoten angewachsen. Die Vena jugularis comm. dextr. von Geschwulstmassen durchwachsen, Wand an vielen Stellen nach innen vorgewölbt. Abdomen ca. 1 l opaleszierender Flüssigkeit. Milz 14 : 11 : 6, Schnittfläche glatt, dunkelrot, ziemlich derb, zahlreiche miliare grauweiße Knötchen. Leber von normaler Größe und Konsistenz, ebenso wie Nieren von grauweißlichen Knötchen durchsetzt. Ductus thoracicus, Gehirn, Drüsen, Beckenorgane ohne sichtbare Veränderungen.

Malignes Lymphom + Miliartuberkulose.

Mikroskopischer Befund. Lymphknoten vom Hals, Mediastinum mit Intercostalmuskulatur: Lymphdrüsengewebe nicht zu erkennen. Allenthalben typische Veränderungen, aber in wechselnden Stadien. Ausbreitung z. T. deutlich in gefäßreichem Binde- resp. Fettgewebe. Kapsel meist deutlich, stellenweise durchwuchert, teilweise unscharfe Begrenzung, Einwuchern in Nachbarschaft, besonders Muskulatur. Veränderungen bestehen in Bindegewebszellwucherung, Bildung großer Zellen und Riesenzellen; zahlreiche Kernteilungsfiguren, oft mit Lymphocyten und mehr oder weniger eosinophilen Leukocyten vermischt, an Stellen der Propagation des Prozesses meist überwiegend Lymphocyten und eosinophile Leukocyten. Riesenzellen mit einzelnen runden Riesenkernen oder mehreren getrennten oder Konvoluten von Kernen, viel polymorphe unregelmäßige Kerne. Weitere Stadien: Untergang der kernhaltigen Zellen, Bildung derbern, oft beinahe hyalin aussehenden Bindegewebes, Zellen in Haufen oder Zügen oder einzeln eingeschlossen. Schließlich fast nur Bindegewebe. Vereinzelte Stellen mit nekrotisiertem Bindegewebe. Große Zellen offenbar aus Bindegewebszellen entstanden, Faserbildung außer Zusammenhang mit Zellprotoplasma. Einzelne Plasmazellherde und histiogene Mastzellen. Gefäße z. T. bluthaltig, vielfach leer, komprimiert. Lymphgefäße und dünnwandige Venen, z. T. stark erweitert, mit typischen großen Zellen, auch Riesenzellen gefüllt, im Zentrum vielfach Zellnekrose. Eine Arterie mächtige Intimawucherung mit starker Verkleinerung des Lumens, große Zellen, zentral ebenfalls nekrotisiert.

Intercostalmuskulatur vom gleichen Granulationsgewebe durchsetzt. Fibrillen auseinandergedrängt, verschmälert oder direkt aufgelöst, oder zerfallen und zerbröckelt, z. T. Auflösung in feinste Längsfibrillen, Übergang in lockeres Bindegewebe. Bindegewebskerne typisch gewuchert und verändert, Muskelfasern ganz vernichtet, schließlich Gewebe wie in Lymphknoten. Wucherung z. T. begleitet von Lymphocyten und eosinophilen Leukocyten. Muskelfaserreste und Inseln. Muskelkerne trotz Faserauflösung z. T. gewuchert, anscheinend auch Umbildung zu großen Zellen. Vereinzelte Stellen nekrotisch.

Mesenteriale Lymphdrüsen nicht vergrößert, außer einigen polymorphkernigen und eosinophilen Leukocyten in Lymphgängen und Endotheldesquamation keine abnormen Verhältnisse.

Sternum, Rippe mit Interkostalmuskulatur: Bindegewebe und Muskulatur und Periost von typischem Granulationsgewebe durchsetzt, in obigem Befund entsprechenden Stadien der Entwicklung, stellenweise massenhaft eosinophile Leukocyten, oft Zeichen von Ödem. Muskelfasern entsprechen z. T. in ihrer Veränderung obigem Befund, z. T. Quellungszustände, Querstreifung abnorm deutlich. Vielfach Zerbröckelung und Zerfall, Kerne aber erhalten, von Sarkoplasmarest umgeben. Vielfach starke Kernvermehrung in Klumpen und Reihen, Sarkolemmscheide erhalten, schließlich in einzelnen Sarkolemmschläuchen dichte Haufen und Züge von großkernigen Zellen mit Kernteilungsfiguren, bei schwacher Vergrößerung an Sarkosporidien erinnernd (Fig. 14 Tafel IV). Hier offenbar Muskelkerne an der Wucherung

besonders beteiligt, in anderen Fällen Kerne des Sarkolemms gewuchert neben Bindegewebskernen.

Knochenmark: vielfach erhalten als gemischtes Mark mit sehr vielen eosinophilen Zellen. Zahlreiche kleine miliare Nekrosen, oft mit reichlich Fibrin, Miliartuberkel mit Langhansschen Riesenzellen. Daneben an anderen Stellen Umbildung in Granulomgewebe, z. T. in Verbindung mit periostalem Granulationsgewebe unter Zerstörung der Knochenbälkchen, flächenhafte Ausbreitung. Zerstörung der typischen Markzellen. Zellen entsprechen ganz dem Befund in Drüsen, nur eosinophile Leukocyten fehlend oder sehr spärlich. Keine Ossifikationsprozesse. Überall in den veränderten Geweben, aber auch im unveränderten Knochenmark kleine und große, frei oder intrazellulär, leuchtend eosinrot gefärbte Körperchen.

Milz, Leber, Niere: durchsetzt von miliaren Tuberkeln mit typischen Langhansschen Riesenzellen. Meist zentrale Nekrose mit oder ohne Fibrin, Wall von pol. Leuk. oder Lymphocyten, auch epitheloiden Zellen, mehrfach rein lymphatische Knötchen. Riesenzellen typisch mit kleinen z. T. sehr vielen rand-, ring-, polständigen Kernen, z. T. unscharf begrenzt, sehr charakteristisch unterschieden von Granulomriesenzellen. Kapillarendothelien vielfach gequollen, desquamiert, phagocytisch. Irgendwelche Wucherungen fehlen vollkommen.

Rechte Lunge, Hilusgegend: Großenteils typische Hodgkinsche Granulation mit großen Zellen, Riesenzellen, Kernteilungsfiguren, zunehmender bindegewebiger Induration, wechselndem Gehalt an Lymphocyten und eosinophilen Leukocyten. Rest annähernd normales Lungengewebe mit typischen Miliartuberkeln. Mitten im Granulationsgewebe ein großer, stark erweiterter, bis ans Epithel von diesem durchwucherter Bronchus. Bindegewebsfasern teils fein, locker, teils sehr derb. Lungenalveolen im indurierten Bezirk z. T. von dichten Fibrinmassen ausgefüllt, Epithel verloren, Einwuchern von Bindegewebe; Epithel z. T. erhalten, Umwandlung in tubuläre Drüsenschläuche mit kubischem Epithel, Gefäße z. T. von Granulationsgewebe, großen Zellen, ganz ausgefüllt, z. T. nur starke Intimawucherung. Im lockerer gefügten Gewebe z. T. nekrotische Herde einmal mit typischen Langhansschen Riesenzellen. Knorpel der Bronchialwände z. T. in Auffaserung, Umwandlung in Bindegewebe begriffen. Nekrotische Herde auch innerhalb der mit Granulomzellen erfüllten Gefäße, sehr viel kleine Gefäße ganz verödet.

Ähnliche Fälle scheinbar primären Sarkoms der Halslymphdrüsen mit Metastasen in Lymphdrüsen und inneren Organen haben Brandts als primäres Rundzellensarkom, Zahn als Sarcoma alveolare epitheliale beschrieben. Putiata beobachtete einen faustgroßen Axillartumor bei einer 42jährigen Frau mit scheinbaren Metastasen in linken Axillar- und in Halsdrüsen, Lunge, Darm, Magen, Leber.

Auch die inneren Drüsen können lokal derart geschwollen sein, daß sie den Eindruck primärer metastasierender Tumoren erwecken. Stets handelte es sich dabei um diffuse Erkrankung

der retroperitonealen Lymphdrüsen So beobachtete z. B. Harlow Brooks einen mächtigen, die ganze linke Fossa iliaca ausfüllenden Tumor, Desmos und Barié und Douglas Simmers nahezu kindskopfgroße Tumoren an der Leberpforte.

C. Die generalisierte Form.

Der generalisierte Typus hat im wesentlichen bei der allgemeinen Symptomatologie seine Besprechung gefunden. Auch das lokalisierte Granulom geht schließlich meist in diese Form über. In den charakteristischen Fällen sieht man entweder mit oder ohne Prodromalsymptome, die sich in Hautjucken, Prurigo, Darmkatarrhen äußern können, binnen relativ kurzer oder längerer Zeit an fast allen der Untersuchung zugänglichen Orten Lymphomknoten auftreten. Sie bilden meist große Drüsenkonvolute, können stellenweise auch relativ klein bleiben. Am stärksten pflegen sie an beiden Halsseiten aufzutreten. Hals-, Schulterrelief und Gesicht können stark mißgestaltet werden. In der Gegend der Parotis, vor den Ohren, im Nacken können Tumoren auftreten. Beide Axillen, die Claviculargruben zeigen Drüsenpakete. Auf und neben dem Sternum läßt sich eine deutliche mediastinale Dämpfung nachweisen, die Inguinal- und Femoraldrüsen sind knotig geschwollen. Bisweilen fühlt man durch die dünnen Bauchdecken auch retroperitoneale Drüsentumoren neben der Wirbelsäule oder oberhalb des Poupartschen Bandes in den Iliacalgruben. Meist dauert es nicht lange, so lassen sich auch Milz- und Leberschwellungen nachweisen.

Ernährungsstöungen, Abmagerung, zunehmende Blässe treten hinzu und zeigen an, daß das zweite, das kachektische Stadium der Erkrankung erreicht ist. Mitunter treten plötzlich, aber vorübergehend, an den Extremitäten oder über den ganzen Körper hinweglaufende juckende Exantheme auf. Die Haut wird trocken, leicht abschilfernd. Bräunliche Pigmentierungen, kleine punktförmige Flecken oder diffusere bräunliche Verfärbungen als Zeichen besonderer Pigmentanomalien oder auch infolge der häufigen Kratzeffekte treten hinzu. Die Drüsenpakete zeigen stellenweise kurze Zeit dauernde Schwellungszustände, die häufig mit Schmerzen verbunden sind.

Meist plötzlich kommt es ferner zum Ausbruch von Fieber, teils unregelmäßig, teils stark remittierend, oft unregelmäßig rekurrierend. Deutliche Zeichen von Anämie treten hinzu. Mit dem Fieber pflegt die Kachexie bedeutend zuzunehmen, nächtliche

Schweiße treten auf. Störungen von seiten der Lungen, Nieren können hinzukommen, und schließlich tritt das tödliche Ende infolge allgemeiner Erschöpfung und Herzschwäche oder komplizierender Erkrankungen ein. Die Sektion ergibt, daß nahezu alle Lymphknoten granulomatös entartet sind, die äußeren wie die inneren, daß Milz, Leber auch Knochenmark und häufig dieses oder jenes weitere Organ von kleinen oder großen granulomatösen Knötchen und Knoten durchsetzt sind.

Als Beispiele für diese Verlaufsformen seien die folgenden Fälle kurz angeführt.

Der erste Fall bietet ein typisches Beispiel einer langsam aber unaufhörlich fortschreitenden Erkrankung aller tastbaren Drüsengruppen, der Mediastinaldrüsen mit zeitweiliger akuter Anschwellung gewisser Tumorengruppen. Er beweist ferner die Aussichtslosigkeit operativer Eingriffe. Die Temperaturkurve zeigt einen unregelmäßigen, teilweise subfebrilen, teilweise hochfieberhaften, rekurrierenden Verlauf (Kurve 3). Zeitweilig bestand heftiger Prurigo.

Fall IV. Marie, K., 28 Jahre. Klinische Behandlung 15. Nov. 1905 bis 30. Jan. 1906.

Familienanamnese ohne Belang. Als Kind gesund. Beginn der Erkrankung vor 3 Jahren mit einem erbsengroßen harten Lymphomknötchen an der linken Halsseite; nach 4 Wochen walnußgroß, nach $^1/_4$ Jahr kartoffelgroß, unterhalb des linken Ohres ebenfalls kleine Drüse; Exstirpation der Drüsenknoten. Bald rasch wachsendes Recidiv, Übergreifen auf die linke Oberschlüsselbeingrube. Zirka alle 14 Tage starke Schwellung der Drüsen angeblich bis auf die dreifache Größe, ebenso Wachstum und periodische Schwellung rechtsseitiger Halsdrüsen. Nach einem Jahr zweite Operation, rasches Recidiv. Nach $^1/_2$ Jahr auch Axillardrüsen befallen, nach einem Jahr auch beiderseitige Inguinaldrüsen. Einmal akute mächtige Schwellung der rechtsseitigen Axillarlymphome von 8 Tage Dauer. Während der akuten Schwellungszustände meist etwas Schmerz, außerhalb dieser Zeit dagegen nie. Vor einem halben Jahre dritte Operation an beiden Halsseiten, wieder rasch Recidive. Vor 10 Wochen heftig juckender knötchenförmiger Ausschlag an Händen, Armen, Rumpf, dann auch Beinen. Appetit stets gut, keine Schweiße, keine subjektiven Fiebersymptome, dennoch zunehmende Gewichtsabnahme und Blässe. Letzte Menses ausgeblieben. In letzter Zeit brennendes Gefühl in linker Oberschlüsselbeingrube, zeitweise taubes Gefühl im linken Arm, Abnahme der rohen Kraft.

Bei der Aufnahme bestanden mächtige Lymphompakete zu beiden Seiten des Halses bis in die Claviculargruben und das Jugulum, am Mundboden, in den Axillen besonders links und beiden Inguinalbeugen, das Gesicht war etwas gedunsen und deformiert (Fig. 2, S. 17). Die obere Sternal- und Brustpartie zeigte starke Dämpfung. Die Haut war blaß, am Unter- und einem Teil

der Oberschenkel, der Unterarme und unteren Hälfte der Oberarme und der Kreuzbeingegend ein kleinpapulöses juckendes Exanthem, daneben Kratzeffekte. Zeichen von Kompression der oberen Bronchialäste. Tonsillen, Leber, Milz nicht vergrößert. Urin frei. Hämoglobin 80, Rote 4 Mill., Weiße 8400.

Verlauf: Zeitweise 1—3 Tage unregelmäßiges Fieber. Parästhesien im linken Arm. Zweimal während Fieberattacke Halsdrüsen und linke Axillardrüsen vorübergehend deutlich geschwollen, gleichzeitig Schmerz und Schluckbeschwerden. Leukocyten zwischen 9000 und 5400, Typus der Leukocytose. Eos. Leuk. ca. 2, Mastzellen 1—1,5 Proz. Arsen-Röntgenbehandlung ohne Erfolg.

Ein am 21. Nov. exstirpiertes Halsknötchen zeigt folgendes Bild: äußerlich gut abgegrenzter zweiteiliger Knoten von markigem weißlichem Durchschnitt, keine Nekrosen. Mikroskopisch Knoten im ganzen kernreich, stellenweise dichtes Bindegewebe, von einer Art Bindegewebskapsel umgeben, stellenweise deutlich im Fettgewebe sich ausbreitend und ohne bindegewebige Begrenzung, Reste von Fettkugeln im Granulationsgewebe. Dieses stellenweise aus dichtstehenden gewucherten Fibroblasten bestehend, mit Kernen wechselnder Größe, zahlreiche Kernteilungsfiguren, vereinzelte eosinophile Leukocyten, keine typischen Lymphocyten, dazwischen beginnende Bindegewebsbildung. Große Partien kernarm, reichlich hyaline homogene, Bindegewebsbündel und -Schollen, dazwischen komprimierte, schmale langgezogene Kerne, an anderen Stellen, besonders in der Peripherie, neben Fibroblastenkernen zahlreiche Lymphocyten, z. T. in Zerfall begriffen. Keine Nekrosen.

Der folgende Fall sei hier angeschlossen, da er ein gutes Beispiel rekurrierenden Fieberverlaufes (Tafel I, Kurve 6) gibt. Besonders bemerkenswert sind die schweren allgemeinen und psychischen Störungen während der Fieberattacken, die ausgesprochene Schlafsucht, im Gegensatz zu dem auffallenden Wohlbefinden in der fieberfreien Periode. Pruriginöse Exantheme traten auch hier sehr lästig auf. Im Urin bestand zuletzt deutliche Diazoreaktion.

Fall V. Adolf B., 16jähriger Knecht. Klinische Behandlung 5. Nov. 1906 bis 16. Mai 1907.

Beginn der Erkrankung vor einem Jahr mit kleinen Lymphomknötchen am Nacken rechts, 3 Monate später auch links. Allmähliche Anschwellung der linksseitigen Halsdrüsen. Seit 4 Wochen rapides Wachstum, Husten, Heiserkeit. Vor 5 Wochen heftig juckender Ausschlag an Beinen, dann auch

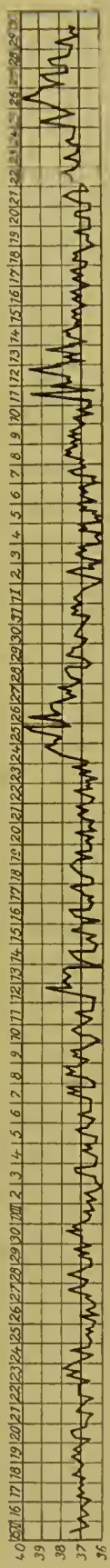

Kurve 3.

Oberkörper. Häufige Schweißausbrüche in den Abendstunden. Nie Schmerzen. Keine ätiologischen Anhaltspunkte. Sonst gesunde Familie.

Status: Reduzierter Ernährungszustand, blaßgelbliche Hautfarbe. An unteren Extremitäten, am Stamm und Streckseiten der Arme, z. T. mit blutigen Schorfen bedeckte, bräunlich pigmentierte Kratzeffekte. Gesicht etwas gedunsen. An Mundboden, zu beiden Seiten des Halses, in Clavicular-gruben mächtige Drüsenpakete, z. T. einzeln verschieblich, z. T. fest zusammenhängend. Hals unförmlich. Axillardrüsen nicht geschwollen, Ingunialdrüsen mäßig vergrößert. Ausgesprochene, breite, mediastinale Dämpfung, breiter Röntgenschatten. Höhere Sinnesorgane ohne Veränderungen. Tonsillen unverändert. Parese des rechten Stimmbandes. Atemgeräusch über linker Spitze etwas abgeschwächt und saccardiert. Im übrigen Herz- und Lungenbefund normal. Leber, Milz nicht vergrößert. Im Rectum keine Drüsen zu fühlen. Blut: Rote 3,6 Mill., Weiße 16000, Bild der Leukocytose, Eosinophile 0,5 Proz. Urin ohne krankhafte Beimengungen.

Exstirpierte Halsdrüse, typische Hodgkinveränderungen.

Verlauf. Der klinische Verlauf war dadurch ausgezeichnet, daß regellose fieberfreie Zeiten von 4—16 Tagen Dauer mit fieberhaften Attacken abwechselten. Das Fieber setzte meist plötzlich ein, oft unter Schüttelfrost, einmal auch mehr allmählich, hielt einige Zeit, d. h. 6 bis 22 Tage, also ganz regellos, als hohe Continua oder stark remittierendes Fieber an und fiel meist langsam zur Norm. Einmal bestand Herpes labialis. Subjektiv bestanden während der Fieberattacken außerordentliche allgemeine Schwäche, sehr mangelhafte Nahrungsaufnahme, gegen Abend fast regelmäßig starke Schweißausbrüche. Das Körpergewicht nahm rasch in erheblichem Grade ab. Dazu gesellte sich oft eine deutliche Zunahme der Drüsenschwellungen am Halse, sie wurden praller, suculenter und etwas empfindlich, das Gesicht war mehr oder weniger stark gedunsen. Sehr auffällig war eine ausgesprochene Schlafsucht, so daß Patient kaum aufzuwecken war. Lumbalpunktion ohne besonderen Befund. Es bestand mehrmals ein pruriginöses, diffus verteiltes Exanthem mit heftigem Hautjucken. Mehrmals trat heftiges Nasenbluten ein. In der letzten Zeit stellten sich lästige Zeichen einer diffusen Bronchitis ein mit glasigem, weißlichem Sputum, die Milz wurde unter dem Rippenbogen palpabel. In den fieberfreien Intervallen fühlte sich Patient völlig wohl, nahm rapid an Gewicht zu, war psychisch frisch und munter. Der Urin wies niemals Albumen auf, in der letzten Zeit aber deutliche Diazoreaktion. Das Blut erwies sich bakteriologisch während der Fieberattacken steril. Mikroskopisch bestand dauernd eine Vermehrung der Leukocyten von 13—26000 unter dem Bilde der neutrophilen Leukocytose. Die eosinophilen Leukocyten betrugen meist unter 1 Proz. oder waren aus dem Blutbild verschwunden, nur einmal während einer längeren fieberfreien Periode von 15 Tagen treten sie in einer Menge von 8,25 Proz. bei 13500 Gesamtleukocyten auf. Im ganzen wurden acht Fieberattacken beobachtet, dann verließ Patient die Klinik. Therapeutisch wurde Arsen, Chinin, Aspirin, leichte Hg-Inunktionskur von täglich 2 g ohne Erfolg angewandt. Eine Röntgenbestrahlung der Halsdrüsen führte vorübergehend zur Verkleinerung der Drüsen und Abnahme der Gedunsenheit des Gesichts.

Der nächste Fall ist ein Beispiel einer außerordentlich ausgebreiteten Erkrankung des lymphatischen Systems im Bereich nahezu sämtlicher Drüsengruppen mit Metastasen in Schilddrüsen, Lungen, Pleuren, Leber, Hoden, Darm. Der Tod erfolgte an sekundärer eitriger Peritonitis. Am auffälligsten im klinischen Bilde waren neben den Drüsenerkrankungen die häufigen Durchfälle und die starken Hautveränderungen. Im Gefolge häufiger, langdauernder pruriginöser Exantheme war es zu Hautatrophie mit Hyperkeratose und ichthyosisähnlichen Verhornungsprozessen gekommen.

Fall VI. Josef H., 52jähriger Arbeiter. Klinische Behandlung vom 27. März bis 25. April 1905.

Familienanamnese o. B. Als Kind kränklich. Mit 17 Jahren Pocken. Häufig Augenentzündungen. Oktober 1904 Schüttelfrost, allgemeine Schwäche, Appetitlosigkeit, Durchfälle. Haut trocken und rauh, leicht gerötet. Jucken und Brennen am Rücken, dann an Gesicht, Armen und Beinen, häufig von Frost begleitet. Schweißsekretion angeblich normal. Von Zeit zu Zeit leichte Durchfälle. Seit $^1/_2$ Jahr Kurzatmigkeit, seit 3 Monaten Schwellung der Beine. Seit 8 Tagen juckender, fleckig roter Ausschlag. Seit Oktober 1904 Schwellung der Inguinaldrüsen.

Status. Tp. 39,2, Puls 104, Resp. 20. Mittelgröße, schlechter Ernährungszustand, 61 kg. Ödem beider Unterschenkel. Die gesamte Körperhaut hochgradig atrophisch, schlaff, grob gefeldert, Hornschicht verdickt, an Schulter und Oberarmen, Knien, Fersen, Fußgelenken vorn fischschuppenähnlich, an Beugeseiten weniger ausgesprochen. Auf den Handrücken breitbasige Hornwarzen. An Axillar-, Lumbalgegend, an Oberarmen und Unterschenkeln, Innenseite der Fußgelenke unregelmäßige, streifige, gerötete, leicht erhabene, schuppende Partien. In der Peripherie kleine, gerötete, mit kleinen Schuppen bedeckte Knötchen. Conjunctiven gerötet, Cilien z. T. fehlend, z. T. verklebt. Macula corneae links und Iridektomie, rechts kleinere Maculae corneae. Tonsillen gerötet und geschwollen. Am Kieferwinkel links haselnußgroße, rechts ganzes Paket hasel- bis walnußgroßer Drüsen, gegen die Unterlage kaum verschieblich. Nacken-, Clavicular-, Axillardrüsen geschwollen. Dämpfung über der linken Spitze mit verschärftem Exspirium, links hinten unten handbreite, pleuritische Dämpfung, im übrigen normaler Befund. Herz etwas nach rechts verbreitert, Puls regelmäßig, von geringer Spannung. Abdomen leicht meteoristisch aufgetrieben. Leber leicht vergrößert, Milz nicht nachweisbar vergrößert. Inguinaldrüsen bis Kastaniengröße geschwollen, Femoraldrüsen bis Hühnereigröße. Neurologisch nichts Besonderes. Blut: Hämoglobin 80 Proz., Rote 3,0 Mill., Weiße 10300, geringe Poikilocytose, Mikrocyten, vereinzelte Normoblasten, ferner chronisch-leukocytotischer Befund.

Verlauf: Ekzem geht etwas zurück unter Arsenbehandlung. Deutlicher Ascites. Drüsenschwellungen am Halse und Schenkelbeuge nehmen zu. Axillar- und Cubitaldrüsenschwellung. Große allgemeine Hinfälligkeit. Hohes unregelmäßiges Fieber (Kurve 4). Großes Schlafbedürfnis. Häufige

Diarrhöen. Urin: Spuren Albumen, harnsaures Sediment. Ödeme nehmen zu. Blut: Hämoglobin 80 Proz., Rote 3,6 Mill., Weiße 8 200.

Am 17. April starkes Ödem der Augenlider, das nach 3 Tagen wieder zurückgeht. Atrophie der Haut zunehmend. Lider stark verkürzt, so daß mangelhafter Lidschluß. Zunehmender Verfall. Pat. läßt Urin und diarrhöischen Stuhl unter sich. Zunge trocken, rissig, leicht blutend. Enormer Meteorismus. Unter zunehmender Herzschwäche Exitus letalis.

Sektionsergebnis: Stark abgemagerte, sonst kräftig gebaute Leiche, Abdomen stark aufgetrieben. Ödem der Beine, des Skrotums. Haut atrophisch, runzlig, schuppend, Epidermis in langen Fetzen abziehbar, ödematöse Partien glatt, glänzend, ebenso Haut der Wangen und Lider. In der Wangenhaut 2,5 mm breite Hautfurchen. Blasse Schleimhäute.

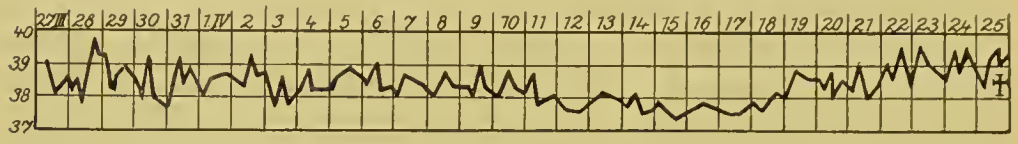

Kurve 4.

Drüsen: Schwellung der Hals-, Aurikular-, Nacken-, Claviculardrüsen. Axillar-, Tracheal-, Bronchialdrüsen, retroperitonealen Drüsen längs der Aorta und ihren Ästen stark geschwollen, auf dem Durchschnitt markig weiß, z. T. von eitrigen resp. nekrotischen gelblichen Herden, z. T. von Blutungen durchsetzt. Mesenterialdrüsen teilweise geschwollen, entsprechend einer Vergrößerung der Follikel der lymphatischen Quellgebiete im Duodenum und Jejunum, die markig hellgelb bis kirschkerngroß. Die übrigen Mesenterialdrüsen und übrigen follikulären Darmapparate nicht geschwollen. Pleuren: beiderseits mit 100—150 ccm getrübter leicht hämorrhagischer, mit Fibrinfetzen durchsetzter Flüssigkeit, Pleurablätter z. T. verklebt. Auf der Lungenpleura stellenweise gelblichweiße, markige, erbsen- bis kirschgroße Knoten mit Blutungen und Nekrosen. Lungen: diffus von den gleichen Knoten durchsetzt, auch in ihnen Blutungen und zentrale Erweichungen. Unterlappen leicht komprimiert. Bronchialschleimhaut gerötet und geschwollen. In den Arterienästen zahlreiche festhaftende Gerinnsel. Übrige Lungengewebe lufthaltig. Herz: braune Atrophie, frische endokarditische Effloreszenz an den Aortenklappen, Aorta: leichte Verfettung der Intima. Tonsillen: vergrößert, markig, von Narbensträngen durchsetzt. Schilddrüse: seitliche Lappen etwas vergrößert, im linken Lappen weißer markiger Tumor, ebenso mehrere im rechten Lappen. Abdomen: ca 250 ccm eitrig fibrinöses grünlichgelbes Exsudat. Dickdarmschlingen mächtig gebläht, nahe Poupartschem Band, Peritoneum eitrig fibrinös belegt, dicht dahinter damit verklebt geschwollene, zentral eitrig erweichte Lymphdrüsen. Milz: mäßig vergrößert. Follikel deutlich, Pulpa weich, leicht abstreifbar. Nieren, Nebennieren o. B. Leber: Acinuszeichnung deutlich, oberflächlich und auf dem Schnitt weiß-rötliche, ziemlich scharf begrenzte, markige mäßig derbe, z. T. allmählich ins Gewebe übergehende Knoten. Ein federkieldicker Ast der Vena hepatica von Tumorgewebe umklammert, thrombosiert. Zwei oberflächliche harte, speckig aussehende, kirschkerngroße Herde. Magen: Schleimhaut leicht geschwollen. Darm: stark gebläht, Follikel siehe oben. Hoden:

undeutlich begrenzte, helle, derbe Knoten im sonst unveränderten Gewebe. Gehirn: Dura etwas verdickt. Pia, Gehirn-, Rückenmarksubstanz o. B.

Mikroskopischer Befund. Drüsentumoren von verschiedenen Regionen. In allen deutlich zweierlei Prozesse zu erkennen, einmal typische Hodgkinveränderungen, sodann frische, zum Teil tuberkulöse, nekrotische Prozesse. Hodgkinveränderungen: diffuse Drüsenumwandlung durch Bindegewebs- resp. Endothelzellwucherung. Lymphatisches Gewebe erdrückt oder zerstört, Bildung großer, von Fasern isolierter Zellen und Riesenzellen, z. T. mit deutlichen Kernteilungsfiguren. Lymphocytenreste, eosinophile Leukocyten, zahlreiche Plasmazellen, z. T. 2—3 Zellen verschmolzen. Vereinzelte einkernige eosinophilgekörnte. Zellgehalt und Charakter wechselnd, hier alle gemischt, dort fast nur große Zellen und Riesenzellen, schließlich Ausgang in derbes Bindegewebe unter allmählichem Zell- und Kernuntergang. Allenthalben Zeichen von Ödem der Bindegewebsfasern und Zellen. Kapsel z. T. deutlich, z. T. undeutlich, vielfach von kleinen Lymphocyten durchsetzt. Einige Lymphocyten enthalten leuchtend rote, eosinophile, grobe Körnchen und Kügelchen. Gefäße wechselnd, z. T. reichlich, z. T. spärlich, selten eine phagocytierende desquamierte Endothelzelle.

Akut entzündlicher Prozeß besteht in kleinen und größeren nekrotischen Herden in zellreichen und zellarmen und bindegewebigen Partien mit oder ohne Ansammlung polymorphkerniger Leukocyten, die meist in Zerfall begriffen. In zahlreichen Partien Zellnekrose im Zentrum, Nekrobiose in Peripherie unter epitheloider Umwandlung der großen Zellen. An einigen Stellen typische tuberkulöse Riesenzellen mit zahlreichen rand- und polständigen kleinen Kernen.

Eine Mesenterialdrüse typisch tuberkulös verändert: überall im sonst lymphatischen Gewebe Epitheloidtuberkel mit typischen Langhansschen Riesenzellen, z. T. zu geschischteten Kalkkörnern umgewandelt. Hyaline Degeneration des retikulären Gewebes, zahlreiche Plasmazellen, starke hämorrhagische Infarcierung, Endotheldesquamation in den Lymphgängen meist mit zahlreichen phagocytierten Erythrocyten im Protoplasma. Stellenweise nekrotische Herde mit Fibrin, vereinzelte polymorphkernige, sehr selten eosinophile Leukocyten. Umgebung ödematös, viel histiogene Mastzellen, Lymphocyten und Plasmazellen.

Dünndarmfollikel: Solitär etwas vergrößert, typische Hodgkinveränderung, viel große Kerne, sukzessiver Untergang der Lymphocyten, Riesenzellen, z. T. mit Kernteilungsfiguren. Überall Zeichen von Kernuntergang offenbar der Lymphocyten, Veränderung setzt sich in Submucosa und Mucosa bis ans Epithel fort. Einige Epithelzellen stark vergrößert, glasig beschaffen.

Leber: Große z. T. konfluierte und kleine, meist periportal ausgehende, sich ins Lebergewebe ausbreitende Herde typischer Hodgkinveränderung, bestehend überwiegend aus großen Zellen, daneben Riesenzellen, z. T. atypische Kernteilungsformen, reichlich längliche Bindegewebskerne. Zentral vereinzelt, peripher mehr kleine Lymphocyten und eosinophile Leukocyten. Ausbreitung ins Lebergewebe längs Kapillaren und Lymphscheiden, begleitet von Lymphocyten unter Bildung großer Zellen und Riesenzellen, offenbar aus Endothelzellen. Kapillaren obliteriert, Leberzellen erdrückt, z. T. auch in Inseln erhalten. Im übrigen Gewebe Endotheldesquamation mit Phago-

cytose. Vereinzelt frische Nekrose im Hodgkingewebe unter Zerfall der typischen Zellen und Zell- und Kernschrumpfung.

Niere: Vereinzelt ein verödeter Glomerulus, sonst o. B.

Lunge, Hilusgegend: diffuse zellige resp. bindegewebige Infiltration des Lungengewebes unscharf gegen das leicht ödematöse erhaltene Lungengewebe abgegrenzt. Typische Hodgkinwucherung von septalem Bindegewebe ausgehend, Bildung großer, freier Zellen, von Riesenzellen, Kernteilungsfiguren, wenig Lymphocyten, eosinophile und neutrophile Leukocyten. Alveolen durchwuchert, Epithelien zugrunde, selten erhalten, kubisch. Bronchialwände z. T. bis ans Epithel heran, Gefäßadventitien von Wucherung durchsetzt. Intima einer mittleren Arterie mächtig gewuchert unter Bildung großer z. T. freier Zellen aus den gewucherten Intimazellen, Lumen stark verkleinert (Fig. 20, Tafel V), Media kernarm, mehr homogen, Adventitia und Umgebung reines Hodgkingewebe. Ebenso zahlreiche kleinere Gefäße. Einzelne Alveolen der Randpartien fibrinöses Exsudat. Selten im Hilusgebiet Lymphocytenzüge. Keine tuberkulösen Veränderungen.

Haut: Hornschicht ichthyotisch verdickt, reicht weit in die Haarbälge hinein. Balgdrüsen fehlen. Epithel verschmälert, Papillen kaum angedeutet, flach, Papillargefäße spärlich, klein, Bindegewebe leicht aufgelockert.

Cutis derbe dichte Bindegewebsbündel mit einigen gut erhaltenen Schweißdrüsenknäueln, aber von geringer Ausdehnung. Vereinzelt zwischen den Bindegewebszügen Lymphocyten, meist ziemlich groß, z. T. mit unregelmäßig gebuchtetem Kern. In tiefer Cutisschicht um einige Gefäße Auflockeruug und zellige Infiltration, bestehend aus wenig Lymphocyten, meist großen Zellen, einigen atypischen Kernteilungsfiguren Subcutis schmal, leicht ödematös. Fettgewebe stark atrophisch, z. T. fast ganz geschwunden, schmale Zellzüge mit kleinen Fettkugeln und beinahe zentralliegendem Fettzellkern darstellend.

Näher auf Fälle der Literatur einzugehen, erübrigt sich, da es sich um den häufigsten Typus der Erkrankung handelt und die verschiedenen Besonderheiten der Krankheitsfälle schon gesonderte Besprechung gefunden haben.

D. Die Form des Mediastinaltumors.

Eigentlich mehr nur eine Unterform des lokalisierten Granuloms, stellt diese Form doch durch die besondere Lokalisation im vorderen Mediastinum und die dadurch bedingte Beeinträchtigung der benachbarten Teile einen besonderen Verlaufstypus dar. Wie an einer Halsseite oder in der Axilla oder an lokalisierter Stelle des Abdomens kann das maligne Granulom sich auch besonders im vorderen Mediastinum festsetzen und daselbst zu umfangreichen, solitären, geschwulstartigen Bildungen führen. Offenbar bildet das **lockere Gewebe des Mediastinums**

einen guten Boden für die Entwicklung lymphatischer und granulomatöser Gebilde. In manchen Fällen, so bei kleineren Kindern, ist es die **Thymus**, welche Sitz der Veränderungen ist, in anderen aber, z. B. bei Erwachsenen, scheint es sehr fraglich, ob eine Beziehung zu einer **Thymus persistens** bestehen muß. Eine Entscheidung darüber ist auch meist nicht möglich, da die fraglichen Tumoren in den tödlich endigenden Stadien rein granulomatöser Natur sind, irgendwelche typische Parenchymreste, z. B. Hassalsche Körperchen, nicht mehr zu finden sind. Die Frage könnte nur bei ganz beginnenden Fällen mit teilweiser granulomatöser Degeneration und normalen Gewebsresten entschieden werden. Doch ist anzunehmen, daß eine eventuell persistierende Thymus als ein im Wesentlichen lymphatisches Organ eine Prädilektionsstelle im vorderen Mediastinum für die granulomatöse Erkrankung abgeben kann.

Entsteht auf diese Weise eine von der Thymus ausgehende solitäre Granulationsgeschwulst, so ist andererseits nicht zu bezweifeln, daß durch Ausbreitung der granulomatösen Prozesse von peritrachealen Drüsen aus in das umgebende Fettgewebe große Tumormassen entstehen können. Doch dürften diese analog den Verhältnissen am Hals meist vielknotiger, zusammengesetzter Natur sein. Indessen sehen wir ja an den parenchymatösen Organen, im Vergleich zu den Lymphombildungen in der Peripherie der Lymphdrüsen, daß nicht die grauulomatöse Wucherung in sich die Tendenz zu knotenförmigem Wachstum hat, daß diese sich vielmehr nach allen Richtungen hin je nach den Gewebswiderständen ausdehnt, also durch den Widerstand dieser Gewebe, vor allem des Bindegewebes, formal bestimmt wird. So können z. B. in der Leber mächtige solitäre Knoten entstehen, wie sie in derbem Bindegewebe meist nicht auftreten. Im Mediastinum nun könnte gerade das lockere Fettgewebe, das die frühere Stelle der Thymus einnimmt, durch sein besonderes Gefüge der Tumorbildung durch den granulomatösen Prozeß Vorschub leisten. Es könnte sich somit also auch sekundär von den Lymphdrüsen aus ein größerer solitärer Granulomknoten bilden.

Die Frage, ob es **granulomatöse, rein solitäre Tumoren** im vorderen Mediastinum gibt, ist besonders von englischen Autoren diskutiert worden, von Hare bejaht, von Stevens, Christian, Cecil Wall verneint worden. Stevens stellte eine lokale Manifestion der Hodgkinschen Krankheit mit oder ohne Metastasenbildung im Mediastium ganz in Abrede, Christian rechnete diese

Fälle in die Gruppe der Lymphosarkome. Wenn man die verschiedenen Lokalisationen primärer granulomatöser Tumorbildungen an Hals, Axillen, Leistenbeugen, retroperitoneal bedenkt, so wird man die Möglichkeit primärer Ansiedelung des Krankeitsvirus im lymphatischen Gewebe einer persistierenden Tymus nicht in Abrede stellen können und damit auch die Entstehung eines primären Mediastinaltumors. Solitäre Tumoren kommen zweifellos vor, sind aber wie auch bei den lokalen Axillartumoren die Ausnahme, meist dürfte die Entwicklung sekundär, von Hals- und Peritrachealdrüsen oder anderen Lymphomknoten vermittelt sein. Dem entspricht es auch, daß in den fraglichen Fällen meist neben dem Mediastinaltumor auch mehr oder weniger stark hervortretende Lymphome der cervikalen oder axillaren oder bronchialen oder der retroperitonealen Lymphknoten beobachtet werden. In diesen Fällen ist es aber meist unmöglich, zu sagen, welches der primäre Erkrankungsherd war, denn ein mäßiger Mediastinaltumor kann wohl eine Zeitlang latent, ohne Störungen zu machen, verlaufen und erst bei weiterer Ausbreitung auf die Nachbarschaft und die regionären Lymphdrüsengruppen bemerkbar werden. Die Größe eines granulomatösen Tumors allein aber sagt durchaus nichts Bestimmtes aus über die Dauer und damit den eventuell primären Sitz der Erkrankung, sie wird, wie schon erwähnt, nur bestimmt durch die besonderen lokalen Bedingungen für die Ausbreitung resp. die Beschränkung des granulomatösen Prozesses.

Was die Symptomatologie dieser Erkrankungsform betrifft, so ist sie wesentlich durch die Drucksymptome bestimmt, welche der Tumor verursacht. Wie schon erwähnt, handelt es sich in den typischen Fällen um einen großen Solitärtumor mit regionären Lymphombildungen, die sich meist auf die supraclaviculären und axillaren, oft auch die cervikalen Lymphdrüsen erstrecken, also das Bild eines Solitärtumors mit regionären Metastasen. Meist besteht eine charakteristische Dämpfungsfigur, die die obere Sternalpartie oft bis zur Herzdämpfung hinab einnimmt und sich in unregelmäßiger Begrenzung nach links und rechts vom Sternum weiter verfolgen läßt, sie verbeitert sich nach oben, so daß die Lungenränder besonders in den obersten Partien stark nach der Seite gedrängt sind und die Dämpfungsfigur nicht selten eine Verbindung mit den supraclavicularen Lymphomen einer oder beider Seiten herstellt. Die Lungenspitzen können dadurch eine Kompression erfahren, die sich durch eine deutliche Schallabschwächung kennzeichnet. Mitunter kann man auch rechts am Herzen kleine

Dämpfungsbezirke nachweisen, welche auf Tumorbildungen in dem Lungenhilus hindeuten.

Auf dem Sternum bildet sich bisweilen ein zirkumskriptes Ödem aus, die obersten Intercostalvenen können durch den Druck des Tumors mehr oder weniger stark dilatiert sein. Selten kommt es zu Kompressionserscheinungen der Vena anonyma oder Subclavia einer Seite mit entsprechenden Venektasien an Armen und Axillargegend, manchmal machen sie sich im ganzen Gebiet der oberen Hohlvene geltend und man findet bedeutende Venektasien, welche längs Brustwand und Abdomen oberes und unteres Hohlvenengebiet verbinden. Dazu können sich wassersüchtige Anschwellungen des rechten oder linken Armes oder beider Extremitäten gesellen, und nicht selten besteht ein bretthartes Ödem der einen oder anderen Brustseite, das besonders die weibliche Mamma zu außerordenlicher Schwellung bringen kann. Zum Teil sind diese Ödeme auf die venöse Gefäßkompression zurückzuführen, zu einem Teil handelt es sich aber sicher um rein lymphatische Stauungsödeme. In diesen Fällen findet man mitunter in oder unter der Haut knotige Lymphombildungen, die unter oder über dem Pectoralmuskel oder besonders auch im Mammagewebe gelegen sind. Bis in die Gesichtspartien kann sich die Stauung und das Ödem geltend machen. Seltener kommt es auch zu Drucksymptomen auf arterielle Gefäße mit Pulsus differens. Symphaticusreizungs- und -lähmungserscheinungen, Recurrenslähmungen, Kompression und Verdrängungen der Trachea können sich hinzugesellen, Glottisödem kann in akuter Weise das Leben bedrohen. Tachykardien, dyspnoische Anfälle können auch durch Vagusläsion bedingt sein.

Die regionäre Ausbreitung auf die bronchialen Drüsen und von da in das Lungenparenchym und längs der pleuralen Lymphgefäße führt nicht selten zu Bronchostenosen mit Abschwächung des Atemgeräusches im betreffenden Ausbreitungsbezirk. Fast regelmäßig kommt es ferner zum Auftreten von Stauungstranssudaten mit reichlich desquamierten Endothelien neben leukocytären und lymphocytären Zellen und Erythrocyten. In seltenen Fällen handelt es sich auch um milchige, fettreiche, chylöse Ergüsse. Bei sekundärer Ausbreitung im Lungenparenchym fehlen meist bronchitische Symptome nicht.

Die Allgemeinsymptome sind häufig relativ geringfügig. Fieber kann in verschiedensten Typen vorhanden sein, kann aber auch völlig fehlen. Der Ernährungszustand ist oft ein recht guter,

Anämie kann vorhanden sein, fehlt aber meist. Die Leukocyten sind oft aber, nicht immer, im Sinne einer neutrophilen oder auch eosinophilen Leukocytose vermehrt. Milz- und Lebertumoren fehlen meist oder treten erst in späteren Stadien hinzu. Die Erscheinungen von seiten der Haut verhalten sich wie bei den sonstigen Verlaufsformen.

Im Ganzen gleichen die allgemeinen Begleitsymptome mehr jenen, wie sie bei beginnenden Fällen angetroffen wurden. Die Patienten erliegen ihrer Erkrankung gewöhnlich nicht im kachektischen Stadium, vielmehr pflegen die Störungen von seiten der Atmungs- und Zirkulationsorgane meist ein frühzeitiges Ende zu bedingen.

Anders steht es mit jenen Mediastinaltumoren, welche als Teilerscheinung generalisierter Lymphome auftreten. Druckerscheinungen treten auch hier auf, aber sie sind nicht so hochgradig, auch geht die Erkrankung meist unaufhörlich weiter, ergreift die abdominalen Drüsen und Parenchyme und geht alsbald in das kachektische Stadium über. Beim Typus des solitären Mediastinaltumors gewinnt man in vielen Fällen den Eindruck, als ob der weiteren Ausbreitung des Prozesses gegen das Abdomen zu wenigstens eine Zeitlang ein gewisser Widerstand entgegengesetzt würde.

Die folgenden Fälle können als Beispiele für die gewöhnliche Verlaufsform des Typus Mediastinaltumor gelten.

Fall VII. Martha, R., 20jährige Dienstmagd. Klinischer Aufenthalt von 26. Nov. bis 4. Dez. 1906.

Früher gesund. Juni 1906 eine kleine Drüse in rechter Achselhöhle ohne subjektive Beschwerden. Allmählich weitere Drüsenschwellungen in rechter Achselhöhle und rechter Halsseite, seit August auch links. Seit Mitte September Müdigkeit, Appetitlosigkeit, wassersüchtige Schwellung der Mamma und des rechten Armes. Pleuraerguß. Durch Punktion Entleerung von ca. 3 l, später 2,5 l klarer Flüssigkeit mit Fibrin vermischt. Zunehmende Verschlechterung des Allgemeinzustandes, Atemnot, hochgradige Schwäche. Stuhlgang, Urinentleerung, Periode ohne Störungen.

Status. Mittelgröße. Äußerste Erschöpfung. Dyspnoe. An beiden Halsseiten und in Achselhöhlen große Drüsenpakete, kleine in den Leistenbeugen. Starkes Ödem des rechten Armes und der Mamma. Ödem der Haut des Rückens und Abdomens und der Labien, rechts mehr als links. Zunge belegt. Ganze rechte Brustseite intensiv gedämpft. Lunge ganz verdrängt und komprimiert. Leber nach abwärts gedrängt. Mediastinum und Herz nach links verschoben. Dämpfung bis über rechte Parasternallinie. Milz nicht palpabel. Röntgenbefund entsprechend perkuttorischem. Urin frei. Pleurapunktion ohne Erfolg. Blut: Hämoglobin 66 Proz.

Rote 5,08 Mill., Weiße 23 200. Pol. Leuk. 92,3, Lymph. 2,0, große Mononucl. 4,4, Eos. Leuk. 1,2, Mastzellen 0,1 Proz.

Unter zunehmender Atemerschwerung Exitus letalis. Fieber unregelmäßig remittierend (Kurve 5).

Sektionsergebnis. Gutgewährt. Ödem beider Beine, der rechten Mamma, Haut glatt, glänzend. Unter dem Pectoralis bis in rechte Axilla mehrere Drüsentumoren bis Walnußgröße. Hals beiderseits sehr große Drüsenpakete, besonders auch in rechter Supraclaviculargrube. Starkes Ödem des ganzen rechten Armes, geringes der linken Hand. Rechtes Mammagewebe sulzig durchtränkt, grauweiß glänzend, kein erkennbares Drüsengewebe. In rechtem Pleuraraum ca. 3 l gelber, klar seröser Flüssigkeit. Pleura costalis dicht besetzt mit zahlreichen bis hanfkorngroßen. grauweißlichen, festhaftenden Auflagerungen. Rechte Lunge luftleer, komprimiert, ohne Veränderungen. Linke Pleura unverändert, Lungen emphysematös, im Unterlappen ödematös, keine krankhaften Herde. Bronchialdrüsen bis kleinapfelgroß, den Hilus dicht umlagernd, auf dem Durchschnitt grauweiß, derb, gut voneinander isoliert. Die übrigen Drüsen von gleicher Beschaffenheit. Unter dem Manubrium sterni ein 5 cm langer, 2 cm dicker walzenförmiger Körper, grauweiß derb, von Bindegewebssepten durchzogen, kleine Cysten mit gelblichem, dünnflüssigem Inhalt und Cholesterinplättchen umschließend. In der Umgebung große Pakete von Lymphknoten, zwei am Sternum angeheftet, dasselbe oberflächlich usurierend. Herz leichte allgemeine Dilatation, sonst unverändert. Gehirn o. B. Milz 15 : 12 : 5 cm, 200 g schwer, blaurot, Schnittfläche: Pulpa vorquellend, mehrere gelbliche, unscharf begrenzte bis hanfkorngroße Knötchen. Pankreas o. B. Leber vergrößert, cyanotisch, keine Herde erkennbar. Nieren: etwas cyanotisch, sonst wie Nebennieren o. B. Im hinteren Douglas zahlreiche peritoneale Knötchen wie auf rechter Pleura. Inguinaldrüsen und Mesenterialdrüsen nicht geschwollen, dagegen retroperitoneal derbe bohnengroße grauweiße Knoten.

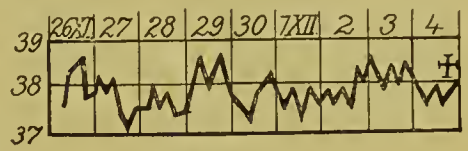

Kurve 5.

Mikroskopische Untersuchung.

Mediastinaltumor: Gerüst ein grobmaschiges kernreiches Bindegewebe, Kerne z. T. gequollen, stellenweise breitere ödematöse Bindegewebszüge, wenig Gefäße. In den Maschen einzelne Züge oder Haufen von Zellen: überwiegend Lymphocyten, sodann freie großkernige Zellen und typische Riesenzellen, einige mit atypischen Kernteilungsfiguren, z. T. mit pyknotischen oder in Auflösung begriffenen Kernen, ferner polymorphkernige und mässige Mengen eosinophiler Leukocyten, einige Plasmazellen, selten eine Mastzelle, vereinzelt ein neutrophiler Myelocyt (Abstrichpräparat). Sehr zahlreiche Charkot-Leydensche Kristalle von mächtiger Größe oder kleinste Nadeln, Kugeln und sechsseitige Plättchen, plumpe rundliche Platten mit körnigem Zentrum und homogener Peripherie, wie umgewandeltes Protoplasma einer Riesenzelle impronierend, kleine Nadeln, teilweise in Riesenzellen eingeschlossen. Viele Lymphocyten enthalten

einige oder über 20 rundliche oder hexagonale Kügelchen und Plättchen, diese z. T. auch frei im Gewebe. Alle Gebilde intensiv eosinrot gefärbt. Riesenzellen selten Zeichen von Phagocytose.

Lymphknoten von Hals, Psoasgegend, retroperitoneal, mediastinal. Im ganzen alle ähnlich verändert wie mediastinaler Knoten. Überall Bindegewebswucherung kernreich, große Zellen mit blasigen Kernen, Riesenzellen z. T. mit Kernteilungsfiguren, meist überwiegend kleine Lymphocyten, ferner eosinophile Leukocyten und polymorphkernige Leukocyten, einige Mastzellen. Im einzelnen etwas wechselndes Bild, bald bindegewebsreicher, bald ärmer, bald sehr zellreich, bald weniger, vielfach Zeichen von Ödem, auch Ödemlücken in Riesenzellen. Stellenweise Charkot-Leyden-Kristalle oder sechsseitige Prismen, intra- und extrazelluläre kleine und größere runde eosinrote Kugeln und Kügelchen. Große Zellen und Riesenzellen stellenweise deutlich im Verlauf früherer Lymphsinus, offenbar aus desquamierten Endothelien entstanden. Vielerorts Zeichen sekundärer Infektion, in Kapillaren ganze Thromben von Kokken, zahlreiche polymorphkernige Leukocyten. Riesenzellen ein, zwei, drei und mehr distinkte Kerne oder polymorphe Kerne, z. T. in Degeneration begriffen, teilweise enorm groß.

Mammagewebe: Mächtiges Ödem, starke Lockerung und Quellung der Fasern. Spärliche Drüsenschläuche. Gefäße z. T. dilatiert, Lymphgänge und Spalten stark erweitert, stellenweise kleine und große scharf und ganz unscharf abgegrenzte Zellknoten, in Lymphspalten vielfach Züge und Haufen von kleinen Lymphocyten. Lymphgefäße z. T. ganz von ihnen thrombosiert. Die Knotenbildungen im unteren und lockeren Bindegewebe, besonders auch in altem Fettgewebe, auch in der Umgebung der Drüsenschläuche. Im übrigen Gewebe wenig, z. T. in Pigment umgewandelte Erythrocyten, einige Mastzellen, vereinzelte polymorphkernige und eosinophile Leukocyten, einzelne oder Häufchen eosinroter Kugeln, z. T. innerhalb Zellen. Die kleinen Zellknoten meist rein lymphocytär, in den größeren daneben eosinophile Leukocyten, Bildung großer blasiger Zellen und Riesenzellen, die großen Zellen z. T. deutlich aus Bindegewebszellen hervorgehend. Selten ein Charkot-Kristall, also Übergang in gleichsinnige Veränderung wie die übrigen Lymphknoten. Ödem hauptsächlich Lymphödem.

Milz im Abstrich und Schnitt. Follikel undeutlich. Pulpa blut- und zellreich, Trabekel leicht aufgelockert. In einigen Kapillaren Bakterienthromben. Ganze Gewebe mit polymorphkernigen Leukocyten überschwemmt, daneben auch zahlreiche eosinophile Leukocyten, erstere vorwiegend intravaskulär. Ziemlich viel große Mononucleäre, Übergänge und typische neutrophile Myelocyten, selten ein eosinophiler Myolcyt und eine Markriesenzelle, Plasmazellen. Lymphatische Folikelreste. Offenbar akut entzündliche Veränderungen.

Leber: Kapillaren erweitert, mit zahlreichen polymorphkernigen Leukocyten, auch großen Mononucleären, vereinzelten neutrophilen Myelocyten, selten eine Markriesenzelle, einige Bakterienthromben, teilweise Endothelesquamation. Leberzellen gelockert, ebenso periportales Gewebe. Nieren: teilweise Quellung und schlechte Kernfärbung der Epithelien, vereinzelte Zylinder.

Lunge, linker Unterlappen: leichtes entzündliches Ödem, peribronchial kleine unveränderte Lymphknötchen. Kapillaren viel polymorphkernige Leukocyten, wenig eosinophile, ferner große Mononucleäre und Myelocyten und Markriesenzellen. In vielen Gefäßen Bakterienhäufchen.

Knochenmark von Wirbel, Rippe: keine pathologischen Herde, zellreich; viel neutrophile und eosinophile Myelocyten, wenige Leukocyten, Riesenzellen, Normoblasten wie in der Norm, ziemlich viel Myeloblasten. Stellenweise Periost und Knorpel vaskularisiert und medullarisiert. Myeloide Zellreihen in Periostmaschen. Sternalmark: beginnender sklerotischer Herd, grobfasiges Bindegewebe mit vereinzelten myeloiden eingeschlossenen Zellen in unregelmäßiger Ausbreitung. Teil des Bindegewebes mehr homogen. Offenbar beginnende Veränderung (Fig. 11, Tafel III).

Fall VIII. Anna, Z., 31jähriges Dienstmädchen. Klinische Behandlung vom 7. Febr. bis 9. Febr. 1905.

Vater ist an Lungenkrankheit gestorben, ein Bruder lungenkrank. Herbst 1903 Schmerzen in der rechten Brustseite, Juli 1904 schmerzhafte Schwellung der Füße. Gleichzeitig Schwellung der rechtsseitigen Halsdrüsen. September 1904 Atem- und Schlingbeschwerden. Halsdrüsen mit Röntgenbestrahlung behandelt, Röntgenulcus. Zunahme der Beschwerden, dazu häufig Kopfschmerzen, äußerste Atemnot, Brennen im Hals, heisere Stimme, Husten mit starken Schmerzen, Abmagerung, allgemeine Schwäche, schlechter Schlaf.

Status: Mittelgröße. Reduzierter Ernährungszustand. Temp. 37,7, Puls 108, Resp. 25. Im Gesicht kleinfleckige braune Pigmentierung, besonders an den Schläfen, Bulbi beiderseitt etwas vorstehend, geringes Ödem der Augenlider, im übrigen kein pathologischer Augenbefund. Zunge nicht belegt, Tonsillen nicht vergrößert, Schwellung der Parotisgegend. Kopf vornüber gebeugt, bei Streckung vermehrte Atemnot. Vordere und seitliche Halsgegend, Fossa jugularis, supraclavicularis zusammenhängende, grobhöckerige Tumormasse, rechts schlecht granulierende Geschwürsfläche von narbigem Gewebe umgeben. Halsbewegungen sehr beschränkt. Ödem der Brusthaut und braune Pigmentierung, starkes Ödem der Mammae. In Achselhöhlen apfelgroße Drüsenpakete. Doppelseitiges pleuritisches Exsudat hinten bis zur Höhe des 6. Dornfortsatzes, vorn bis 4. Rippe. Leber stark nach abwärts gedrängt. Breite mediastinale Dämpfung beiderseits bis Parasternallinie, Herztöne leise, rein. Radialpuls links schwächer als rechts. Haut des Abdomens stark pigmentiert. Milz nicht palpabel, kein Ascites. Ingunialdrüsen bis Dattelgröße geschwollen. Neurologisch nichts Besonderes. Urin frei. Blut: Rote 3,3 Mill., Weiße 4200.

Verlauf: Orthopnoe, starke Schluckbeschwerden. Puls klein, sehr frequent, kein Fieber. Exitus letalis am 9. Febr. 1905.

Sektionsergebnis: Blässe. Warzenhöfe, Unterbauchgegend braun pigmentiert. Striae, Gesicht gedunsen, Lippen dick gewulstet. Rechte Halsseite großer Hautdefekt mit eingetrocknetem Schorf bedeckt, Ränder narbig weißlichbraun. Linker Arm ödematös, Brusthaut und -muskeln ödematös. Im Pectoralis rechts mehrere harte weißliche Knoten. Im oberen Mediastinum großer Tumor von 11 cm Höhe, 12 cm Breite, ca. 9 cm Dicke, der sich nach dem Jugulum und über den Herzbeutel

fortsetzt, von leicht höckeriger Oberfläche. Im Jugulum Knoten von Kleinapfelgröße, dazu zahlreiche kleinere Knoten. Lymphomknoten zu beiden Seiten des Halses, die großen Gefäße umscheidend, diese unverändert, ähnliche in Claviculargruben, einer im Isthmus der Thyreoidea, Seitenlappen groß, sonst unverändert. Tumoren alle hart, grauweiß, mit kleinen gelblichen Einsprengungen. In linker Pleura 1 l, in rechter 2 l grünlichgelber, seröser, klarer Flüssigkeit, links mit flockigen Massen. Lungen komprimiert, linke Spitze leicht verwachsen, keine Tumormassen. Einzelne Bronchialdrüsen etwas geschwollen. Herz nach abwärts gedrängt, Muskulatur blaß. Follikel am Zungengrund geschwollen. Weicher Gaumen ödematös. Laryngitis, Bronchitis catarrhalis purulenta. Schädel, Gehirn o. B.

Abdomen wenig klare Flüssigkeit. Leber stark nach abwärts gedrängt, Stauungsleber. Milz: 13:65:5 cm, derb, Follikel hirsekorngroß. Stauungsnieren. Nebennieren o. B. Perimetritische Adhäsionen. Rectum o. B. Linke Vena spermatica weit. Inguinal-, Retroperitonealdrüsen leicht geschwollen, grauweiß, hart. Mesenterialdrüsen kaum kaffeebohnengroß, rötlichgrau. Pankreas o. B. Ösophagus o. B. Magendarmschleimhaut katarrhalisch gerötet und geschwollen, cyanotisch. Dickdarmfollikel leicht geschwollen, übrige Follikel o. B.

Mikroskopischer Befund.

Stück aus dem Röntgenuleus: Epithel, papilläre Schicht zerstört. Dichtes Infiltrat mit geschrumpften und zerfallenen Kernen, elastische Fasern zerfallen, aber noch erkennbar. Typische Hautgebilde fehlen. In Randpartie Epithel noch erhalten, Zellen gequollen, darunter liegende Gewebe entzündlich infiltriert, aufgelockert, viel polymorphkernige Leukocyten, einige Lymphocyten mit Plasmazellen, stellenweise Häufchen Lymphocyten, eosinophile Leukocyten und großkernige Zellen im Papillarkörper, in weiterer Entfernung in papillarer Schicht auffallend viel histiogene Mastzellen. Tiefere Schichten des Geschwürsgrundes derbes, grobes Bindegewebe mit Kernzügen. Schweißdrüsen verödet, an ihrer Stelle und Umgebung Mastzellen, Plasmazellen, z. T. reinste kleine Plasmome bildend, mit Radspeichenkern, exzentrisch, dunklem Protoplasma. Haarbälge verödet, viel Plasmazellen, Haare (Lanugo) zerstückelt, pigmentlos, z. T. in kleinen Höhlen liegend, selten von Fremdkörper-Riesenzellen eingeschlossen oder diesen angelagert, einzelne Höhlen fächerig. In tiefer Coriumschicht viel Plasmazellen, einzeln oder in Häufchen und Zügen, teilweise in Degeneration begriffen. An Plasmazellen auch Zeichen von Verschmelzung zu zwei- und mehrkernigen Zellen.

Stück aus Umgebung des Ulcus: Epithel erhalten, einzelne Zellen ödematös gequollen, vakuolisiert, nahe Ulcus kleiner corialer Abszeß mit Stäbchenhaufen. Viel histiogene Mastzellen. In einigen Papillarkörpern Häufchen von Lymphocyten und eosinophilen Leukocyten und großkernigen Bindegewebszellen. Viel Plasmazellen, besonders in Umgebung der erhaltenen z. T. degenerierenden Schweißdrüsen und Haarbälge. Subkutan rundliche von dickeren Bindegewebspartien begrenzte kleinere und größere Zellknoten, bestehend aus massenhaft eosinophilen Leukocyten, Lymphocyten, auffallend viel Plasmazellen, besonders in der Peripherie, großkernigen Zellen und typischen Hodgkin-Riesenzellen, ein- und mehrkernig. Binde-

gewebiges Reticulum. Im umgebenden Gewebe zahlreiche Plasmazellen, z. T. in Zügen und Haufen, sowie zahlreiche gequollene Bindegewebszellkerne, Plasmazellen, Riesenplasmazellen, z. T. derbes Bindegewebe (Fig. 6, Tafel II). Ein Knoten zentral nekrotisiert, dort fast nur polymorphe Leukocyten, peripher in erhaltenem Granulomgewebe massenhaft eosinophile, ferner intra-, besonders in Plasmazellen, und extrazelluläre leuchtendrote Kügelchen und Kugeln. In einer Zelle im Protoplasma ein sehr auffälliger leuchtend roter Kristall, ähnlich einem Tyrosinkristall. Elastische Fasern in den Granulomherden meist zugrunde gegangen.

Mediastinaltumor. Zellherde in straffem Bindegewebe wie oben. Die Veränderungen entsprechen den eben geschilderten, nur mehr wechselnder Gehalt an Lymphocyten resp. eosinophilen Leukocyten, keine Nekrosen, Plasmazellen weniger reichlich. Kernarme, bindegewebige Partien z. T. ödematös.

Milz zahlreiche, ziemlich große Follikel, Pulpa wechselnd blutreich, darin ziemlich viel Plasmazellen. Keine typischen Hodgkinveränderungen.

Fall IX. Karl G., 26jähriger Knecht. In früheren Jahren öfters Husten und Auswurf. Gelenkrheumatismus. Erkrankte vor ca. 8 Wochen plötzlich mit heftigen Kreuz- und Kopfschmerzen und Hautjucken, nach Schweißausbruch verschwanden die Schmerzen, die Attacken wiederholten sich täglich ziemlich regelmäßig. Zunehmende Schwäche. Seit 4 Wochen rasch zunehmende Schwellung des Halses, in letzter Zeit Schwellung der Beine beim Gehen. Bei der Aufnahme starke Ödeme der Füße und Unterschenkel, der Brust- und Rückenhaut. Starke Lymphomknoten in beiden Supraclaviculargruben, links gut verschieblich, rechts in der Tiefe verwachsen, geringe Schwellung der Axillardrüsen, breite mediastinale Dämpfung, starke Dilatation der oberen Brustvenen. Zeichen von Kompression des rechten Hauptbronchus, geringes rechtsseitiges pleuritisches Exudat. Leber etwas nach unten gedrängt, Abdomen aufgetrieben, gespannt, Milz anscheinend nicht vergrößert. Urin reichlich, niederes spezifisches Gewicht, viel Eiweiß, einige Leukocyten und hyaline Zylinder. Blut: Hämoglobin 67 Proz., Rote 3,8 Mill., Weiße 11 600.

Während der nahezu 4 Monate dauernden Beobachtung stets reichliche Harnmenge von 4—6 l pro die, mit 0,5—1,8 pro Mille Eiweiß, stets sehr geringes Sediment. Blutdruck 124 mm Hg (nach Riva Rocci). Zeitweise erhebliche Schwellung und Schmerzhaftigkeit der clavicularen Lymphomknoten, vorübergehende Schwellung des linken und rechten Armes. Bald Auftreten starker, schwer zu bekämpfender Durchfälle, öfters Erbrechen. Zunahme der Drüsenschwellungen, schließlich Husten, Auswurf und Heiserkeit. Blut: Hämoglobin und Rote gleichbleibend, Weiße: Leukocytose von meist über 20 000—27 000, zeitweise unter Injektionen von 0,01 Natrium arsenicosum bis 15 000 und 9 200 sinkend. Bild der neutrophilen Leukocytose mit 2—2,5 Proz. Eosinophilen. Temperatur: zunächst in kleinen und größeren fieberfreien Intervallen geringe eintägige, später längerdauernde, unregelmäßige Fiebersteigerungen bis höchstens 38,6°. Zeitweise Röntgenbestrahlung ohne wesentlichen Erfolg. Einmal, in der fieberfreien Zeit, wurde eine nicht bestrahlte Claviculardrüse operativ entfernt, ebenso später ein in wenigen Tagen zu Dattelgröße aufgeschossener äußerst schmerzhafter Knoten

rechts vom Schildknorpel. Dieser hatte sich an Stelle eines kleinen, durch Röntgen verschwundenen Knotens entwickelt.

Die histologische Untersuchung der ersten Drüse ergab folgendes: Zwei kleine Lymphome nebeneinander. In beiden lymphatisches Gewebe in Häufchen oder Streifen noch erkennbar, dazwischen einige größere blasige Kerne mit 2—3 Kernkörperchen, vereinzelte neutrophile und eosinophile Leukocyten. Ferner Partien mit fast nur großblasigen Kernen und Lymphocytenkerntrümmern, zahlreichen neutrophilen und eosinophilen Leukocyten. Bindegewebe schwach hervortretend. Vereinzelt ganze Züge wie komprimierte zerfallende Lymphocytenkerne. Gefäßendothelien gequollen. Viel Kernteilungsfiguren. Einige Plasma- und histiogene Mastzellen. Große Kerne offenbar gewucherten Stützzellen angehörend. In Umgebung Bindegewebe ödematös durchtränkt, Lymphgefäße z. T. obliteriert. z. T. mit typischen Lymphocyten, auch einigen großkernigen Zellen prall gefüllt. Stellenweise in Lyphomknoten offenbar Eintritt von Zellen in kleine Blutgefäße aus der Umgebung.

Knoten vom Hals, frisches Rezidiv nach Röntgen: Ähnlicher Befund, doch weit mehr meist ödematös durchtränktes Bindegewebe, zwischen den Bündeln Lymphocytenstränge mit neutrophilen und etwas weniger eosinophilen Leukocyten, z. T. großblasige Kerne, ferner Stellen mit überwiegend großen Kernen, auch 1- und 2—3 kernige Riesenzellen und Leukocyten, Züge pyknotischer und in Zerfall begriffener Zellen und Kerne. Vereinzelte Stellen mit Zeichen nekrotischen Zerfalls. In Umgebung kleine lymphatische Zellknötchen mit größeren Kernen und neutrophilen und eosinophilen Leukocyten. Der gleiche Befund in einem erweiterten Lymphgefäß. Überall Zeichen von Zerfall der Lymphocyten. Zahlreiche verödete Blutgefäße mit gequollenen Endothelien, eine Arterie mit gewucherter Intima. Ein Knötchen läßt Follikel und Markstränge erkennen neben den obigen Zellelementen.

Im ersten Fall begann die Erkrankung scheinbar mit Schwellung einer Drüse der rechten Achselhöhle. Sie breitete sich dann nach der rechten, später auch linken Halsseite weiter aus. Nach drei Monaten bestand bereits starkes Ödem des rechten Arms und der rechten Brustseite, sowie ein erheblicher pleuraler Erguß, dazu hochgradige Schwäche und Atemnot. Das Ödem breitete sich auch auf Rücken- und Bauchhaut, schließlich auch auf die unteren Extremitäten aus. Bei unregelmäßig remittierendem Fieber, hoher Leukocytose, zunehmender Atembehinderung erfolgte der Tod. Neben der Vergrößerung der Hals-, Supraclavicular- und Axillardrüsen bestand ein walzenförmiger Mediastinaltumor, in seiner Umgebung zahlreiche Lymphomknoten, deren zwei das Sternum usurierten, sowie starke Schwellung der bronchialen Drüsen, Knötchenbildung auf der rechten Costalpleura. Die Erkrankung war schon auf die retroperitonealen Drüsen übergegangen, hatte sich auch auf dem Peritoneum im Douglas festgesetzt. Die Milz, Leber und übrigen Bauchorgane waren aber

nicht miterkrankt. Der Tod erfolgte an sekundärer bakterieller Blutinfektion.

Während hier keine primären Symptome von seiten eines Mediastinaltumors auftraten, begann die Erkrankung im zweiten Fall VIII mit Schmerzen in der rechten Brustseite, nach ca. $^3/_4$ Jahren erst zeigten sich Drüsenknoten an der rechten Halsseite, bald darauf Atem- und Schlingbeschwerden. Die Drüsen nahmen an Größe zu, befielen auch das Jugulum und die Achselhöhlen, starkes Ödem der Brusthaut, besonders der Mammae, auch des linken Armes, kam hinzu, auch das Gesicht wies ein gedunsenes Aussehen auf. Es bestand eine breite mediastinale Dämpfung, bald auch Zeichen eines doppelseitigen pleuritischen Ergusses; ferner hochgradige Dyspnoe, Pulsus differens, im Blute leichte Anämie und Leukopenie. An der rechten Halsseite fand sich als Folge früherer Röntgenbehandlung ein großes Ulcus. Der Mediastinaltumor erreichte hier die Größe von 11 : 12 : 9 cm, erstreckte sich bis ins Jugulum und bedeckte zum Teil den Herzbeutel. In der Umgebung fanden sich nur wenig geschwollene Bronchialdrüsen, die Pleuren waren frei von Lymphomknöchten. Außer leichter Schwellung der retroperitonealen Lymphknoten waren die Organe der Bauchhöhle nicht miterkrankt. Der Mediastinaltumor machte makroskopisch ganz den Eindruck einer primären sarkomatösen Geschwulst mit regionären Metastasen, histologisch war an dem entzündlich granulomatösen Charakter kein Zweifel. Vielleicht handelte es sich hier um eine primäre Erkrankung einer persistierenden Thymus, obgleich keine Thymusreste mehr aufzufinden waren. Der Fall verlief ganz fieberlos.

Im Gegensatz dazu ist der letzte Fall IX durch ein ganz unregelmäßig rekurrierendes Fieber ausgezeichnet. Die ersten Erscheinungen waren hier mehr allgemeiner Art, Kreuz-, Kopfschmerzen und Hautjucken mit Schweißausbrüchen, die täglich ziemlich regelmäßig wiederkehrten. 4 Wochen später schwollen die Halsdrüsen an, dazu kamen Ödem der Brust- und Rückenhaut, auch der Füße und Unterschenkel, starke Lymphomknoten in den Supraclaviculargruben, kleine der Achselgruben. Am auffälligsten waren auch hier die Zeichen eines großen Mediastinaltumors mit starker Dilatation der oberen Brustvenen, mit Kompression des rechten Hauptbronchus und rechtsseitigem Pleuraexsudat. In den nächsten Monaten trat vorübergehend Schwellung des rechten oder linken Armes ein. Die Lymphome nahmen an Größe zu. Zwar konnte der Fall nicht bis zum Ende beobachtet werden.

Doch wiesen heftige Durchfälle, Erbrechen, bronchitische Symptome darauf hin, daß die Erkrankung sich auf die retroperitonealen und mesenterialen Drüsen und das Milzparenchym weiter verbreitet hatte. Sehr auffällig war das gleichzeitige Bestehen einer chronisch-parenchymatösen Nephritis. Im Blute fand sich leichte Anämie und Hyperleukocytose.

Ähnliche Fälle sind von Stockart, Palma, Clopatt, Lorrain, Jaquet, Schottelius, Brigidi und Piccoli, Coenen, Weber und Ledingham beschrieben. Sie wurden z. T. als Lymphosarkome der Thymus gedeutet (Stockart, Palma, Brigidi und Piccoli). Palma sah Durchwucherung des Perikards und Übergreifen auf die Pleura, Lorrain metastatische Granulome auf dem Herzen, in den Lungen und im Pankreas, Schottelius in den Lungen, Jacquet in Lungen, Leber und Schilddrüse; in allen Tumoren fand sich außerdem Amyloid. Clopatt sah in seinem offenbar auch hierher gehörigen Fall auffallende Besserung, vielleicht Heilung durch wiederholte langdauernde Röntgenbehandlung. Im Falle von Brigidi und Piccoli bestanden Frösteln, Schweiße, Husten und Schmerzen in der linken Schulter. Axillar- und Supraclaviculardrüsen links waren vergrößert, dazu trat Schwäche, Atemnot, Ödeme der unteren Extremitäten, dann der linken Brustseite, besonders der Mamma. Im Blute bestand leichte Anämie und Hyperleukocytose. Der Mediastinaltumor nahm die Stelle der Thymus ein. Lymphomknötchen fanden sich zwischen den Halsmuskeln, im Ganglion supremum links, in der Vena jugularis und diffus im Lungengewebe. In Coenens Fall handelte es sich um ein generalisiertes Lymphom mit mächtigem Thymustumor, der mit dem Perikard verwachsen war. Der Fall zeichnete sich außerdem durch seinen akuten Verlauf aus. Die Blutgefäße waren voll von Lymphocyten. Ob es sich hier aber um ein malignes Lymphom und nicht eine akute Leukämie gehandelt hat, scheint nach der Beschreibung ungewiß.

Besondere Erwähnung verdient der Fall von Weber und Ledingham durch die Zeichen einer hochgradigen hypertrophischen Pulmonalosteoarthropatie. Es handelte sich um eine 21jährige Patientin mit Ödem und Cyanose der Hände und Füße, das seit 5—6 Wochen bestand, dazu eine breite mediastinale Dämpfung, pleuritischer chylöser Erguß. Allmählich bildeten sich typische Trommelschlägerfinger aus. Bald entwickelten sich periostale Knochenauflagerungen an allen langen Röhrenknochen, die im Röntgenbild als unregelmäßiger Schatten um die Corticalis sichtbar wurden,

ferner in geringerem Grade der Carpal- und Tarsalknochen und Endphalangen. Auch die Schlüsselbeine zeigten die gleiche Veränderung, während Becken, Rippen und Wirbel frei blieben. Nach einem Vierteljahr traten zwei mäßige Drüsentumoren am Halse, 4 Wochen später in der linken Achselhöhle auf. Unter zunehmender Schwäche und Abmagerung, Zeichen eines Perikardialergusses trat der Tod ein. Das Blut war im Sinne einer leichten Anämie und leichten Hyperleukocytose mit zeitweise beträchtlicher Eosinophilie (10,6 Proz. Eosinophile) verändert. Bei der Sektion fand sich ein höckeriger solitärer Mediastinaltumor von 1871,1 g Gewicht, der die Nachbarorgane komprimierte, das Herz nach rechts verdrängte. Nur die Lymphdrüsen in der Nähe der Clavikel und im seitlichen Halsdreieck waren mäßig vergrößert, sonst fehlten Lymphdrüsenschwellungen sowohl wie metastatische Veränderungen von Milz, Leber, Knochenmark oder sonstigen Organen.

Neben den merkwürdigen periostalen Veränderungen ist dieser Fall besonders dadurch bemerkenswert, als er, da der histologische Befund durchaus typisch für malignes Granulom lautete, ein Beispiel dafür ist, daß in der Tat primär im Mediastinum in der Gegend der Thymus sich solitäre Tumoren ausbilden können, die lange Zeit rein solitär bleiben, und erst relativ spät geringfügige sekundäre Drüsenerkrankungen der Nachbarschaft bedingen. Sie können allein durch ihre Größe und Drucksymptome zum tödlichen Ende führen. Auch die Fälle von Fischer, Gibbons, Murchison und Steinhaus scheinen primäre Thymuserkrankungen darzustellen.

E. Die larvierte oder typhoide Form.

Die eigenartigste Erscheinungsform der Hodgkinschen Krankheit ist diejenige, welche sich auf die retroperitonealen Lymphknoten beschränkt und die äußeren Lymphknoten ganz oder fast ganz unbeteiligt läßt. Die Infektion erfolgt hier offenbar vom Magendarmkanal aus, kann aber zweifellos auch vom Nasenrachenraum ausgehen. Der Erreger setzt sich dann offenbar erst in den tiefer neben der Wirbelsäule gelegenen Lymphknoten fest und ergreift auf- oder absteigend das ganze System der Lymphgefäße zu beiden Seiten der Wirbelsäule. Geringe Schwellungen der oberflächlichen Halsdrüsen oder anderer Drüsengruppen können gleichzeitig bestehen, häufiger kommen erst in späteren Stadien periphere Drüsenschwellungen hinzu.

Der erste Beginn der Erkrankung kann völlig latent verlaufen. Prodromalerscheinungen können völlig fehlen. Man ist daher oft nicht in der Lage, den Zeitpunkt des Beginnes der Erkrankung anzugeben. In anderen Fällen zeigen sich Reizzustände von seiten des Magendarmkanals, besonders Durchfälle, mitunter auch heftige, juckende, pruriginöse Hautausschläge, welche den Beginn der Erkrankung resp. frühere Stadien vermuten lassen. Sie können wieder verschwinden und längere Zeiten von Wohlbefinden eintreten. So kommt es, daß meist erst im zweiten kachektischen Stadium die Erkrankung klinisch manifest wird. Die Erkrankten zeigen auffallenden Kräfteschwund, die Hautfarbe wird blaß, der Appetit nimmt ab, in vielen Fällen treten Durchfälle auf. Schmerzhafte Sensationen in Abdomen und Brust, auch heftige Nachtschweiße können sich hinzugesellen. Dazu kommt mit wenigen Ausnahmen unregelmäßiges, in den meisten Fällen ausgesprochen rekurrierendes Fieber. Diese in ungleichen Intervallen sich wiederholenden Fieberbewegungen können neben dem allgemeinen Kräfteschwund und der zunehmenden Blässe das einzig greifbare Krankheitssymptom sein.

Meist gesellt sich relativ bald oder in späteren Stadien eine Schwellung von Milz und Leber hinzu, bisweilen auch Zeichen von Bronchitis. Die Schwäche und meist auch die Anämie nehmen rasch zu und können sehr erhebliche Grade annehmen. Die Leukocytenzahlen sind selten vermehrt, häufiger vermindert, so daß selbst hochgradige Leukopenien von 2000 und unter 1000 Leukocyten im Kubikmillimeter auftreten. Im Urin findet sich bisweilen Diazoreaktion.

Kachexie, Anämie, Milztumor, eventuell Durchfälle, Diazoreaktion, Leukopenie kennzeichnen nun einen Zustand, den man wohl als typhoid bezeichnen kann, und es ist verständlich, wenn man in diesen Fällen eine Zeitlang die Diagnose eines echten Typhus abdominalis in Erwägung zieht. Pel sprach infolgedessen auch bei einem seiner Fälle mit rekurrierendem Fieber von einem rezidivierenden Typhoid. Ähnlich wie bei manchen schweren Fällen von Typhus abdominalis mit Infektion der Gallenwege kann es auch hier zum Auftreten eines Ikterus kommen. Man kann daher mit Recht diese Verlaufsform als die typhoide bezeichnen.

In den letzten Jahren konnte ich eine ganze Reihe solcher Fälle beobachten, die hier als Beispiele dieser Verlaufsform angeführt seien.

Fall X. Paul, W., 39jähriger Maschinist. Klinische Behandlung vom 17. bis 24. Dez. 1909.

Vater an Lungenleiden gestorben, Mutter und drei Geschwister gesund. Als Kind Masern, 1892 Influenza, sonst gesund. Beginn des jetzigen Leidens vor 8 Wochen mit Appetitmangel, Drücken und ziehenden Schmerzen in der Brust. Zunehmende Schwäche, immer etwas Fieber und Fieberfrost. Seit 8 Tagen Husten, dauernd zu Bett, Kopfschmerzen, Erbrechen. Abmagerung. Inf. sex. negiert. Anfänglich Verstopfung, in letzter Zeit Durchfälle, 1—2 dünne Entleerungen täglich. Brechreiz, Appetitmangel.

Status: Mittelgröße. Leicht benommenes Sensorium. Temperatur 39,2. Haut trocken, heiß, blaßgelblich. Kein Ödem. Reduzierter Ernährungszustand. Haare gelichtet, ergraut. Lymphdrüsen nicht geschwollen. Pupillen o. B. Geringer Nystagmus in seitlichen Entstellungen, Augenhintergrund frei. Übrigen Sinnesorgane o. B. Trockene blasse Lippen, Zunge trocken, belegt, zitternd. Tonsillen o. B. Lungen: diffuse Bronchitis, spärlich, fast rein schleimiger Auswurf. Herz etwas verbreitert. Puls 140, weich, leicht unregelmäßig. Über dem Manubrium Sterni umschriebene Dämpfung. Arterien leicht rigide. Urin: Sach.-, Indic. +, Diazo-. Schwache Eiweißtrübung, im Sediment einige Epithelien und Leukocyten, keine Zylinder. Blut: Hämoglobin 40 Proz., Leukocyten 4400. Abdomen etwas gespannt. Deutlicher Milztumor. Leber: Rippenbogen 2 Querfinger überragend.

Verlauf: Benommenheit zunehmend. Keine Roseolen. Widal nach einer Stunde 1 : 160 positiv. Sputum keine Tbc. Stuhl festweich, dunkelbraun ohne Blut. Auf Bäderbehandlung geringe Besserung. Am 22. Dezember deutlicher Ikterus. Harn bierbraun, starke Benommenheit, kleiner weicher Puls. Abdomen meteoristisch aufgetrieben. Milz groß, deutlich palpabel, ebenso Leber, Gallenblasengegend druckempfindlich. Hohes kontinuierliches Fieber (Kurve 6). Blut bakteriologisch steril. Trotz Herzmittel, Adrenalininjektionen Tod an Herzschwäche. Kurz vorher Leukocyten 5200. In den letzten 5 Tagen 2—3 dünne Stühle.

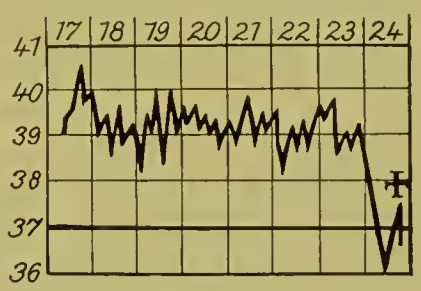

Kurve 6.

Sektionsergebnis. Kräftiger Körperbau, mittlerer Ernährungszustand, intensiv ikterische Hautfarbe. Pleurahöhlen frei. Herz schlaff, Muskulatur rot, Klappen zart, Lungenunterlappen blaurot, etwas ödematös, sonst o. B. Tonsillen flach, rechts ulzeriert, weißlich belegt. Tiefe Halsdrüsen walnußgroß, auf dem Durchschnitt markig weiß. Milz groß, rot, weiß gefleckt. Schnittfläche unter der Oberfläche eine Anzahl keilförmiger, etwa bohnengroßer weißer Infarkte. Pulpa weich, braunrot, von zahlreichen hanfkorn- bis erbsengroßen Knötchen von ziemlich fester Konsistenz durchsetzt. Leber: normale Größe, Oberfläche glatt. Auf dem Durchschnitt zahlreiche unregelmäßig begrenzte, z. T. gruppierte grauweiße, hanfkorn- bis halblinsengroße, derbe, regellos zerstreute Herde. Übrige Lebergewebe ikterisch verfärbt. Große Gallenwege frei, nicht erweitert, Gallenblase klein, Schleimhaut etwas verdickt und injiciert, Galle

dickflüssig, braun. Magen, Duodenum, Pankreas o. B. Kurzes Meckelsches Divertikel im unteren Jejunum. Im unteren Teil des Ileum Schleimhaut stark injiziert, Follikel deutlich geschwollen. Auf der Höhe der Schleimhautfalten in einer Ausdehnung von 8 cm Epitheldefekt mit gelblicher Pseudomembran zirkulär bedeckt. Dickdarm o. B. Lymphdrüsen im Mesenterium und Netz markig geschwollen, im Mesenterium außerdem eine haselnußgroße verkalkte Lymphdrüse. Längs der Bauchaorta und den Iliacae, ebenso in Inguinalgegend mächtige Pakete geschwollener Lymphdrüsen, die auf dem Durchschnitt weißlich beschaffen mit gelblichen nekrotischen Einsprengungen. Nieren ikterisch. Kleine Ekchymosen im Nierenbecken, sonst wie Beckenorgane o. B. Gehirn blaß anämisch. Knochenmark der Rippen und des Sternums rot, von zahlreichen weißlichgelben unregelmäßig begrenzten, stecknadelkopf- bis hanfkorngroßen Herden durchsetzt.

Bakteriologische Untersuchung: Abstriche aus Milz und Mesenterialdrüsen ergeben: Bacterium coli ähnliche Stäbchen, keine Typhusbazillen.

Mikroskopischer Befund.

Drüsenknoten verschiedener Stellen: alle gleichsinnig verändert, einmal Zeichen von Hodgkinveränderungen in verschiedenen Entwicklungsstadien, sodann frische nekrotische entzündliche Veränderungen, normale Drüsenreste fehlen. Die Hodgkinveränderungen bestehen in lebhafter Kernvermehrung der Bindegewebselemente mit Bildung großer Zellen, auch typischer Riesenzellen, selten mit Kernteilungsfiguren, in späteren Stadien starke Bindegewebsbildung unter Untergang der Kerne und großen Zellen, viele Partien reines kernarmes Bindegewebe. Stellenweise hyalines Bindegewebe. Lymphocyten spärliche Reste, z. T. mit Radspeichenkernen. Einzelne Knoten anscheinend in früherem Fettgewebe gebildet, Reste atrophischer Fettzellen in der Peripherie. In der Umgebung Häufchen und Züge von Lymphocyten. Einige Plasmazellen. Vereinzelt eine Vene und ein Lymphgefäß von wuchernden und großkernigen Intimazellen resp. Endothelzellen und einigen Lymphocyten obturiert. Keine eosinophilen Leukocyten. In allen Knoten in zellreichen und zellarmen Partien frische nekrotische Herde mit Zerfall der Hodgkinzellen oder krümeligem Zerfall, Zerbröckelung des Bindegewebes, vielfach Ödemlücken im Bindegewebe. Nirgends Zeichen von Tuberkulose.

Stück Ileum mit Schleimhautnekrose: Epithel meist total nekrotisiert, feinkrümelige strukturlose Masse mit massenhaften Stäbchen. Submucosa z. T. ebenfalls bis auf Muscularis nekrotisiert. An Stelle früherer Follikel totale Nekrose. Keine typischen Hodgkinveränderungen.

Knochenmark von Sternum und Rippe: Die weißlichen Herde entsprechen frischen kleineren und größeren nekrotischen Zerfallsherden, keine Hodgkinschen Veränderungen, keine Bindegewebsvermehrung, stellenweise kleine Blutungen, in einigen Gefäßen Fibrinnetze. Mark sonst zellreich: meist neutrophile Zellen, ziemlich viel große Mononucleäre, meist in Gruppen oder Zügen, wenig eosinophile, viel kernhaltige Rote.

Milz. Ganzes Parenchym von kleineren und größeren nekrotischen Herden mit wenig oder reichlichen Kerntrümmern durchsetzt. Übriges Gewebe blutreich. Nekrosen sowohl in Follikeln wie in Pulpa, teilweise mit Fibrin. In manchen auch Reste großer Zellen und von Riesenzellen,

wie bei Hodgkin, zu erkennen, manche Nekrosen ausgedehnt, Gefäße nekrotisiert, leer, zerfasert. Umgebung blutreich, wenig Lymphocyten, ziemlich viel große mononucleäre Zellen und Myelocyten ähnliche Zellen, vereinzelte Riesenzellen ähnlich Markriesenzellen, resp. Hodgkinriesenzellen. Einzelne Stellen ödematös gequollen, anscheinend vermehrtes Bindegewebe. Allenthalben zahlreiche polymorphkernige Leukocyten, große mit Pigment beladene und phagocytierende Zellen. Selten ein lymphatischer Follikel- oder Spindelrest. Offenbar entzündliche Milzschwellung mit frischen Nekrosen, sowie Zeichen beginnender myeloider Umwandlung, vereinzelte Granulomherde.

Leber. Dicht durchsetzt von Hodgkinherden. Ausgang meist vom periportalen Gewebe, z. T. aber auch von Acini und Serosagewebe. In den Herden zahlreiche Lymphocyten, meist peripher, Bildung großer Zellen und von typischen Riesenzellen, z. T. deutlich aus Bindegewebszellen entstanden, bindegewebige Induration. Leberzellen gehen in Wucherung zugrunde. Eosinophile fehlen, einzelne periportale Gefäße von großen Zellen und Lymphocyten verschlossen, an einer Stelle auch Durchbruch in einen größeren Gallengang. Einzelne Herde mit frischen Nekrosen und polymorphk. Leukocyten oder nur viel polymorphk. Leukocyten. Im übrigen Leberparenchym vereinzelte nekrotische Partien, Leberzellkerne häufig gequollen, z. T. mit Ödembläschen durchsetzt. Alle Zellen zentral mit gelbgrünem Pigment besetzt, Zeichen von Gallenstauung gering, Endothelien der Capillaren z. T. desquamiert mit Zeichen von Phagocytose.

Nieren: hier und dort Gerinnungsniederschläge in Glomeruluskapsel und gewundenen Kanälchen Quellung der Epithelien, schlechtere Kernfärbung. Keine besonderen Glomerulusveränderungen. Keine sonstigen Veränderungen.

Dieser Fall ist ein typisches Beispiel einer völlig auf die tiefen Lymphknoten des Körpers beschränkten Erkrankung mit Metastasen in Milz und Leber. Die äußeren Lymphdrüsen waren nirgends nachweisbar vergrößert. Die Erkrankung entwickelte sich unbemerkt schleichend, bis schließlich Fiebererscheinungen und rasch zunehmende Kachexie und Anämie eintrat. Das Fieber war in der Beobachtungszeit eine hohe Continua, der Puls sehr frequent und klein. Es bestand ferner Leukopenie, diffuse Bronchitis, Milztumor, leichte Diarrhöe. Dazu kam, daß die Widalsche Reaktion 1 : 160 positiv war. Das Blut war steril. Schließlich stellte sich Ikterus ein. Die Sektion ergab außer leichter Schwellung der Darmfollikel und lokalisierter diphtheritischer Schleimhautentzündung des Ileums keine Anzeichen für einen Typhus, wohl aber das typische Bild des malignen Granuloms der retroperitonealen Lymphdrüsen, der Milz und der Leber. Offenbar vom Darm aus hatte sich ein sekundär entzündlicher Prozeß in vielen Lymphomknoten, in Milz, Knochenmark und Leber festgesetzt und in dieser infolge kapillarer Cholangitis zum Auftreten von Ikterus geführt.

Die bakteriologische Untersuchung ergab coliähnliche Stäbchen, aber keine Typhusbazillen. Der Fall zeigt, wie nahe echt typhöse und granulomatöse sich klinisch berühren können.

Von ähnlichen Erkrankungen, die rein auf die retroperitonealen Lymphdrüsen beschränkt blieben, sei der Fall von Wassermann erwähnt. Er begann bei einer 30jährigen Frau mit Fieber, Durchfällen und Anämie. Exantheme fehlten, aber die Haut zeigte auffallende Atrophie und starke Schuppung mit breiten Fissuren der Epidermis. Milztumor fehlte, die Leukocyten waren nicht vermehrt. Auch Douglas Symmers hat zwei hierhergehörende Fälle beschrieben, einmal mit Lymphomen in Leber, Nieren, Milz und Knochenmark bei einer 31jährigen Frau, sodann einen Fall bei einem 20jährigen Mann, in dem besonders die Drüsen in der Gegend des Leberhilus zu einem großen Tumor von 14:10 cm Durchmesser angeschwollen waren. In Ebsteins Fall, einem 19jährigen Mechaniker, bestand rekurrierendes Fieber in 10 Fieberattacken, gegen das Ende mehr kontinuierliches Fieber und zunehmende Anämie, Metastasen in Milz, Leber, Lungen und Pleuren; auch die mesenterialen, bronchialen und mediastinalen Drüsen waren mächtig vergrößert. Auch Naegelis erster Fall, der mit rekurrierendem Fieber, mit hoher Leukocytose und starker Kachexie, positiver Diazoreaktion einherging, erwies sich durch Probelaparotomie als rein retroperitoneale Drüsenerkrankung. Völkers Fall mit großen Tumoren längs der Lendenwirbelsäule, die bis ins kleine Becken hinabreichten und durch die Bauchdecken palpabel waren, als Sarkom mit rekurrierendem Fieberverlauf beschrieben, gehört nach dem histologischen Befund zweifellos ebenfalls hierher, ebenso auch die Beobachtungen von Tschistowitsch, Pel und Pozzi. In den letztgenannten Fällen bestand außerdem, ähnlich wie in Fällen von Brauneck, Desmos und Barié, Westphal, infolge Druckes der Lymphknoten in der Porta hepatis auf den Ductus choledochus Ikterus.

Die folgenden Fälle sind dadurch ausgezeichnet, daß im Verlaufe der Erkrankung sich auch an den äußeren, der Palpation zugänglichen Lymphknoten Veränderungen, im ersten Fall eine Knotenbildung an atypischer Stelle hinzugesellt haben.

Fall XI. Anna Str., 47jährige Frau. Klinische Behandlung vom 14. Dez. 1908 bis 11. Jan. 1909.

Familienanamnese o. B. Drei gesunde Kinder. Eine Fehlgeburt. Beginn der Erkrankung November 1907 mit stark juckendem, knötchenförmigen Ausschlag am Rücken, allgemeiner Mattigkeit und Nervosität.

Januar 1908 Besserung auf Schwitzbäder, vegetarische Kost. Ostern 1908 Rezidiv des Ausschlags, am ganzen bedeckten Körper starkes Jucken, allgemeine Schwäche, Abmagerung. Hierauf laut ärztlicher Feststellung irreguläres intermittierendes Fieber, zunehmende bräunliche Hautverfärbung, besonders an den Gelenkbeugen. Im 4. linken Intercostalraum und auf der 2. und 3. Rippe zweimarkstückgroße resp. kleinere Verhärtungen. Sternum druckempfindlich. Rechts vorn etwas Katarrh, Leber vergrößert, druckempfindlich, Milz nicht palpabel. Anämie, im Blut Lymphocyten 12—15 Proz. Schenkelvenenthrombose rechts. Urin wiederholt etwas Eiweiß. Kein Bence-Jones. Hautausschlag von spezialärztlicher Seite als Acne urticata resp. als zum Symptomenkomplex der Pseudoleukämie gehörender Prurigo temporaria gedeutet. Der Zustand blieb im ganzen trotz Arsenbehandlung unverändert, die Abmagerung nahm zu.

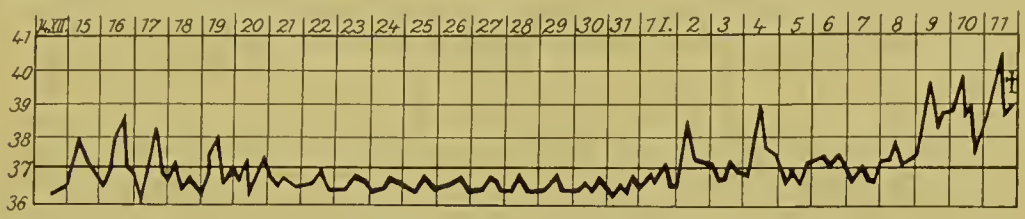

Kurve 7.

Status: Mittelgröße, kräftiger Körperbau, reduzierter Ernährungszustand. Haut im ganzen, besonders am Thorax, gelbbräunlich, viel Kratzeffekte, keine typischen Effloreszenzen. Geistige Erschöpfung. Höhere Sinnesorgane, neurologischer Befund ohne Veränderung. Tonsillen o. B. Halsdrüsen nicht geschwollen. Über Sternum, zwischen Manubrium und Corpus, nicht verschieblicher, harter, schmerzloser Tumor. Meteorismus. Leber, Milz nicht vergrößert, Leistendrüsen nicht verdächtig geschwollen, keine sonstigen Drüsenschwellungen. Beckenorgane o. B. Linkes Bein stark ödematös, Arterienpuls gut.

Blut: Hämoglobin 55 Proz., Rote 4,2 Mill., Weiße 6800: Pol. Leuk. 80, Lymph. 7,25, große Mononucl. 5,75, eos. Leuk. 6,0, Mastz. 0,25.

Urin: ohne pathologische Beimengungen.

Verlauf: Zunächst leicht remittierendes Fieber (Kurve 7). 10 Tage fieberfrei, 3 Tage Fieber, Sinken der Temperatur, dann remittierendes Fieber bis zum Exitus. Puls klein, schließlich Kollapspuls. Große allgemeine Unruhe. Zunehmende Herzschwäche. Gegen das Lebensende hämorrhagisch-eitrige Cystitis und Nephritis. Blutbefund am 4. Jan. 1909: Hgl. 55, Rote 4,0 Mill., Weiße 9000: Pol. Leuk. 91, Lymph. 4,6, gr. Mon. 2,0, eos. Leuk. 2,0, Mastz. 0,4, neutrophile Leukocytose. Wassermannsche Probe positiv (Mann vor 20 Jahren Lues, Pat. nie manifeste luetische Zeichen).

Unter zunehmender Schwäche, großer motorischer Unruhe, Kratzen, Stauungsbronchitis, Herzschwäche Exitus letalis, 11. Jan. 1909.

Sektionsergebnis (teilweise Sektion): Ödem beider Beine. Haut zahlreiche kleine zentrale, mit eingetrockneter Kruste bedeckte Effloreszenzen, Knoten über dem Sternum stellt einen walnußgroßen markigen Tumor dar. Herz faustgroß, Muskulatur schlaff, linker Ventrikel weit, Klappen intakt. Lungen: Hypostase, Ödem beider Unterlappen mit beginnenden Verdichtungsherden. Darmschlingen meteoristisch aufgetrieben. Milz

12 : 10 : 4 cm, Pulpa rot, ziemlich derb. Nebennieren erweicht. Nieren groß, weich, auf der Oberfläche zahlreiche opake, graue Knoten bis Pfefferkorngröße. Auf dem Durchschnitt Rinde grau, Marksubstanz blaßrot mit zahlreichen länglichen grauen Einlagerungen. Im Nierenbecken zahlreiche dunkelrote, bis stecknadelkopfgroße Flecke. Harnblase weit, Wand mit fetzigen, dunkelroten, im Trigonum grünlichgrauen, membranösen Auflagerungen bedeckt. Leber groß, Gallenblase mit pflaumengroßem, dunkelgrünem Cholesterinstein, Leberläppchen groß. Retroperitoneale Lymphknoten zu beiden Seiten der Aorta bis zur Bifurkation zu mächtigen Paketen angeschwollen von markig-weißer Beschaffenheit, die einzelnen Knoten nicht verwachsen, walnuß- bis pflaumengroß. Die Vena cava inferior oberhalb Teilungsstelle und Venae iliacae und femorales mit festhaftenden Gerinnseln teilweise ausgefüllt. Die Lymphknoten drängen von außen die Wand der Vena cava stark nach innen vor. Uterus, Tuben o. B. Ovarien von kleinen Cysten mit klarem Inhalt durchsetzt.

Mikroskopischer Befund.

Retroperitoneale Knoten: nirgends typisch-lymphatisches Gewebe, allenthalben Hodgkinveränderungen in verschiedensten Stadien. Einige Stellen mit maschigem Bindegewebe, großen Zellen und Riesenzellen, Lymphocyten und eosinophilen Leukocyten. Andere äußerst zellreich, fast nur aus großen Zellen mit Riesenzellen, zahlreichen Kernteilungsfiguren bestehend, sarkomähnlich. Andere grob bindegewebig, kern- resp. zellarm. Bindegewebsbündel hyalinartig verdickt, Zellen zwischen den Maschen nach und nach erstickt, komprimiert, geschrumpft, in die Länge ausgezogene geschrumpfte Kerne. Teilweise viel, teilweise wenig dünnwandige Gefäße. Ausbreitung z. T. deutlich in ursprünglichem Fettgewebe: viel Lymphocyten, einige große Zellen zwischen Fettzellen, diese isoliert, verkrümelt, degeneriert, oft Eindringen von Lymphocyten in frühere Fettkugel, Zellen z. T. erhalten, scharf umschrieben ohne Fettkugel. Andernorts Bildung großer Zellen und Riesenzellen im sonst erhaltenen Fettgewebe, zahlreiche Kernteilungsfiguren, Entstehung fein fibrillären Bindegewebes, in dessen Maschen und Räumen die großen Zellen zu liegen kommen. An einzelnen Stellen grobes Bindegewebe mit Inseln großer Zellen und Riesenzellen, die z. T. in Zerfall begriffen. Stellenweise Austritt von Erythrocyten. Die Riesenzellen zwei-, drei-, vielkernig, Ringkerne, z. T. Zeichen von Kernschrumpfung, Chromatinklumpen in Lücken liegend. Vielfach auch Karyolyse, große kernlose Protoplasmaplatten. Kernteilungsfiguren, selten typische Monaster oder Diaster, meist unregelmäßig, hirschgeweihähnlich, schmetterlingsförmig, unregelmäßig verästelt, zersprengt, ringförmig angeordnet. Die Figuren entsprechen nach Anhäufung der Chromatinfädchen bezüglich der Lagerung den Kernformen der Riesenzellen (Fig. 7, Tafel I). Diese wohl aus ihnen hervorgegangen; selten Zellen mit teilweiser Umbildung des Chromatins in Kerne, während das übrige Chromatin in fädiger Form noch unregelmäßig gelagert erscheint.

Lymphomknoten mit Intercostalmuskulatur: Einwuchern in Muskulatur. Das Lymphomgewebe entspricht dem obigen Befund, nur meist enorm reichliche Anhäufungen ven eosinophilen Leukocyten. Große Strecken aber auch rein sarkomähnlich, fast nur aus großkernigen Zellen.

einigen Riesenzellen, mit relativ zahlreichen Kernteilungsfiguren in großen Zellen und Riesenzellen, bestehend. In nächster Nähe, durch derberes Bindegewebe getrennt, ähnliches Gewebe, aber bindegewebsreicher, mit massenhaft eosinophilen Leukocyten, mehr oder weniger Lymphocyten (Fig. 5, Tafel IV). An manchen Stellen Bindegewebe stark hervortretend z. T. hyalin verdickt, mit einzelnen oder Zügen und Haufen obiger Zellen. Vielfach Zeichen von Zell- und Kernzerfall.

Verhalten der Muskulatur: Degeneration der Fasern und Substitution durch Granulomgewebe. Fasern gehen meist zugrunde, Sarkoplasma resorbiert, teilweise Zerfall in Längsfibrillen, bindegewebige Umwandlung, z. T. auch quere Zerbröckelung, vielfach vorher stark verbreiterte, sehr deutliche Querstreifung. Oft Schrumpfung der Fasern. Selten Homogenisierung, eine Art hyaliner Umwandlung einzelner Fasern mit intensiver homogener Eosinfärbung. Einzelne Fasern und Faserbündel inselförmig im Granulomgewebe erhalten, am Rande aber Degeneration resp. Schrumpfung, einzelne Fasern von Ödemvacuolen durchsetzt. Mehrfach Granulomgewebe von Zügen dichtgelagerter Fäserchen, z. T. homogenisiert, durchzogen, die aus Muskelfasern entstanden und z. T. mit erhaltenen quergsstreiften Reststücken verbunden sind. Einzelne Fasern zeigen trotz beginnender Sarkoplasmadegeneration Kernwucherung. Entzündliche Granulationswucherung meist durch lymphatische und eosinophile Zellinvasion eingeleitet, dann Bildung der großen Zellen und Riesenzellen. Teilweise auch nur eosinophile Leukocyten und großzellige Wucherung. Meist mehr flächenhaftes, aber unregelmäßiges Vordringen der Veränderung. Vordringen auch sprungweise so, daß entfernt zwischen normalem Muskelgewebe, d. h. im gefäßhaltigen bindegewebigen Interstitium, ein typischer Granulomherd mit Lymphocyten, eosinophilen Leukocyten und zahlreichen großen Zellen und Riesenzellen, entsteht (Fig. 13, Tafel IV).

An vielen Stellen des Granulomgewebes neben zahlreichen eosinophilen Leukocyten typische kleine und mächtig große Charcot-Leydensche Kristalle, z. T. in Häufchen, nahezu Rosetten, zusammenliegend. Daneben schöne kleine und größere regelmäßige sechsseitige Kristalle, alle intensiv und homogen eosinrot gefärbt. Nirgends Zeichen tuberkulöser Veränderungen.

Milz: Follikel z. T. nahezu fehlend z. T. gut erhalten. Pulpa mäßig blutreich, reich an polymorphkernigen und eosinophilen Leukocyten, Verhältnis 1 : 2—3. Diese auch in den Follikeln. Reticulum etwas gequollen. Einzelne große gequollene Zellkerne in Pulpa und Follikeln, offenbar Endothelzellen, selten eine Riesenzelle mit 2—3 Kernen. Keine Nekrosen.

Leber. Starke Verfettung der Acinusperipherie. Im periportalen Gewebe teilweise mäßige Infiltration mit Lymphocyten und eosinophilen Leukocyten, selten im Lebergewebe selbst. In einer Kapillare eine große längliche Riesenzelle.

Nieren. Typische streifenförmige und herdförmige eiterige Pyelonephritis in miliaren und submiliaren Herden, unter der Kapsel, in Mark- und Rindensubstanz, Zylinderbildung, teilweise in Kanälchen ganze Kokkenzylinder. In vielen gewundenen und geraden Kanälchen schöne Hantelformen von Harnsäurekristallen. Eiterungszellen fast nur neutrophile, keine eosinophile Leukocyten. Keine Granulomherde.

Hauteffloreszenz (Fig. 16, Tafel IV): Epidermis ödematös, Zellen großenteils vakuolisiert, Hautschicht verbreitert, mit Eosin hellrot gefärbt, obere Epidermiszellagen stark abgeplattet, in Umgebung Epidermis nahezu normal, leicht ödematös. Papillarkörper stark verändert, Kapillaren gegen und ins Epithel vorgewuchert, Endothelien gequollen, geringe aber deutliche Infiltration der Umgebung durch eosinophile Leukocyten und einige Lymphocyten. Adventitielle Bindegewebskerne gequollen, Tendenz zu Isolierung von Fasern. Keine Riesenzellen. Die gleichen Veränderungen in der Umgebung der Kapillaren des Coriums und z. T. der Schweißdrüsen. Diese selbst teilweise Zeichen von Epithelzerfall.

Im oberen Corium ein Nervenbündel vom Aussehen eines mächtigen Vater-Pacinischen Körperchens. In Subcutis Zellextravasate, meist Lymphocyten, einige Erythrocyten. In einigen venösen Gefäßen fibrinöse Gerinnsel, in einem Wucherung der Endothelzellen mit einigen eosinophilen Leukocyten. Talgdrüsen nicht nachweisbar.

Fall XII. Paul, J., 30jähriger Arbeiter. Klinische Behandlung vom 17. bis 28. Jan. 1910.

Familienanamnese ohne Belang. Als Kind Masern, geschwollene Drüsen am Hals. Später Verletzung am linken Bein, deswegen vom Militärdienst befreit. Verheiratet, zwei gesunde Kinder. Vor 2 Jahren Ausschlag an der Stirn. Beginn der jetzigen Erkrankung vor 12 Wochen mit Mattigkeit, Kopfschmerzen, Gewichtsabnahme, starken Nachtschweißen, kein Husten, kein Auswurf. In letzter Zeit Fieber und linksseitiges Pleuraexsudat.

Status: über Mittelgröße, reduzierter Ernährungszustand. Zahlreiche weiße und pigmentierte ringförmige Narben an der Stirn und am linken Unterschenkel. Hautfarbe blaß, gelblich. Höhere Sinnesorgane intakt. Augenbefund normal. Am rechten Mundwinkel borkiger Belag. Mund-Rachenschleimhaut blaß, gelblich. Hals hager, keine Drüsenschwellungen. Thorax lang, schmal. Trockene Pleuritis links hinten unten und rechts seitlich, sonst Lungen o. B. Herz leicht dilatiert. Töne leise, rein. Puls klein, weich, von geringer Spannung, leicht arhythmisch und inäqual. Abdomen nicht druckempfindlich. Leber nicht vergrößert, Milz deutlich vergrößert und palpabel. Oberhalb des Poupartschen Bandes links, fast gänseeigroßer verschieblicher Tumor. Inguinaldrüsen erbsen- bis bohnengroß. Kubitaldrüsen kleinerbsengroß, ziemlich hart. Neurologisch nichts Besonderes.

Urin frei von pathologischen Bestandteilen. Blut: Hämoglobin 32 Proz., Rote 2,15 Mill., Weiße 2600, pol. Leuk. 49,75, Lymph. 11,5, gr. Mononucl. 35,75, neutrophile Myelocyten 2,25, eos. Leuk. —, Mastz. —, Normoblasten 0,75 Proz. Anisocytose, Polychromatophilie, zahlreiche Promyelocyten. Starke Verschiebung der Neutrophilen nach links.

Verlauf. Links wie rechts entwickelt sich ein kleines pleuritisches Exsudat. Mäßig hohes unregelmäßiges Fieber. Zunehmende Herzschwäche. Kein Husten, kein Auswurf. Im Urin deutliche Diazoreaktion. Stuhl fest, am letzten Tag drei dünne Entleerungen. Pirquet und Wassermann negativ. Unter zunehmender Herzschwäche Exitus letalis.

Sektionsergebnis (im Auszug): In linker Pleurahöhle 1000, in rechter 250 ccm seröser, trüber, mit Fibrinfetzen durchsetzter Flüssigkeit. Herzbeutelflüssigkeit leicht vermehrt, klar. Herz: Ventrikel etwas dilatiert, Muskulatur blaß, Klappen intakt. Lungen: linker Unterlappen etwas verminderter Luftgehalt, sonst o. B. Keine Zeichen von Tuberkulose. Halsorgane: blaß, Tonsillen zerklüftet. Mediastinum ödematös durchtränkt. Tiefere Halslymphdrüsen vergrößert, von grauer bis graugrüner Farbe, weich. Bronchialdrüsen nicht wesentlich vergrößert. An Stelle der Thymus graugrün ödematös durchtränktes Gewebe. Mark des Sternums rot.

Schädel: Dura und Gehirnoberfläche graugrün verfärbt. An der Spitze des linken Stirnlappens auf der Pia ein fünfmarkstückgroßer Herd von intensiv grüngrauer Farbe, der sich eine Strecke weit in die Gehirnsubstanz fortsetzt.

Milz stark vergrößert, 970 g, 17,5 : 14 : 6,5 cm, Oberfläche buckelartige Vorwölbungen. Pulpa nicht sehr weich, enthält unregelmäßige graugelbe Herde. Leber groß, glatte Oberfläche, Azinuszeichnung deutlich, graugelbes Zwischengewebe.

Magen-Darm anämisch. Im unteren Ileum und Dickdarm Follikel geschwollen, Solitärfollikel stecknadelkopfgroß. Nieren blaß, im Nierenbecken punktförmige Hämorrhagien.

Die retroperitonealen Lymphdrüsen entlang der Aorta abdominalis und den Art. iliacae, ebenso die Lymphdrüsen der Regio inguinalis links zu mächtigen Paketen angeschwollen, von auffallend grünlichgrauer Farbe. Vena cava inferior und Aorta mit ihren Verzweigungen durch die Tumoren in ihrem Lumen etwas eingeengt.

Mikroskopischer Befund.

Milz: Große Partien enorm blutreich, andere Stellen nahezu homogen bindegewebig mit eingestreuten großen Kernen, Follikel teilweise gut erkennbar, doch verschmälert mit großkernigen Zellen in den Randpartien. Überall in kleinen Gefäßen Bakterienenthromben.

Bei starker Vergrößerung deutlich zu erkennen, daß ursprünglich in Follikeln und Pulpa herdförmige typische Hodgkinveränderungen mit bindegewebiger Induration und Bildung großer Zellen und Riesenzellen, in vielen Follikeln im Beginn der Erkrankung, dazu aber akute Entzündung mit mächtiger, blutiger Anschoppung und Degeneration, Pyknose, Auflösung besonders der Hodgkinzellen, stellenweise auch Zerfaserung des Bindegewebes. Alle Kerne der Stützzellen sonst gequollen. Stellenweise in nicht granulomatös veränderter Pulpa myeloide Zellen und Zellnester.

Lymphomknoten von verschiedensten Stellen: Größter Teil typisches Granulomgewebe, ein maschiges, feines oder gröberes Bindegewebsgerüst mit zahlreichen großkernigen Zellen und zahlreichen Riesenzellen, z. T. Kernteilungsfiguren.

Andere Stellen enthalten zahlreiche Lymphocyten, diffus oder in Herden und Zügen. Deutliches Vordringen in altem Fettgewebe, vorgeschobene Lymphocytenzüge, teilweise auch direkt Bindegewebswucherung mit Bildung der charakteristischen Zellen. Einzelne Partien mehr erhaltenes lymphatisches Gewebe, dazwischen scholliges breites Reticulärgewebe, ähnlich hyalinem Bindegewebe. Stellenweise beginnende Nekrose mit Pyknose

und Zerfall der Kerne, besonders der großen und Riesenzellen, Erythrocytenaustritt, körniger Zerfall der Erythrocyten, zahlreiche Bakterienhäufchen innerhalb kleiner Gefäße. Ein Knoten größtenteils noch lymphatisch, Follikel aber nicht deutlich. Stellenweise hyaline Beschaffenheit des Bindegewebes, Lymphocytenreste in Zügen. Im Markgewebe Bildung großer Zellen und Riesenzellen offenbar aus Endothelien und Bindegewebszellen. Offenbar erstes Stadium der Veränderungen, keine eosinophilen Leukocyten (Fig. 4, Tafel II).

Leber im allgemeinen blutreich. Zellen in Acinusperipherie von Vacuolen durchsetzt, z. T. in Degeneration begriffen. Periportal und im Acinusgewebe und subkapsulär miliare Lymphocytenherde ohne oder mit einigen großen Zellen und Riesenzellen, oder Herde, die nur aus diesen zu bestehen scheinen, mit ödematös bindegewebigem Grund. Entstehung der großen Zellen aus Bindegewebszellen deutlich. Kapillaren verödet, Endothelien vielfach desquamiert und zu großen Zellen umgewandelt. Auch hier zahlreiche intravaskuläre Bakterienhaufen.

Ein erbsengroßer Lymphomherd, bestehend aus bindegewebiger Grundsubstanz, dazu Zerfallsprodukte der Leberzellen und in Lücken große Zellen, massenhaft Riesenzellen mit allen möglichen Kernformen und Kernteilungsfiguren, wenig Lymphocyten. Propagation in Peripherie hauptsächlich durch Wucherung und Umwandlung der Kapillarwandzellen und Ansammlung von Lymphocyten. Umgebendes Lebergewebe in Degeneration begriffen. Bakterienhäufchen.

Niere: Stellenweise Epithelzellen in Degeneration, einige Zylinder in Harnkanälchen, an der Eintrittsstelle größerer Gefäße nahe dem Becken länglicher Herd mit einigen Lymphocyten, typischen großen Zellen, vereinzelten Riesenzellen und Kernteilungsfigur (Fig. 17, Tafel V).

Hoden: Beginnende Involution von Peripherie her. Mangelhafte Funktion des Epithels. Im interstitiellen Gewebe Lymphocytenhäufchen, keine typischen Hodgkinveränderungen. Intravaskulär Stäbchen.

Pankreas einige pyknotische Kerne, in Gefäßen Stäbchen, sonst o. B.

Magenschleimhaut, Ösophaguswand o. B.

Darmfollikel einfach hyperplastisch, keine Hodgkinveränderungen.

Gehirn. Kleinhirn unverändert. Stelle vom Stirnhirn: typische Hodgkinveränderungen. Großer Teil der Rinde anscheinend von der Pia mater aus durch Granulomgewebe substituiert. Großenteils sehr zellreich, fast nur aus großen Zellen mit blasigen Kernen, auch Riesenzellen bestehend. Z. T. auch Lymphocyten, besonders in Randpartien, beigemengt. In anscheinend älteren Partien grobfaseriges, z. T. mehr homogenes Bindegewebe. Diffuse Ausbreitung in breiter Basis oder mehr zugförmig, so daß Inseln und Striche von Gehirngewebe stehen bleiben. Wucherung geht offenbar nur von bindegewebigen Elementen, besonders Gefäßwandzellen aus, zunächst kaum oder keine Faserbildung um Zellwucherung, fast rein sarkomatöser Charakter, dann Zell- resp. Kernreduktion und Faserbildung. Das Gehirngewebe zerfallen, assimiliert. Oft Zell- und kleinste Gewebsreste mit degenerierten Kernen, auch Ganglienzellen mit pyknotischsn Kernen. Glia beteiligt sich nicht an der Wucherung. Stellenweise mehr homogenes, kernarmes Gewebe.

Dazu akut degenerative, sekundäre Veränderungen. Nekrose großer und kleiner Lymphompartien, stellenweise auch von Gehirnsubstanz. Übrige

Gehirnsubstanz erhalten, etwas ödematös, in Umgebung der Kapillaren und Gefäße nahe Lymphomknoten geringe lymphatische Infiltrationen. Eosinophile Leukocyten fehlen.

Fall XIII. Paul N., 31jähriger Kürschner. Klinische Behandlung vom 24. April 1908 bis 12. Mai 1908.

Pat. außerordentlich schwerhörig, Verständigung kaum möglich. Beginn der Erkrankung vor ca. $^1/_4$ Jahr mit Schwerhörigkeit, Husten. Zunehmende Blässe und Schwäche, Schweiße. In letzter Zeit heftiges Fieber und Schwellung der Hals- und Achseldrüsen.

Status. Groß, sehr adipös. Haut und Schleimhäute äußerst blaß, Lippen cyanotisch. Haut trocken, glänzend. Leichtes Fuß-Knöchelödem. Am rechten Unterschenkel zahlreiche oberflächliche, in der Peripherie stark braun pigmentierte Narben. Neurologisch schwache Sehnenreflexe, sonst nichts Besonderes. Augenhintergrund äußerst blaß, keine Blutungen. Conjunctiven, Skleren leicht gelblich verfärbt. Gehör bds. nahezu aufgehoben. Tonsillen o. B. Am Nacken links, in rechter Claviculargrube, in beiden Achselhöhlen ziemlich erhebliche Drüsenschwellungen, die nicht druckempfindlich und nicht verwachsen erscheinen. Atmung beschleunigt, etwas unregelmäßig, Puls beschleunigt, klein, Blutdruck 110 mmHg. Herz etwas verbreitert, blasendes systolisches Geräusch. Lungen: Vesiculäratmen mit vereinzeltem Giemen. Abdomen aufgetrieben, Bauchdecken fettreich, zahlreiche Striae. Keine Druckempfindlichkeit. Geringer Ascites. Leber den Rippenbogen überragend. Milz nicht sicher palpabel, Tumoren nicht mit Sicherheit zu fühlen. Leistendrüsen nicht nennenswert geschwollen.

Blut am 13. April 1908: Hämoglobin 30 Proz., Leukocyten ca. 4000, pol. Leuk. 69,6, Lymph. 20,0, große Mononucl. 6,7, eos. Leuk. 0,7, Mastz. 0, Normobl. 0,3 Proz., starke Anisocytose, Poikilocytose, Polychromatophilie.

Urin: Diazo schwach +, Urobilin +, sonst keine pathologischen Beimengungen.

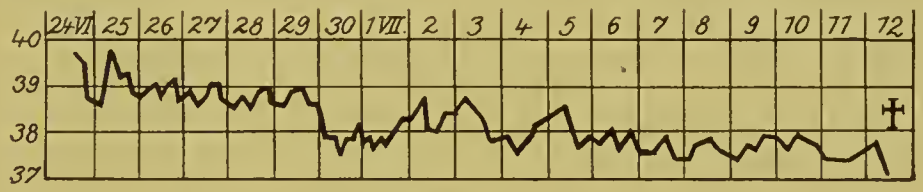

Kurve 8.

Verlauf: Hohes, kontinuierliches, an Intensität langsam abnehmendes Fieber (Kurve 8). Enorme allgemeine Schwäche. Urin dauernd deutliche Diazoreaktion. Herztätigkeit langsam trotz Herzmittel erlahmend. Schließlich häufiges Erbrechen, Exitus letalis im Kollapszustand. Stuhlentleerung sehr angehalten. Urinsekretion dauernd gut, normales spez. Gewicht. Blut: Hämoglobin sinkt bis 18 Proz., Rote bis 1,2 Mill. Weiße bis 3000, relativ leukocytotisches Bild, pol. Leuk. 84,0, Lymph. 8,7, gr. Mononucl. 6,3, eos. Leuk. 0,7, Mastz. 0, Normoblasten 0,3 Proz.

Arsenbehandlung innerlich und subcutan, Eisen, Röntgenbehandlung der Drüsentumoren ohne jeden Erfolg.

Sektionsergebnis: Kräftig gebaute Leiche, wachsbleiche Hautfarbe. Subkutanes Fettgewebe reichlich, grünlichgelb. Herzbeutel ca. 100 ccm klarseröse Flüssigkeit. Herzhöhlen leicht dilatiert, Muskulatur graugelb, z. T. getigert. Klappen intakt. Lunge lufthaltig, anämisch. Tonsillen klein, Zungengrund glatt, Balgdrüsen spärlich. Schilddrüse klein. Lymphdrüsen an der rechten Halsseite bis walnusgroß, links normal, auf dem Durchschnitt blaßbräunlich mit weißen Zügen. Axillardrüsen ebenfalls geschwollen.

Abdomen ca. 1 Liter klare, gelbliche Flüssigkeit. Milz 21 : 16 : 5,5 cm, Kapsel fleckweise verdickt, Pulpa braunrot mit bis erbsengroßen, weißlichen Einlagerungen von sternförmiger Gestalt neben den Follikeln. Nebennieren o. B. Nieren groß, weißgelb, sonst o. B. Beckenorgane blaß, nicht verändert. Magendarmkanal ohne Besonderheiten. Leber groß, zentrale Verfettung der Acini, graue netzförmige Einlagerungen. Retroperitoneale Lymphdrüsen längs der Wirbelsäule ausgedehnt markig geschwollen. Dura mater an der Konvexität des Gehirns mit gelblich membranösen Auflagerungen bedeckt, Pia mater ödematös mit fleckig weißlichen Verdickungen. Gehirnsubstanz blaß, sonst o. B. Rippen und Sternum: Knochenmark braunrot mit grauweißlichen Einsprengungen.

Mikroskopischer Befund.

Lymphomknoten von verschiedenen Stellen: Typische Hodgkinveränderungen in verschiedenen Stadien. Überwiegend bestehend aus homogenem, grobscholligen Bindegewebe mit schmalen Kernen oder ganz kernlos. Bindegewebsfasern offenbar durch Einlagerung einer hyalinartigen Substanz verbreitert. An einzelnen Stellen feinere Bindegewebsfasern. Zwischen diesen Zellnester typischer großer, freier Zellen und von Riesenzellen, z. T. nur Riesenzellen oder fast nur großkernige einfache Zellen, vielfach in Längsreihen angeordnet. An anderen Stellen deutliche Degeneration dieser Zellen, anscheinend durch Kompression der quellenden Bindegewebsfasern.

Andere Stellen zellreicher, dann neben obigen Zellen oft auch Lymphocyten und mehr oder weniger eosinophile Leukocyten, z. T. einkernig. Oft auch nur schmale Züge von Lymphocyten oder vereinzelte Zellen verschiedenster Art. Z. T. Ausbreitung ins Fettgewebe unter starker Bindegewebsentwicklung, Resorption des Fettes meist ohne Degeneration der Fettzelle, insbesondere des Kerns. Fettresorption besonders durch Lymphocyten, die sich wie beim Ödem der Haut mit Fett beladen und starke Protoplasmaverbreiterung aufweisen. Weiter Bildung typischer großer Zellen und von Riesenzellen aus Bindegewebszellen. Letztere selten Zeichen von Phagocytose. Einzelne plumpe Kernteilungsfiguren. Viele Lymphocyten Umwandlung in Plasmazellen. Gefäße im Lymphomgewebe großenteils verödet, Wandung homogen, Kerne degeneriert. Andere Gefäßwände Zeichen starken Ödems. Auch Lymphomgewebe meist deutliche Zeichen ödematöser Durchtränkung. Riesenzellen mit Vacuolen. Stellenweise Degeneration der Bindegewebsfasern, bröckliger Zerfall, z. T. mit Bildung grobfaserigen Fibrins. Stellenweise ausgetretene Erythrocyten oder körnig zerfallene Erythrocyten.

Milz ebenfalls in gleichem Sinne verändert. Bindegewebige Induration meist von der Adventitia der Follikelgefäße und der Follikelstützsubstanz, auch vom Reticulärgewebe der Pulpa ausgehend. Follikel z. T. verödet,

z. T. im Beginn der Veränderung, nirgends völlig erhalten. Milzgewebe als solches meist kaum mehr erkennbar. Trabekel erhalten. Das wuchernde Bindegewebe zunächst kernreich, dann kernärmer, gleichzeitig Bildung großer Zellen und von Riesenzellen, hier zahlreiche, dort keine eosinophile Leukocyten. Lymphocyten der Follikel gehen rasch zugrunde. Schließlich homogenes, scholliges, z. T. von Ödemlücken durchsetztes Bindegewebe. Pulpaveränderung entsprechend. Erythrocyten körnig zerfallen, Pigment extra-, auch intrazellulär. Erhaltene Pulpareste sehr blutreich, im Reticulum überwiegend Lymphocyten. Stellenweise intravasculär einzelne und Gruppen und Züge großer mononucleärer myloider Zellen, auch Promyelocyten, spärlich extravasculär neutrophile Myelocyten, aber nur an Stellen ohne Bindegewebswucherung, vereinzelte Normoblasten (Ausstrichpräparat).

Leber: Fast alle Acini zentral stark verfettet resp. von Vakuolen durchsetzt, Kerne der Leberzellen etwas geschrumpft, z. T. beginnende Nekrose, vereinzelte polymorphkernige Leukocyten. Zentralvenen z. T. Plättchenthromben enthaltend. Im periportalen Gewebe, seltener im Lebergewebe selbst miliare und submiliare, z. T. gruppierte kleeblattförmige Granulomherde, bei schwacher Vergrößerung Tuberkeln ähnlich, mikroskopisch aber typisch verschieden. Periphere Ausdehnung ins Lebergewebe hinein. Leberzellen quellen, werden zerstört, z. T. isoliert, frei mit degeneriertem Kern. Granulomgewebe überall durch fortschreitende Bindegewebsentwicklung in feinen und plumperen Fasern, meist mit Zeichen ödematöser Durchtränkung ausgezeichnet. Dazu meist diffus verteilte Lymphocyten, z. T. eosinophile Leukocyten, Bildung großer Zellen und typischer Riesenzellen, Kernteilungsfiguren. Größere Herde weniger Lymphocyten. Gleiche Zellen vereinzelt auch in Lymphscheiden der Gefäße. Kapillaren des periportalen Gewebes z. T. stark erweitert, z. T. mit Lymphocyten und großen Zellen, selten einer Riesenzelle gefüllt. Andere enthalten neben Plättchenthromben kleine Gruppen mononukleärer, anscheinend myeloider Zellen. Die Endothelien der acinösen Kapillaren z. T. gequollen, vorgebuckelt, vielfach desquamiert mit phagocytierten Erythrocyten oder Blutpigment beladen, selten in eine Granulomriesenzelle umgewandelt. Nekrosen in den Lymphomknötchen. Irgendwelche typische tuberkulöse Veränderungen fehlen völlig.

Niere: An einer Stelle in Umgebung eines Glomerulus einige Lymphocyten. Einige Kanälchenzylinder.

Herzmuskel: Perivaskulär leichtes Ödem.

Knochenmark von Sternum und Wirbel: Zu einem großen Teil bindegewebig substituiert unter Verlust der typischen Markzellen. Diffuse Ausbreitung von verschiedenen Zentren aus, Fortschreiten in der Peripherie. Teilweise lebhafte fibrilläre Gewebsumbildung mit zahlreichen Bindegewebszellkernen, teilweise eine feinkrümlige Masse in dem Retikulärgewebe. Die Markzellen gehen zugrunde, peripher inselförmig kleine Gruppen erhalten. Schließlich aber erdrückt, Kerne in die Länge gezogen. Induriertes Gewebe z. T. einige oder reichlicher Lymphocyten, selten große Zellen und Riesenzellen, keine deutlichen eosinophilen Leukocyten. Die Erythrocyten z. T. zerfallen, Pigment frei oder von Zellen aufgenommen. Erhaltene Markgewebe typisch zusammengesetzt: neutrophile und relativ viel eosino-

Kurve 9.

philе Myelocyten und Leukocyten, mäßig viele Myeloblasten und Promyelocyten und einige Reizformen, selten eine Mastzelle, relativ mäßige Menge Normoblasten, einige Lymphocyten.

Viele Kapillaren enthalten reichlich Bakterien, Stäbchen. In ihrer Umgebung besonders im indurierten Gebiet, Zeichen von Gewebsdegeneration.

Fall XIV. Franz, L., 37jähriger Arbeiter. Klinischer Aufenthalt 27. Okt. bis 20. Nov. 1906.

Patient früher in Brasilien und Italien. Nie Malaria. Vor 4 Jahren 6 Wochen Lungenkatarrh. März 1905 Wassersucht der Beine. Bronchialkatarrh. Nach Verschwinden der Ödeme ziemlich regelmäßige Fieberperioden nach Art des rekurrierenden Fiebers mit Auftreten blutigrot verfärbten Urins, starke Durchfälle. Chininbehandlung erfolglos. Bakteriologische Blutuntersuchung ohne Resultat.

Status. Mittelgröße, allgemeine Blässe, Abmagerung, Schwäche, heftiger Hustenreiz. Drüsenschwellungen zu beiden Seiten des Halses bis Kirschgröße, bis in Supraclaviculargruben, besonders rechts. Achsel-Leistendrüsen nicht fühlbar. Trockene abschilfernde Haut. Keine Exantheme. Höheren Sinnesorgane o. B. Schleimhäute o. B. Herzbefund o. B. Lungen: beiderseits Spitzendämpfung mit verschärftem In- und Exspirium, diffuse Bronchitis. Abdomen etwas aufgetrieben. Leber den Rippenbogen etwas überragend. Milz perkuttorisch etwas vergrößert, nicht sicher palpabel. Zähschleimiges Sputum ohne Tuberkelbazillen. Urin frei von Eiweiß und Zucker. Bakteriologische Blutuntersuchung ohne Ergebnis.

Blut: Hämoglobin 40 Proz., Rote 3,4 Mille, Weiße 5000. Polymorphkernige Leukocyten 75,5, Lymphocyten 10,5, große Mononucleäre 14 Proz. Geringe Anisocytose.

Verlauf: Rekurrierendes Fieber (Kurve 9). Starke Bronchitis, keine Tuberkelbaz., leichte psychische Verwirrtheit. Zunehmende Schwäche. Häufig dünnflüssige Entleerungen ohne besondere Beimengungen. Unter zunehmender Entkräftung plötzlich Exitus letalis unter heftiger Atemnot.

Sektionsergebnis: abgemagerte, auffallend blasse Leiche. Schwellung der Hals-, Clavicular- und Inguinaldrüsen bis Walnußgröße, Halsdrüsen auf dem Durchschnitt z. T. verkäst. Starke Schwellung der retroperitonealen Lymphdrüsen zu beiden Seiten der Aorta und am Psoasrand und in der Umgebung des Pankreas bis zu Kleinkartoffelgröße. Schwellung der rechten Seite durchweg größer als links. Milz erheblich vergrößert, derb, Durchschnitt blaßrot, linsengroße follikelähnliche weißliche Flecken, in der Kapsel einige strahlige Narben, Knochenmark in Wirbel und Sternum hochrot, mit zahlreichen bis erbsengroßen, weißgelben, z. T. etwas

gelatinös aussehenden Herden. Leber: Oberfläche zahlreiche bis bohnengroße, gelbweiße Knötchen von höckeriger, unebener Gestalt, ebenso im Lebergewebe auf dem Durchschnitt, übrige Gewebe cyanotisch.

Herz: Muskulatur schlaff, braunrot. Auf dem medialen Segel der Aortenklappe eine linsengroße Efflorescenz, Endocard und Aortenintima sonst o. B.

Lungen: Pleurablätter diffus verwachsen; in rechter Lungenspitze mehrere bis haselnußgroße, z. T. verkalkte, käsige Herde von derber, schwarz pigmentierter Bindegewebskapsel umgeben. In beiden Lungen diffus zerstreut kleine und bis kinderfaustgroße, derbe, luftleere, trockene, weißliche, z. T. auch schmutzig feuchte Herde. Bronchialschleimhaut stark gerötet und geschwollen. Bronchialdrüsen bis Kleinapfelgröße geschwollen, z. T. pulpös, z. T. schwarz induriert. Trachealschleimhaut gerötet, geschwollen. Ödem des Larynxeinganges. Gehirn o. B.

Nieren: Marksubstanz cyanotisch, einzelne punktförmige kleine Blutungen, Rinde blaß, leicht getrübt. Pankreas von Drüsentumoren umgeben, sonst o. B. Testikel klein, atrophisch. Darmfollikel nicht geschwollen. Nebennieren unverändert.

Mikroskopischer Befund.

Lymphknoten: Hals-, Bronchial-, Mesenterial-, retroperitoneale Knoten, alle gleichsinnig, doch in verschiedenem Grade verändert. 1. Drüsenstruktur mit Follikeln und Markssträngen noch erhalten, in Markssträngen einige große desquamierte Endothelien und polymorph- oder mehrkernige Riesenzellen, vereinzelte Mastzellen. In Kapsel und umgebendem Fettgewebe Lymphocyten und Mastzellen. 2. Drüsenstruktur nicht mehr erhalten, Lymphocytenreste. Kernreiches Bindegewebe, Bildung großer freier endothelartiger Zellen und typischer Riesenzellen, stellenweise Haufen von eosinophilen Leukocyten. Einige Plasmazellen. Vereinzelte große und kleine eosinrote hyaline Kugeln. 3. Ebenso wie 2. oder stellenweise dichteres und kernärmeres Bindegewebe mit oder ohne eingeschlossene Lymphocyten, große Zellen und Riesenzellen, teilweise starkes Ödem. In manchen Riesenzellen Kernteilungsfiguren. Eosinophile Leukocyten diffus oder mehr herdförmig, 2—3 Kernteile, teilweise auch einkernig. Hyaline Kugeln und Kügelchen intra- und extracellulär, stellenweise typische Charcot-Leydensche Kristalle.

Bronchialdrüse: Im Lungenhilus schiefrig induriert, gegen das Lungengewebe vordringend. Vereinzelte Lymphocytenhäufchen. Typische Hodgkinveränderungen mit sehr vielen Riesenzellen, z. T. mit Kernteilungsfiguren, kernreiches Bindegewebe, viel eosinophile Leukocyten. Deutliches Vordringen in den Lymphgefäßen gegen die Lunge hin. Eindringen in kleinere Venen. Kapsel stellenweise durchwuchert.

In allen Knoten neben diesen Veränderungen frische kleine oder größere nekrotische Herde, die deutlich das früher typisch veränderte Gewebe, Bindegewebe, große Zellen und Riesenzellen zerstörten. In der Umgebung Bildung nekrobiotischer (epitheloider) Zellen. Herde ähnlich tuberkulösen Verkäsungen, doch nirgends typische Langhanssche Riesenzellen.

Milz wie Drüsen verändert, im Abstrich vereinzelte neutrophile und eosinophile Myelocyten, selten ein Normoblast. In Follikeln und Pulpa

herdförmige Bindegewebswucherung mit viel oder nur wenig großen einkernigen freien Zellen und Riesenzellen, Kernteilungsfiguren, sowie kleine Lymphocyten. Zellarme Stellen: Bindegewebe mit vereinzelten Riesenzellen. Allenthalben ziemlich viel eosinophile Leukocyten. Gleicher Herd auch im Bindegewebe des Hilus zwischen den ein- und austretenden Gefäßen. Arterienwände unversehrt. Venenwände stellenweise stark gelockert, ödematös, zwischen den Fasern Lymphocyten und große Zellen, an anderen Stellen typisches Hodgkingewebe durch die Wand und in das Lumen weit hineingewuchert. An anderen Stellen kleine wandständige typische Intimaherde (Fig. 21, Tafel V). Diffus in der Milz auch zahlreiche frische nekrotische Herde mit polymorphkernigen Leukocyten in vorher verändertem und unverändertem Gewebe.

Knochenmark von Rippe und Sternum: Im Abstrich neutrophile Myelocyten, wenig Leukocyten, viel eosinophile Myelocyten. Normoblasten. Einige Mastzellen, zahlreiche Myeoblasten und lymphocytenähnliche Zellen und Riesenzellen.

Leber: auch hier zwei Prozesse nebeneinander: typische Hodgkinherde und sekundäre frische Nekrosen in unverändertem und verändertem Gewebe. Sitz der Hodgkinherde hauptsächlich periportal und subkapsulär, z. T. aber auch um Zentralvenen und mitten in den Läppchen, oft Konfluenz mehrerer Herde, periphere Ausbreitung unter Zerstörung der Leberzellen. Herde typisch: Bindegewebswucherung, Lymphocyten, große Zellen, Riesenzellen z. T. mit Kernteilungsfiguren, mehr oder weniger eosinophile Leukocyten. Venenwände teilweise aufgelockert, durchwachsen, Ausbreitung im Lumen, selten Einbruch in einen Gallengang. Nekrosen wie in Milz und Drüsen.

Nieren: Einzelne Glomeruli Kapselverdickung, Zylinder, vereinzelte Sammelröhren hyalin degeneriert. Im Bindegewebe des Nierenbeckens Züge von Lymphocyten, sonst keine pathologischen Zellherde. In Marksubstanz kleine Verödungsbezirke von Kanälchen mit Obliteration der Kapillaren. Körnige Degeneration der Erythrocyten und Bindegewebsentwicklung.

Lunge. Markige Stelle in Hilusgegend. Ein Teil der Schnittes gut erhaltenes Lungengewebe, aber mit starker Desquamation der Alveolarepithelien. Größter Teil Umwandlung in Hodgkingewebe: Bindegewebswucherung mit Ansammlung von Lymphocyten, z. T. auch eosinophilen Leukocyten, Bildung großer Zellen und Riesenzellen, oft mit Kernteilungsfiguren. Verhalten des Lungengewebes verschieden. Einmal Wucherung in den Interalveolarsepten, Epitheldesquamation, Kompression der Alveolen, selten Epithel erhalten und kubisch. Verödung der Kapillaren. Ein anderer Teil starke fibrinöse Gerinnungsniederschläge, Epithelverlust, Einwachsen von Bindegewebe mit Bildung der typischen krankhaften Zellen. Schließlich gleichmäßiges Gewebe wie in Drüsen. Elastische Fasern leisten lange Widerstand, zerreißen aber und gehen schließlich zugrunde. Einzelne Alveolen lufthaltig, stark erweitert. Bronchien z. T. unverändert, z. T. Wand durchwachsen von mächtigem Granulationsgewebe, Knorpel erhalten, z. T. beginnende Verkalkung. Wucherung oft bis an das intakte Epithel, stellenweise aber Einwucherung ins Lumen. Manche Bronchien anscheinend hinter Granulationsstenose mächtig erweitert, mit Schleim und Zylinderzellen teilweise gefüllt. Gefäße: an manchen Orten Auflockerung, Durch-

wucherung der Wand bis an elastische Grenzlamelle unter Verengerung des Lumens bis auf einen schmalen Spalt, z. T. auch Intimawucherung. Wucherung stets von Lymphocyten begleitet unter Bildung der typischen Zellen. Elastische Fasern der Adventitia stellenweise stark reduziert oder gut erhalten, dann in Media Granulationsgewebe, Intimawucherung, z. T. ohne Verlust der elastischen Grenzlamelle, stellenweise aber auch mit Degeneration derselben. Desquamierte Alveolarepithelien z. T. mächtig vergrößert mit mehreren bis über 10 Kernen, Lymphocyten oder andere Epithelien phagocytierend. Vereinzelt kleine frische nekrotische Herde wie in den anderen Organen.

Im Fall XI markierte sich die beginnende Erkrankung durch allgemeine Mattigkeit und Nervosität und ein heftig juckendes pruriginöses Exanthem der Haut. Bald kam unregelmäßig rekurrierendes Fieber hinzu, die Leber schwoll an, anämische Symptome traten auf. Die äußeren Lymphdrüsen blieben unverändert, aber auf der 2. und 3. Rippe und im 4. linken Intercostalraum bildeten sich tumorartige Verhärtungen. Unter zunehmender Kachexie trat schließlich eine hämorrhagisch-eitrige Cystitis und Pyelonephritis mit leichter Leukocytose hinzu, welche das tödliche Ende bedingte. Die Sektion ergab wieder eine typische retroperitoneale Lymphogranulomatosis, auch im Mediastinum und von da aus Knotenbildung zwischen und auf den Rippen, die auch die Intercostalmuskulatur durchsetzte. Die Lymphomknoten hatten die Vena cava inferior stark komprimiert und zu Thrombosenbildung Veranlassung gegeben. Auffallend ist die positive Wassermannsche Reaktion ohne Zeichen syphilitischer Veränderungen, doch bestand beim Ehemann eine 20 Jahre zurückliegende luetische Infektion.

Im folgenden Fall XII begann die Erkrankung scheinbar erst 13 Wochen vor dem tödlichen Ende mit allgemeiner Mattigkeit, Kopfschmerzen, Gewichtsabnahme, Nachtschweißen, in den letzten Wochen trat Fieber hinzu und es hatte sich eine erhebliche Anämie ausgebildet. Die Milz war deutlich vergrößert. Die peripheren Lymphknoten waren bis auf unerhebliche Vergrößerung der Inguinaldrüsen und der Cubitaldrüsen nicht vergrößert. Doch fühlte man oberhalb des Poupartschen Bandes links einen verschieblichen aus der Tiefe kommenden, fast gänseeigroßen Tumor. Es bestand ausgesprochene Leukopenie mit auffälliger Vermehrung der großen mononukleären Leukocyten (35,75 Proz.) und Auftreten neutrophiler Myelocyten (2,25 Proz.), deutliche Diazoreaktion. Pirquet und Wassermann waren negativ. Unter den Zeichen einer fibrinös-eitrigen Pleuritis trat der Tod ein. Die Sektion ergab die typischen Veränderungen längs der ganzen Wirbelsäule und den

großen abdominalen Gefäßen, einen großen Tumor in der Regio iliaca, metastatische Veränderungen in Milz, Leber, Dura mater des Gehirns und Pia mater und darunterliegender Gehirnsubstanz. Sehr auffällig war die grüne chloromatöse Verfärbung aller granulomatösen Bildungen.

Sowohl in diesem wie im folgenden Fall XIII begann die Erkrankung scheinbar unvermittelt mit dem kachektischen Stadium. Die ersten Symptome dieses Falles waren zunehmende Blässe, Schwäche und rasch sich steigernde Schwerhörigkeit. Dazu gesellte sich etwas Husten und Nachtschweiße. Im 3. Monat der Erscheinungen kam Fieber und Schwellung der Hals- und Achseldrüsen hinzu. Schließlich fanden sich am Nacken links, in rechter Clavicular-grube, beiden Axillen deutliche Drüsenschwellungen, die Leber war geschwollen, es bestand leichter Accites. Die Anämie nahm schließlich höchste Grade an, die Leukocytenzahl war stark vermindert, im Urin fand sich deutliche Diazoreaktion. Der Tod erfolgte im Collaps mit gastrointestinalen Störungen. Anatomisch wieder das charakteristische Bild der retroperitonealen Lymphome und metastatische Erkrankung von Milz, Leber, Knochenmark.

Auch im letzten Falle XIV traten erst im Verlauf der Erkrankung Schwellungen der Hals-, Supraclaviculardrüsen, gegen Ende auch der Inguinaldrüsen auf, nachdem schon vor über einem Jahre plötzlich Ödeme der Beine und im Anschluß daran ein typisch rekurrierendes Fieber, eine Zeitlang blutigrot verfärbter Urin und heftige Durchfälle eingetreten waren. Leber- und Milztumor kamen hinzu, allgemeine Kachexie und Anämie mit Leukopenie, dazu eine starke Bronchitis mit heftiger Atemnot. Bei der Sektion fand sich mächtige Schwellung der retroperitonealen Lymphdrüsen, die die großen Gefäße umschnürten und sich am Psoasrand und in der Pankreasgegend besonders stark ausgedehnt hatten. Milz, Leber und besonders die Bronchialdrüsen und die Lungen waren dicht durchsetzt von kleinen und bis kindsfaustgroßen Tumoren. Daneben bestanden die Zeichen tuberkulöser Lungenspitzenerkrankung und allgemein verbreitete miliare nekrotische Herde. Nach diesem Befund ist wohl anzunehmen, daß das Ödem der Beine im Beginne der Erkrankung durch den Druck vorübergehend stärker geschwollener Lymphome auf die Vena cava zustande kam. Vielleicht stand auch der blutige Urin mit venösen Druckerscheinungen in Zusammenhang.

Ähnlich wie die genannten Fälle verhielten sich auch diejenigen von Pel, Bohn, Brauneck und Gütig u. a. In einem der

Pelschen Fälle trat im Verlaufe der Erkrankung zu Anämie, Kachexie, rekurrierendem Fieber, Leber- und Milzschwellung eine Vergrößerung der linksseitigen Supraclaviculardrüsen hinzu. Bohns Fall begann anscheinend mit Fieber, allgemeiner Schwäche, Appetitlosigkeit, Schmerzen im Epigastrium, in der zweiten Woche trat spontane Diarrhöe und Milzschwellung auf, in der dritten Angina mit hohem Fieber, Lymphdrüsenschwellungen am Unterkiefer und hinter den Ohren, in der vierten Woche Schwellung der Axillar- und Inguinaldrüsen und der Leber, Meteorismus, Diarrhöen, Schweiße, die fünfte bis neunte Woche erholte sich Patient wieder; dann trat ein kurzer Rückfall ein. Nach 5 Monaten Recidiv mit Purpura, Coryza, Stomatitis. Dann gingen die Drüsen wieder zurück, nur die Leber schwoll weiter an. Es kam zu Ascites. Der Tod erfolgte an eitrig-hämorrhagischer Pleuritis. Die retroperitonealen Drüsen waren sehr stark geschwollen, die Leber von zahlreichen Lymphomherden durchsetzt, ebenso die Serosa der Leber und des Darms.

Braunecks Fall begann ähnlich wie Fall XIII mit Schwerhörigkeit, hohem Fieber und allgemeiner Schwäche, Schmerzen in der Magengegend, dazu kam bald Schwellung der Halsdrüsen. Nach einem Jahre trat akute Verschlimmerung auf, die Halslymphome nahmen zu, Milztumor wurde deutlich, es stellte sich starker Ikterus ein. Der Tod erfolgte unter zunehmender Anämie und Kachexie an pachymeningitischer Blutung. Das Fieber war kontinuierlich. Die Sektion ergab starke Schwellung der retroperitonealen Drüsen mit Kompression des Choledochus, Schwellung der tiefen Hals-, der Supraclaviculardrüsen, inneren und äußeren Leistendrüsen, Leber- und Milzlymphome. In Gütigs Fall begann die Erkrankung mit einer Schwellung der Halsdrüsen, allgemeiner Schwäche und Blässe. Sie ging aber wieder zurück. Unterdessen schwollen Milz und Leber mächtig an, Diarrhöen und rekurrierendes Fieber traten auf. Es entwickelte sich eine schwere Anämie, die Leukocyten sanken bis 700, stiegen ante exitum bis 2000. Auffällig war das schließlich völlige Verschwinden der granulierten Zellen, sowie das starke Sinken der großen Mononucleären bis auf 1 Proz., während die Lymphocyten prozentual schließlich 99 Proz. betrugen. Sitz der eigentlichen Erkrankung waren auch hier die retroperitonealen Drüsen mit Metastasen in Milz, Leber und Knochenmark. Der Fall weist darauf hin, daß nach einer primären Infektion der Halsdrüsen die tiefen Drüsen längs der Wirbelsäule zunächst erkranken können, während die peripheren Gebiete verschont bleiben.

Durch das Übergreifen der Erkrankung vom Gebiet der tiefen Drüsen auf das der peripheren nähern sich diese Fälle der generalisierten Form der Erkrankung.

G. Der splenomegalische Typus.

Milztumoren sind bei der Hodgkinschen Krankheit außerordentlich häufige Vorkommnise. Meist in mäßigen Grenzen, können sie auch bei typischen generalisierten Formen recht beträchtliche Größe erreichen. Ebenso sehen wir sie aber auch bei anderen, z. B. der larvierten Form, nicht selten auftreten. In der Mehrzahl der Fälle kommt der Milztumor im späteren Verlauf der Erkrankung zur Erscheinung, nur bei rasch generalisierenden Formen tritt er relativ früh zur Drüsenschwellung hinzu. Manchmal verlaufen die Erkrankungen auch so, daß zunächst nur in mäßigem Grade periphere Lymphdrüsengruppen erkranken, dann nach einer gewissen Zeit ein Milztumor auftritt. Es sind das meist diejenigen Fälle, in denen die Erkrankung im lymphatischen System längs der Wirbelsäule, also wesentlich in den inneren Lymphdrüsen, sich ausbreitet. Da diese Form sich aber nicht selten völlig unsichtbar entwickelt ohne Beteiligung peripherer Drüsen, kann es hier scheinbar primär zur Ausbildung eines Milztumors kommen, wenn nämlich die Erkrankung von den innern Drüsen auf dieses Organ übergegriffen hat. Dazu kommt, daß es zweifellos Fälle gibt, in denen sich die Erkrankung besonders stark in der Milz weiter entwickelt, während die übrigen befallenen Drüsen nur geringe Fortschritte der Erkrankung erkennen lassen.

In diesen Fällen ist klinisch das Krankheitsbild durch den Milztumor beherrscht und man kann wohl von einem splenischen Typus der Erkrankung sprechen. Das Übergreifen der Erkrankung auf die Milz kann aber sowohl bei relativ geringfügiger als auch bei weit fortgeschrittener Erkrankung von Lymphdrüsengruppen, besonders innerer Lymphdrüsen, erfolgen. So bildet sich nicht selten ein Mißverhältnis zwischen primär erkrankten Lymphdrüsen und sekundärer Milzerkrankung heraus. Die mächtig vergrößerte Milz imponiert alsbald als die primäre, die Lymphdrüsentumoren als die sekundäre Erscheinung. Es wiederholt sich hier eine Erscheinung, wie wir sie sich an vielen sekundär ergriffenen Lymphdrüsengruppen wiederholen sehen, indem besonders günstige lokale Verhältnisse die Erkrankung hier in- und extensiv abnorm

in die Erscheinung treten lassen. In den meisten Fällen handelt es sich bei diesem Verlaufstypus also nur um eine sekundäre, besonders stark sich klinisch markierende Splenomegalie.

Indessen wird man doch die Frage aufwerfen können, ob nicht der Milztumor in vereinzelten Fällen die primäre Lokalisation der Erkrankung darstellt. Die gleichen Überlegungen, wie bei der Frage des primären Mediastinaltumors, kommen auch hier in Betracht. Theoretisch steht auch hier nichts im Wege, daß der Krankheitserreger unter Übergehung des lymphatischen Gefäßsystems auf dem Blutwege bis in die Milz gelangt und sich hier im lymphatischen Gewebe ansiedelt. Auf dem Wege der Lymphbahnen längs der Hilusgefäße könnte wohl sekundär eine Infektion der benachbarten Lymphdrüsen zustande kommen oder durch eine Lebererkrankung auf das Lymphgefäßsystem übertragen werden, vielleicht auch auf hämotogenem Wege in die Lymphknoten gelangen. Es ist auch noch an die Möglichkeit zu denken, daß der Krankheitserreger zwar in die Lymphwege und in den Lymphknoten zur Ansiedlung gelangt, ohne zunächst aber eine Erkrankung derselben hervorzurufen. Von hier aus kann er sodann durch die Lymphbahnen ins Blut und die Milz gelangen. Sind dort durch besondere Umstände, eventuell vorausgegangene Infektionskrankheiten, die Bedingungen für die Entfaltung seiner Lebenstätigkeit besonders günstige, so kann daselbst primär die Krankheit zum Ausbruch kommen. Sinkt alsbald die Widerstandskraft des Organismus, so kann nun auch in den infizierten, aber bislang nicht erkrankten Lymphknoten die Erkrankung in die Erscheinung treten. Wie dem auch sei, meist dürfte die Splenomegalie bei Hodgkinscher Krankheit sekundären Ursprungs sein, die Möglichkeit einer primären Erkrankung der Milz ist aber zuzugeben.

Der Milztumor kann außerordentliche Grade annehmen, so daß er leukämischen Tumoren wenig an Größe nachsteht. Er ist meist derb, seine Oberfläche glatt. Häufig lassen sich aber auch grobe, höckerige Prominenzen bei der Betastung nachweisen. Stets wird man versuchen, retroperitoneale oder periphere Lymphknoten zu entdecken. Leberschwellungen sind häufig, sie können aber trotz Erkrankung der Leber gering oder nicht nachweisbar sein. Die übrigen klinischen Symptome sind wie bei den übrigen Verlaufsformen recht verschieden. Bald besteht hohes remittierendes, bald mäßiges Fieber, bald von rekurrierendem Typus, in manchen Fällen kann es lange fehlen. Kachexie und Anämie pflegt sich bald einzustellen. Die Leukocytenzahlen sind teils leukocytotisch

vermehrt, teils normal oder leukopenisch vermindert. Hauterscheinungen, Darmsymptome können der Erkrankung vorausgehen oder sie begleiten. Recht häufig ähnelt das klinische Bild auffallend der larvierten resp. typhösen Form der Erkrankung.

Als Beispiel für die klinische Form der Erkrankung möchte ich folgenden Fall, allerdings mit gewissem Vorbehalt, anführen, da er nur klinisch beobachtet werden konnte.

Fall XV. Die Erkrankung begann bei dem 21jährigen Patienten vor einem halben Jahr, nachdem er bis dahin völlig gesund gewesen war, mit Schmerzen in der linken Bauchseite und Durchfällen. Nach 14 Tagen fühlte er sich wieder wohl. Erst nach fünf Monaten trat allgemeine Mattigkeit ein, die Schmerzen im Leib, besonders der linken Bauchseite, traten wieder auf und verließen ihn seitdem nicht wieder, ohne daß aber Durchfälle wieder aufgetreten wären.

Die Untersuchung ergab bei dem kräftig gebauten Manne deutliche Zeichen beginnender Kachexie mit erheblicher Abmagerung. Haut und Schleimhäute waren blaß. Ödeme oder Exantheme bestanden nicht. Lymphdrüsenschwellungen waren nirgends nachweisbar. Neurologisch keine Besonderheiten. Die Zunge war leicht belegt, die Tonsillen waren nicht vergrößert. Lungen- und Herzbefund waren normal. Die Pulsfrequenz war leicht erhöht. Der Leib war aufgetrieben durch die mächtig vergrößerte Milz. Diese füllte die ganze linke Bauchseite aus und reichte unterhalb des Nabels noch weit in das rechte Hypogastrium hinein. Sie war etwas druckempfindlich, derb und hatte eine unebene grobhöckerige Oberfläche. Die Leber war nicht palpabel. Blutbefund: Hämaglobin 35 Proz., Erythrocyten 4 Mill., Leukocyten 3500, polym. Leuk. 42,0 Proz., Lymph. 50,7 Proz., große Mononucl. 4,0 Proz., eosinophile Leuk. 2,0 Proz., Mastzellen 1,3 Proz., keine kernhaltigen Roten. Starke Verminderung des Färbeindex. Anisocytose und Polychromatophilie. Während des achttägigen Krankenhausaufenthaltes verschlechterte sich der Zustand zusehends, das Körpergewicht nahm weiter ab, die Milz dagegen an Größe zu, es trat mehrmals Nasenbluten auf. Leukocyten 3400. Die Temperatur war hochnormal.

Der Beginn mit gastrischen Erscheinungen, das Latenzstadium sowie das plötzlich einsetzende kachektische Stadium, der rasch wachsende höckerige Milztumor, die Anämie und Leukopenie weisen auf außerordentlich ähnlichen Verlauf wie bei den retroperitonealen Lymphdrüsenerkrankungen hin. Bantische Krankheit, familiäre chronische Splenomegalie war auszuschließen, andere Erkrankungsformen kamen bei dem Patienten, der die Heimat nie verlassen hatte, kaum in Betracht.

Über einen diesem in der Hauptsache sehr ähnlichen Fall berichtet Kümmel. Es handelte sich um eine 58jährige Frau mit mächtigem Milztumor ohne nachweisbare Drüsenschwellungen, Hämoglobin 35—45 Proz. Dabei bestand typisches rekurrierendes

Fieber bis 40°. Es wurde die Splenektomie gemacht und eine Milz von einer Größe von 21:14:7 cm mit höckeriger Oberfläche, durchsetzt von hirsekorn- bis erbsengroßen Knötchen, exstipiert. Der Zustand besserte sich 6 Wochen lang, nahm aber dann eine rapide Verschlimmerung an, 2 Wochen später erfolgte der Tod. Die supraclavicularen und inguinalen Drüsen waren geschwollen und bei der Sektion zeigte sich das Bild der retroperitonealen malignen Lymphome. In den Lymphomen wurden Nekrosen mit Streptokokken und Tuberkelbazillen nachgewiesen.

Im Falle von Douglas Symmers fand sich bei einem 18jährigen Mädchen ein Milztumor von 25:18:8 cm. Die Roten betrugen 4,684 Mill., der Färbeindex 0,74, die Leukocytenzahlen 7000, periphere Lymphdrüsenschwellungen fehlten. S. hält seinen Fall, der histologisch die typischen Veränderungen des malignen Granuloms aufwies, für eine primäre Milzerkrankung.

Klinisch ist auch der Fall Salomons hierher zu rechnen, obgleich die histologische Beschreibung der Tumoren, d. h. ihre Zusammensetzung aus einkernigen ungranulierten leukocytoiden Zellen, auch eine andere Deutung zuließe. Bei einem 37jährigen Manne entwickelte sich innerhalb 3 Monaten ein enormer Milztumor und Anämie, sowie leichte Leberschwellung, dazu ein faustgroßer linksseitiger Hodentumor. Dieser wurde exstipiert, die Diagnose auf Lymphosarkom gestellt. Die Leukocyten betrugen 3000, später 7000: Pol. Leuk. 43, Lymph. 18, große Lymph. 30, Myelocyten 3, gr. Mononucl. und Übergangsf. 6 Proz. Nach dem kurz darauf erfolgten Tode ergab die Sektion faustgroße Lymphdrüsenpakete um die Aorta und im Omentum minus, zahlreiche anämische Infarkte der Milz, in der Leber massenhaft kleinste Lymphome, im Knochenmark diffuse Hyperplasie. Differentialdiagnostisch kommt hier allerdings eine akute Leukämie, vielleicht auch eine Kombination von Granulom und Leukämie in Betracht.

Der Fall von Warrington betrifft einen 36jährigen Mann. Es bestand ein großer Milztumor bei geringer Drüsenschwellung mit Fieber, Diarrhöen, die Leukocyten waren nicht vermehrt.

Bunting beschrieb einen nach dem histologischen Befund zweifellos hierher zu rechnenden Fall bei einem 49jährigen Mann als primäres Milzsarkom mit Metastasen. Es bestand ein beträchtlicher Milz- und Lebertumor, letzterer mit bis zu 10 cm im Durchmesser haltenden und kleinen, opaken, gelben Knoten. Die mesenterialen und gastrohepatischen Drüsen waren vergrößert, ferner

fanden sich subkutane Knötchen vor. B. weist auf ähnliche Fälle von Friedreich (multiple knotige Tumoren in Milz und Leber bei einem 65jährigen Mann), von Weichselbaum (als primäres Endothelsarkom der Milz gedeutet), von Wagner, Grohé, Weber und Schönstadt hin. In Wagners Fall wurde bei einer 27jährigen Frau ein Milztumor von 1285 g entfernt. Später entwickelten sich taubeneigroße Knoten der retroperitonealen Lymphdrüsen. Grohés Fall betraf einen 20jährigen Mann. Der Milztumor hatte folgende Maße: 28 : 13; 18,5 cm, war verwachsen, enthielt graugelbe z. B. Tumoren mit nekrotischen Herden. In Leber, Mesenterium, Darmserosa, Peritoneum, Pleuren fanden sich anscheinend metastatische Knötchen. Webers Fall (45 jährige Frau) war kompliziert durch Tumoren in Mesenterium, Netz, Schwellung der retroperitonealen Lymphdrüsen.

Der folgende Falle Nowaks zeigt, wie bei typischem Beginn in den peripheren Lymphdrüsen schließlich die Milzerkrankung ganz in den Vordergrund der Veränderungen treten kann, der lymphadenitische sich gewissermaßen in einen splenischen Typus verwandelt. Die Erkrankung begann bei dem 35jährigen Mann mit Schwellung der Inguinaldrüsen, griff alsbald auch auf alle anderen peripheren Drüsen über, nach ca. 2 Monaten trat Husten, Auswurf, heftiges Hautjucken, Nasenbluten, Hämorrhagien an den Beinen auf. Dazu kam bald Leber- und Milzschwellung. Zwei kurze Fieberattacken traten auf. Auf Arsen besserte sich der Zustand etwas. Nach 2 Monaten verschlechterte sich das Krankheitsbild wieder. Rekurrierendes Fieber, rascher Verfall, Jucken, Schweiße, Nasenbluten, Ascites stellten sich ein, die Milz füllte bald die ganze linke Bauchseite aus. Im Blut bestand leichte Anämie und Leukopenie mit 16—24 Proz. Eosinophilen. Die Sektion nach dem bald erfolgten Tode ergab Schwellung nahezu sämtlicher Lymphknoten, einen Milztumor von 2800 g Gewicht und einer Größe von 38 : 15 : 9 cm, diffus durchsetzt von linsengroßen blassen Herden, Drüsenpakete am Milzhilus und längs der Milzarterie, einen Lebertumor von 2700 g mit zahlreichen hellen Herden. Im Coecum einige tuberkulöse Geschwüre und schiefrige Verfärbung und Schwellung, teilweise Verkalkung der Mesenterialdrüsen. Die Tumoren boten histologisch keine tuberkulösen Veränderungen.

Schließlich sei noch einer Beobachtung von Splenomegalie bei einem 59jährigen Manne von Rehn Erwähnung getan, die von ihm als atypische Leukämie mit ausschließlicher Beteiligung des

extramedullären hämatopoëtischen Systems gedeutet wurde, nach der mächtigen Schwellung der axillaren, mesenterialen. und retroperitonealen Lymphknoten, den periportalen Leberherden und den Nierenveränderungen, besonders aber dem histologischen Befunde, keinen Zweifel an der granulomatösen Natur der Erkrankung lassen. Daher kann auch das Fehlen einer leukämischen Knochenmarksveränderung nicht Wunder nehmen.

Verfasser lehnt die Diagnose einer Kundrat-Paltaufschen Lymphosarkomatose ab, der Befund soll nur grob daran erinnern, in allem anderen Charakteristischsten aber davon abweichen, eher soll eine Analogie zu Sternbergs Leukosarkomatose bestehen. In allen veränderten Gebieten fanden sich Lymphocyten in Inseln oder vereinzelt, mittelgroße Zellen und reichlich Riesenzellen, polymorphkernige Leukocyten und vereinzelt Plasmazellen, keine echten Myelocyten, keine kernhaltigen Erythrocyten. Stellenweise leukocytenähnliche Zellen mit acidophilem Protoplasma. Viele Kernteilungsfiguren, Riesenzellen z. T. wie Knochenmarkriesenzellen aussehend, Kerne plump gelappt, hantelförmig, kompliziert verästelt, Knäuelkerne, z. T. multipolare Kernteilungsfiguren, Massen ohne deutlichen Kern mit tief fuchsinrot gefärbten Klumpen und Körnchen, sichelförmige Schollen innerhalb Kernmembranen. Weil die Riesenzellen „allerdings nur in gewisser Zahl" granulafreien Randsaum und schmutzigrote Granulationen aufwiesen, sollen die Riesenzellen echte Markriesenzellen, die großen Zellen offenbar Myeloblasten sein. Mir scheint, daß es sich hier nicht um eine „verzerrte Wiedergeburt der hämopoëtischen Funktion der Organe", die früher hämopoëtisch tätig waren, handelt, vielmehr um einen recht typischen Fall eines malignen Granuloms, der offenbar von den retroperitonealen Lymphknoten seinen Ausgang nahm. Die großen Zellen und Riesenzellen sind typische Granulomzellen. Ungewöhnlich ist nur das Fehlen erheblicher Bindegewebswucherung, indessen kommt dies nicht selten vor. Einzig in der Milz könnte ein Teil der Zellen vielleicht myeloblastischer Natur gewesen sein.

Nach den genannten Fällen gibt es demnach sowohl primäre als besonders nicht selten sekundäre granulomatöse Milzerkrankungen, welche zu mächtigen Milztumoren führen und dadurch nicht selten den Eindruck einer selbständigen tumorartigen Milzerkrankung hervorrufen können.

H. Die ostitisch-periostitische Verlaufsform.

Manche Fälle sind durch besonders starke Beteiligung des Knochenmarks und des Periosts ausgezeichnet. Diese Fälle haben vielfach Beziehungen zu Erkrankungen, die als multiple Myelome und damit als Krankheit sui generis und zwar tumuröser Natur bezeichnet werden. Eine Entscheidung darüber, ob es sich um be-

sondere Krankheitstypen oder nur besondere Verlaufsformen des malignen Granuloms handelt, ist oft schwer zu treffen. Indessen ist die Ähnlichkeit auch mancher bislang als multiple Myelome bezeichneter Fälle mit granulomatöser Erkrankung eine so große in klinischer wie anatomischer Hinsicht, daß sie wohl besser zum malignen Granulom gerechnet werden.

Diese Form zeichnet sich dadurch aus, daß Auftreibungen der Knochen, besonders der Rippen, durch periostale Verdickungen, schmerzhafte Empfindungen in den Knochen oder durch den Druck auf austretende oder durchtretende Nervenstämme sich geltend machen. Bisweilen ist auch eine abnorme Brüchigkeit gewisser Knochen zu bemerken. Selten verläuft sie schmerzlos.

Knochenmarksaffektionen sind ja bei der Hodgkinschen Erkrankung relativ häufige Vorkommnisse. Im allgemeinen verraten sie sich aber klinisch nicht, geben auch im Blutbild nicht zu typischen Veränderungen Anlaß. Sie begleiten regelmäßig typische Veränderungen der Lymphdrüsen, meist auch von Milz und Leber. Über die Zeit, in welcher die Knochenveränderungen aufgetreten sind, läßt sich meist kein sicherer Anhalt gewinnen. Manche Fälle, z. B. von Hammer, Nothnagel u. a., sprechen nun dafür, daß relativ frühzeitig das Knochensystem erkranken kann und vielleicht erst später der lymphatische Apparat. Indessen liegt es hier ähnlich wie bei der anscheinend primären Milzerkrankung. Die Krankheitserreger können wohl längere Zeit latent in gewissen Lymphdrüsen vorhanden sein und erst spät zu typischen Veränderungen führen oder die Erkrankung bleibt längere Zeit auf eine der Untersuchung nicht zugängliche Lymphdrüsengruppe beschränkt. Liegen die Bedingungen für die Ansiedelung und Ausbreitung der Erkrankung im Knochenmark besonders günstig, so kann man sich wohl vorstellen, daß hier die Erkrankung zunächst Boden und Ausdehnung gewinnt, während sie im lymphatischen System noch latent bleibt und erst später zu charakteristischen Veränderungen führt. So kann es wohl zu einer scheinbar primären Markerkrankung kommen. Da hierbei klinisch wie histologisch die Beteiligung des Knochensystems die hervorragendste Stelle einnehmen kann, ist man berechtigt, auch von einer ostitisch-periostitischen Verlaufsform zu sprechen. Da indessen das Mark normalerweise kein lymphatisches Gewebe enthält, die Erkrankung aber für dieses Gewebe geradezu spezifisch ist, wird man von vornherein annehmen können, daß es sich um einen sekundär-granulomatösen Prozeß handelt und daher nur solche Formen

von Knochenmark- und Periosterkrankungen hierher rechnen dürfen, bei welchen auch sonst lokale oder diffuse Erkrankungen des lymphatischen Gewebes bestehen. Ob auch rein auf das Knochensystem lokalisierte Erkrankungsformen vorkommen, ist zurzeit, ohne genauere Kenntnis des Erregers der Erkrankung, nicht mit Sicherheit zu entscheiden.

Histologisch kommen hier wie in dem lymphatischen System großzellige Formen mit oder ohne Riesenzellen, besonders auch mit bindegewebiger Induration, aber besonders auch lymphatische Granulome, eventuell mit Plasmazellen in Betracht. Ansammlungen eosinophiler Zellen scheinen wenigstens im Knochenmark viel seltener zu sein als in den Lymphdrüsen. Die größte Schwierigkeit makro- und mikroskopisch bietet hier die Unterscheidung gegen das Myelom, in vielen Fällen dürfte nach dem heutigen Stand unserer Kenntnisse eine sichere Unterscheidung überhaupt nicht möglich sein. Darauf wird noch bei Besprechung der Differentialdiagnose kurz einzugehen sein.

Nach dem klinischen Verlauf, besonders der Beteiligung des lymphatischen Systems, zu schließen, glaube ich folgende Fälle hierher rechnen zu sollen.

Hammer hat als primäre sarkomatöse Ostitis einen Fall bei einem 41jährigen Mann beschrieben, der im Anschluß an chronischen Gelenkrheumatismus plötzlich an Kopfschmerzen, Brustschmerzen und Atemnot, trockener Perikarditis, darauf an linksseitiger exsudativer Pleuritis erkrankte. Dazu traten Schmerzen in den Knien, schließlich nahezu in allen Knochen, besonders auch in der Wirbelsäule vom 3. Brustwirbel nach abwärts mit Ödem der bedeckenden Hautteile. Es bestanden Druckpunkte an Tuber ischii, Capitulum fibulae, Malleolus externus. Die Sehnenreflexe waren gesteigert. Die Schmerzen waren zuckend, stechend, strahlten auch nach den Beinen aus; es bestand Ischiasphänomen. Gleichzeitig bestand ein typisch rekurrierendes Fieber von 1—7 Tagen Dauer. Milz und Leber waren leicht vergrößert. Nach einem halben Jahr traten nicht schmerzhafte Drüsenschwellungen in Axillen, Nacken, Supraclavicular-, Cubital- und Inguinalgegend auf. Im Blut bestand etwas Poikilocytose, gegen Ende mässige Leukocytose. Auf der Höhe der Erkrankung stellte sich eine rechtsseitige Abducenslähmung ein, die bald wieder verschwand. Nach im ganzen 33 Fieberattacken trat der Tod ein. Tuberkulinreaktion war negativ.

Bei der Sektion fand sich neben der Schwellung äußerer Drüsen eine mäßige Vergrößerung der retroperitonealen Lymphdrüsen, ferner eine Sklerose der Schädelknochen; in der Dura mater, an Convexität und Basis des Schädels bis talergroße, markig rötliche Geschwülste, die den Knochen usuriert hatten, ebenso in der Dura spinalis, besonders in Brust

und Lendenwirbelgegend; hier auch ein kleiner Tumor in der Arachnoidea. Die Wirbelkörper waren elfenbeinartig beschaffen. In der rechten Pleura costalis fanden sich stecknadel- bis erbsengroße Knötchen, die übrigen Organe waren unverändert.

Histologisch bestand das Wirbelmark aus feinen glattrandigen Knochenbälkchen, dazwischen in feinfibrillärem Bindegewebe Lymphocyten, keine Riesenzellen, keine Fettzellen, im Rippenmark vereinzelt spindelige Faserzüge, reichlichere und breitere Züge im Schädelknochen, wenig Gefäße. Dura- und Pleuratumoren enthielten in fibrillärem Zwischengewebe etwas größere, z. T. epithelähnliche Rundzellen.

Besonders bemerkenswert ist der Fall Nothnagels bei einem 24jährigen Manne, der als Lymphadenia ossium beschrieben ist. Die Erkrankung dauerte $1^1/_2$ Jahr. Sie begann mit heftigen stechenden und zuckenden Schmerzen in der Sternalgegend, die alle 14 Tage gegen Abend wiederkehrten, 5—6 Stunden dauerten und von heftigen Schweißausbrüchen begleitet waren. Nach einigen Monaten kamen die Anfälle häufiger, jeden zweiten Abend. Patient wurde blaß und magerte ab. Die Schmerzen traten nun auch in Rumpf, Sitzknochen, unteren und oberen Extremitäten auf. Gleichzeitig entwickelten sich am Sternum eine mächtige knöcherne Auftreibung und eine derbe Infiltration der Intercostalräume, eine Anschwellung der Gelenkenden der Mittelhandknochen, Auftreibung der Epiphysen von Radius und Ulna, ferner der Tibia und Fibula, dazu Ödem der Füße, Erguß in Knie- und Fußgelenke. Ferner bestand rechtsseitiger pleuritischer Erguß und Milztumor. Es trat intermittierendes Fieber auf. Die Schmerzparoxysmen wiederholten sich weiter, häufig mit Dyspnoe, asthmatischen Zuständen verbunden. Es bestand hochgradige Anämie (Hämoglobin 30 Proz., Rote 1,824 Mill.) vom sekundären Typus mit leichter neutrophiler Leukocytose und Kachexie. Unter zunehmenden Ödemen der Beine, der Hände und des Gesichts, großem Pleuraexsudat erfolgte schließlich der Tod.

Bei der Sektion fand sich als hauptsächlichster Befund über dem Manubrium sterni eine halbfaustgroße, flachrunde Geschwulst, grauweiß, mit einer 1 cm hohen Osteophytenschicht, die flach in die Brustwand, Unterhaut- und Muskelgewebe überging, die hintere Fläche war von ähnlichem, flach warzig-drüsigem Gewebe umwuchert. Die Clavikeln waren an den Sternalenden verdickt, die Rippen verdickt, von weißlicher Aftermasse umschlossen, die die Intercostalmuskulatur infiltriert und substituiert, nach innen bis in die Pleura übergegriffen und diese höckerig verdickt hatte. Rechts 3 l klar-seröses Exsudat, links ödematöse Pseudomenbranen. Milz aufs Doppelte vergrößert, Pulpa dunkelbraunrot.

Leichte Schwellung der Halslymphdrüsen. Die retroperitonealen und mesenterialen Drüsen aufs Doppelte bis Dreifache vergrößert, ebenso die trachealen und bronchialen, axillaren und inguinalen Drüsen. Wirbel

wulstig verdickt, Beckenknochen mit Osteophyten und grauweißem, sulzigem Gewebe besetzt, das auf das angrenzende Zell- und Muskelgewebe übergreift. Die gleichen Veränderungen an den großen Röhrenknochen, Schulterknochen. Das Knochenmark der veränderten Knochenteile größtenteils durch grauweißliches, ziemlich dichtes Gewebe mit fein poröser Knochenmasse durchsetzt, am stärksten an Clavikeln und Wirbeln, periostal mehr grauweiß succulente Massen.

Mikroskopisch bestand das infiltrierende Gewebe aus Rundzellen, reich durchsetzt von Charcotschen Kristallen, häufig intrazellulär zu Drusen und Haufen vereinigt, daneben Blutpigment und Fettkristalle. Die Rundzellen lagen in reichlicher, durchsichtiger Grundsubstanz mit weiten, wenig gefüllten Blutgefäßen. Sie bestanden größtenteils aus lymphoiden Zellen, perivasculär angeordnet, daneben vereinzelte große, Fett oder hyaline Kugeln enthaltende Zellen und epitheloide Zellen mit ovalem, blasser gefärbtem Kern. Periostal ausgesprochen lymphoider Charakter der Wucherung, Einwuchern in die Muskulatur unter Atrophie und bröckligem Zerfall der Fasern. Mehrkernige Zellen fehlten, Leukocyten fanden sich in geringer Zahl. Die Milz enthielt reichlich Pigment und hyperplastische Follikel, die Lymphdrüsen waren hyperplastisch.

Ebenfalls hierher zu rechnen scheint mir der jüngst von Bevacqua beschriebene Fall. Ein 54jähriger Mann erkrankte mit Schmerzen in Schultern, Brust, Kreuz, die plötzlich, blitzartig auftraten. Auch in der rechten Gesichtshälfte traten Schmerzen auf, an der rechten Wange bildete sich ein schmerzhaftes Ödem. Die Pupillen waren starr und different. Im Urin fand sich etwas Albumen und Zylinder. Bence-Jonesscher Eiweißkörper fehlte. Blut: Rote 3,55 Mill., Hämoglobin 40 Proz., Weiße 18000. An fast allen Rippen, den Oberschenkelschäften fanden sich tumorartige Verdickungen. Die Claviculardrüsen rechts waren geschwollen. Unter dyspnoischen Zuständen, leichter Benommenheit trat der Tod ein.

Bei der Sektion erwiesen sich die Knochen von grauweißen Knoten durchsetzt, in den Lungen fanden sich hirsekorn- bis erbsengroße grauschwärzliche Knoten, mediastinale und bronchiale Lymphknoten vergrößert, grau.

Mikroskopisch bestanden die Markknoten aus peritheliomartig um die Gefäße angeordneten Haufen kleiner Zellen, daneben größerer und Riesenzellen, in deren Peripherie z. T. hyalin entartetes Bindegewebe entwickelt war. In Lymphdrüsen, Lungenherden zeigten sich ähnliche, aber diffuse Veränderungen, bestehend aus einem zarten oder dichten streifigen Bindegewebsstroma mit neugebildeten Gefäßen und eingestreuten kleinen und großen Zellen, z. T. auch Riesenzellen, mit atypischen Mitosen, einige Zellen Plasmazellen ähnlich. Die beigefügten Abbildungen erscheinen, zum mindesten betr. der Drüsenveränderungen, typisch für malignes Granulom mit teilweiser Plasmacytombildung.

Einen ähnlichen Fall, aber mit vorwiegend periostalen Veränderungen, der unter außerordentlich heftigen Schmerzen verlief, kam in der Breslauer Klinik zur Beobachtung.

Fall XVI. Max, L., 37jähriger Gärtner. Krankheitsdauer 6 Monate. Frühere Krankheiten weicher Schanker und Tripper. Beginn der Erkrankung mit stechenden Schmerzen im Kreuz und den Beinen, die bald auch auf den ganzen Rücken ausstrahlten. Nach 3 Wochen besonders heftige Schmerzen längs der Wirbelsäule und in den rechten Intercostalräumen. Schließlich auch heftige Schmerzen im Hinterkopf und im Gebiet der unteren Trigeminusäste. Zeitweise ziehende Schmerzen in der Magengegend, nicht selten mit heftigem Brechreiz. Die Schmerzen kamen paroxysmal anfallsweise, dauerten bisweilen aber auch tagelang ununterbrochen an.

Status. (Nach 4 Monaten.) Über Mittelgröße; blasse Hautfarbe, graziler Knochenbau. Sehr reduzierter Ernährungszustand. Kachektisches Aussehen. Einige Nackendrüsen vergrößert. Leichte Skoliose der Brustwirbelsäule nach rechts. Zwischen der hinteren und mittleren Axillarlinie rechts in einer Höhe vom 8. Brust- bis 2. Lendenwirbel ein derber, mit dem Brustkorb verwachsener Tumor, kleines pleuritisches Exsudat rechts. Lunge sonst wie Herz o. B. Leber etwas nach abwärts gedrängt. Milz nicht palpabel. Neurologisch nichts Besonderes. Höhere Sinnesorgane intakt. Muskeln der Extremitäten druckempfindlich, besonders linke Wadenmuskulatur. Urin: Urobilin +, sonst o. B. Blut anämisch, Rote 3,2 Mill., Leukocyten 6000.

Verlauf: Unregelmäßig rekurrierendes Fieber, sehr heftige Schmerzen in Rücken, Kreuz, besonders den Knieen, in rechter Brustseite, besonders in der Gegend des Tumors. Dieser langsam wachsend, sehr druckempfindlich. Probepunktion negatives Resultat. Besonders morgens diffuse Schweiße. Im Röntgenphotogramm intensiver, der Dämpfung entsprechender Schatten, Rippen anscheinend unverändert. Wegen Verdachtes auf eitrigen Prozeß in der Tiefe Operation. Bei der Eröffnung der Brusthöhle entleert sich leicht getrübtes hämorrhagisches Exsudat. Die Pleura ist ganz mit haselnuß- bis walnußgroßen Tumoren bedeckt. Subphrenischer Raum frei. Die histologische Untersuchung eines dem pathologischen Institut eingesandten Tumorstückes ergibt: ein aus Rundzellen zusammengesetztes Gewebe mit reticulärem Bau und starker Beteiligung des Bindegewebes an der Wucherung. Zahlreiche Kernteilungsfiguren. Reichlich Fibroblasten in lebhafter Wucherung bis zwischen die mitgetroffenen Muskelfasern hin. Die Diagnose wurde auf Sarkom gestellt.

Nach der Operation Schmerzen zunächst geringer. Pneumothorax. Bald aber wieder starke Schmerzen, Wunde verheilt gut. Lunge dehnt sich langsam wieder aus, dann aber pleuritisches Exsudat, sehr heftige Schmerzen. In der Gegend des rechten Trochanter major hat sich eine starke bis faustgroße Auftreibung des Knochens ausgebildet, die knochenhart und sehr schmerzhaft ist, ein gleicher Tumor findet sich außen an der rechten Darmbeinschaufel. Zunehmende hochgradige Kachexie. Tod an Entkräftung.

Die Sektion ergab leichten Pericardialerguß, kleinen Käseherd in der linken Lungenspitze. Rechte Pleurahöhle blutig-fibrinöse Stränge und blutig-seröses Exsudat. Pleura in den unteren Partien durch eine derbe teilweise rötliche Aftermasse, die Rippen vollständig von ähnlichem Gewebe umwuchert, Operationsnarbe von dem gleichen Gewebe eingenommen. Lunge nicht verändert. Retroperitoneal auf dem Quadratus lumbarum rechts Tumormassen, die die rechte Niere nach unten drängen. Leber unverändert. Milz klein, braunrot, keine Einsprengungen. Linke Nebenniere am unteren Pol taubeneigroßer grauweißer derber Tumor, linke frei. In beiden Nieren mehrere bis kirschgroße, grauweiße, gut abgegrenzte Tumoren. Lymphdrüsen: an der Bifurkation der Trachea kleinapfelgroßer, graurötlicher Tumor, mehrere kleine Drüsen, peritracheale und supraclaviculare Drüsen markig geschwollen, ebenso am Hilus der Leber. 6.—12. Rippe rechts von Tumorgewebe um- und durchwachsen. Übriges Knochensystem nicht untersucht.

Wenn auch eine genauere histologische Untersuchung leider nicht mehr angestellt werden konnte, ist doch klinisch die Ähnlichkeit mit den erwähnten Fällen sehr frappant. Auch hier eine Erkrankung, die durch die subjektiven Beschwerden und den objektiven Befund auf eine Erkrankung des Knochensystems hinweisen. Auch hier die Kombination periostaler, vielleicht auch endostaler Veränderungen mit Lymphdrüsentumoren und Metastasen in Nieren und Nebennieren. Klinisch wieder unregelmäßige Fieberbewegungen, Anämie, Schweiße, enorme periostale Schmerzen.

Recht bemerkenswert ist auch folgender Fall durch die großen Tumoren auf Sternum und Rippen. Er verlief im Gegensatz zu Fall XVI ganz schmerzlos.

Fall XVII. Paul H., ein 33jähriger Klempner. Mit 5 Jahren Masern mit folgender ausgebreiteter Schwellung der Halsdrüsen. Nach einem kleinen operativen Eingriff verschwand die Schwellung wieder. Bis zu seinem 25. Jahr blieb er dann ganz gesund. Nun stellte sich eine Hornhautentzündung, bald darauf Schwellung der rechtsseitigen Halsdrüsen ein. Sie wurden operativ entfernt, rezidivierten aber rasch. Neue Knoten traten hinzu, die langsam wuchsen. In den letzten Monaten bildeten sich auch auf dem Sternum und den Rippen derbe, nicht schmerzhafte Knoten, die Inguinaldrüsen schwollen an. Es zeigte sich eine zunehmende Schwäche, Abmagerung und Blässe, in den letzten Wochen trat unregelmäßiges Fieber auf. Kein Hautjucken.

Status am 16. Febr. 1911. Allgemeine Blässe, Kachexie. Hämoglobin 55 Proz., Leukocyten 5000: pol. Leuk. 83,3, Lymphoc. 8,7, große Mononucl. 7,2, eosinophile Leukocyten 0,1, Mastzellen 0,7 Proz. Keine kernhaltigen Roten, viel Plättchen. Tonsillen nicht vergrößert. Am Mundboden hinter dem Kieferrand eine taubeneigroße, mehrere kleinere bewegliche, nicht schmerzhafte Knoten. An der rechten Halsseite eine breite gerötete, von dilatierten Gefäßen durchzogene Narbe. In ihrer

Mitte dicht unter der Haut ein flacher zehnpfennigstückgroßer Knoten, am oberen Ende ein wulstiger, weicher, kleiner Knoten. In der Umgebung der Narbe mehrere zusammenhängende, aber gegen die Umgebung verschiebliche Knoten von zusammen Kleinfaustgröße. Einige Knoten in der rechten Claviculargrube, ein taubeneigroßer Tumor im Jugulum. Auf dem oberen Sternum ein prall elastischer, breitbasig, fest aufsitzender Knoten von Kinderfaustgröße, ein etwas flacherer breiterer Knoten am unteren Sternalende. Dieser nach den Seiten auch die Intercostalmuskulatur eine Strecke weit infiltrierend. Die rechte 6. Rippe in Mammilarlinie durch eine derbe periostale Knotenbildung, die auf die Intercostalmuskulatur übergreift, bis Hühnereigröße verdickt. Leichte mediastinale Dämpfung. Im Röntgenbild keine deutlichen mediastinalen Tumoren, Lungen frei. Leichte Schwellung der inguinalen Drüsen. Milz als derber, den Rippenbogen drei Querfinger überragender Tumor deutlich zu fühlen. Leber nicht deutlich vergrößert. Retroperitoneale Drüsentumoren nicht palpabel.

Verlauf mit unregelmäßigem, etwas remittierendem Fieber. Röntgenbestrahlung, Arsenkur bislang ohne Erfolg.

Von den Fällen der älteren Literatur darf wohl auch der Fall 1 von P. Grawitz hinzugesellt werden. Nach Überstehen eines Abdominaltyphus entwickelte sich hier eine schwere, in 4 Monaten zum Tode führende Anämie. Bei der Sektion fand sich eine Hyperplasie der Milz, markig geschwollene Mesenteriallymphdrüsen, ferner sarkomähnliche Geschwulst im Schädeldach, Wirbeln, besonders am vorderen Umfang des Rückenmarks, in den Femora, Humeri, Fibula, Tibia, nicht scharf umschrieben, graurot, im Femur rechts in großer Ausdehnung konfluiert, ferner Knoten in der Leber, rechter Nebenniere und im Peritoneum. Dazu Hydrops-anasarca. Hydropericard und Hydrothorax.

Die Knoten des Knochenmarks waren zellenreich, stark vaskularisiert. Die Zellen bestanden aus dichtgedrängten runden Zellen mit einem großen Kern, vielfach auch mehrkernigen Zellen in einem feinen Faserwerk. Die Bilder entsprachen am meisten denen des „Lymphosarkoms Virchows".

Hierher sind vielleicht auch noch die Fälle von v. Rustitzky, Buch, Kahler, Herrik and Hektoen, Ellinger, Gluzinski und Reichenstein (zit. bei Hirschfeld, Fol. Hämatolog. Archiv, Bd. IX, S. 1 ff.) zu rechnen, wobei im Falle der letztgenannten Autoren die Tumoren aus Plasmazellen bestanden, wahrscheinlich auch diejenigen von M. B. Schmidt, Falkenheim, auf die später noch einzugehen sein wird.

In all diesen Fällen sind die Tumorbildungen mit markiger Schwellung resp. ähnlicher Erkrankung von Lymphknoten und Tumorbildungen in anderen Parenchymen vergesellschaftet. Hier könnte also wohl sekundär von den Drüsen aus das Mark infiziert

worden sein. Indessen ist die Möglichkeit nicht ausgeschlossen daß doch unter Umgehung des lymphatischen Systems eine multiple Mark- und Periosterkrankung zustande kommen kann. Wenn man z. B. die von Wieland zitierten Fälle von primär multipel auftretenden Knochensarkomen betrachtet, besonders die beiden letzten von den fünf Fällen, so erinnern sie histologisch durch ihre Mischung aus kleinen Rundzellen, größeren Zellen und mitunter zahlreichen großen, mit den Granulomzellen identischen Riesenzellen, sowie dem zarten, z. T. aber auch derben streifenförmigen bindegewebigen Reticulum, teilweise mit zahlreichen Spindelzellen, sehr an das maligne Lymphom. Vielleicht wird nach Kenntnis des Krankheitserregers auch diese Möglichkeit einmal zur Tatsache erhoben, und es ließe sich dann aus dem auch heute noch nicht bestimmt umgrenzten Begriff der Myelome eine Gruppe als zum malignen Lymphom gehörig abtrennen.

Die meisten der genannten Krankheitsfälle dürften mit Bestimmtheit zu unserer Erkrankung zu rechnen sein, wenn man auch zugeben muß, daß eine ganz sichere Entscheidung aus den histologischen Beschreibungen nicht immer möglich ist. Die enormen Schmerzäußerungen scheinen hauptsächlich bei periostal wachsenden Tumoren Folgen von Druckerscheinungen auf sensible Nerven zu sein. Die allgemeinen klinischen Symptome entsprechen vielfach ganz dem gewöhnlichen Verlauf der Hodgkinschen Krankheit. Auch hier sind die Stadien der Erkrankung, besonders dasjenige der Anämie und Kachexie, deutlich ausgesprochen, die Fieberbewegungen gleichen sich völlig, gewisse allgemeine Reizsymptome, gastrische, dyspnoische Attacken, Schweißausbrüche kommen hier ebenso zu bestimmten Zeiten wiederkehrend oder paroxysmal eintretend vor. Wenn auch im einzelnen vielleicht hier und dort berechtigter Widerspruch gegen diese Zusammenstellung erhoben werden kann, so scheint doch der Hinweis auf die nahe Beziehung mancher sog. Myelomfälle zur Hodgkinschen Erkrankung berechtigt. Dadurch würde auch die Multiplizität der Erkrankungsherde, das Fehlen eines typischen Ausgangstumors, die Art und Weise der Beteiligung anderer Organe, besonders des lymphatischen Systems, bei dieser Erkrankung verständlicher.

I. Einige besondere, aber weniger gut charakterisierte Verlaufsformen.

Nach der besonderen Lokalisation der granulomatösen Erkrankung lassen sich noch eine Reihe von Verlaufstypen aufstellen,

indessen ist ihr Vorkommen doch nicht so häufig, auch meist mit einer Reihe anderer wichtiger, den gewöhnlichen Verlaufsformen zukommender Symptome verknüpft, so daß es sich nicht empfiehlt, sie als besondere Typen den anderen Formen an die Seite zu stellen. So könnte man auch von einem hepatischen Typus reden, wenn wir, wie im Falle von Puritz, wesentlich die Leber in Mitleidenschaft gezogen und einen Lebertumor mit z. T. faustgroßen Knoten von 7800 g Gewicht, der bis ins kleine Becken herabreichte, bestehen sehen, während sonst nur die Axillardrüsen stärker vergrößert waren, die Milz mäßige Schwellung zeigte. Ebensogut könnte man einen renalen und weitere Typen aufstellen.

Vielleicht mit etwas mehr Recht könnte man von einem intestinalen Typus sprechen, wenn Störungen des Magendarmkanals im Vordergrund des klinischen Bildes stehen und die lymphatischen Apparate des Darms und die zugehörigen Mesenterialdrüsen in Mitleidenschaft gezogen sind, wie z. B. im Falle M. Hoffmanns, Wells und Mavers, zu denen vielleicht auch diejenigen von Stoerk und Schepelern zu rechnen sind. Die Tumoren können exulcerieren (Stoerk), gelegentlich auch zu Darminvagination (Hoffmann, Schepelern) mit Auftreten blutiger Diarrhöen führen. Wahrscheinlich sind auch die Fälle Butterfields und Symmers hierher zu rechnen, trotz der rein lymphatischen Hyperplasie der Tumoren, die zu mächtiger Schwellung der mesenterialen Lymphdrüsen und der follikulären Apparate des Darms, in Symmers Fall zur Entwicklung von sehr zahlreichen Knötchen in der Magenschleimhaut und Myriaden von Knötchen der Darmschleimhaut geführt hatten. Symmers führt im ganzen 11 ähnliche Fälle der Literatur an. Klinisch besteht hier große Ähnlichkeit mit den Fällen mit starker Beteiligung der retroperitonealen Lymphdrüsen. Sie sind aber im ganzen sehr selten. Außerdem braucht die Erkrankung des Magendarmkanals keine besonderen Symptome zu veranlassen.

Als besonderen Typus könnte man noch die Fälle gelten lassen, welche unter dem Bilde der **Mikuliczschen Erkrankung**, d. h. mit symmetrischer Schwellung der Tränendrüsen oder Speicheldrüsen oder aller zusammen, verlaufen resp. beginnen. Es ist ja darüber wohl kein Zweifel, daß die Erkrankung der Tränen- und Speicheldrüsen eine ganz verschiedene Genese haben kann, daß akut entzündliche Veränderungen, verschiedene chronische tuberkulöse, luetische, sog. pseudoleukämische, leukämische u. a. Prozesse

tumorartige Anschwellungen, die von den lymphatischen Gewebsteilen ausgehen, verursachen können.

Meller unterscheidet hyperplastische resp. leukämische, pseudoleukämische Formen mit lymphatischen Wucherungen, und chronisch entzündliche Tumoren der verschiedensten Ätiologie.

M. v. Brunn teilt die Mikuliczsche Erkrankung in zwei Hauptgruppen, solche ohne und solche mit Blutveränderungen. In der ersten Gruppe unterscheidet er Formen ohne und Formen mit Lymphdrüsen- oder Milzschwellung. Zur zweiten Gruppe rechnet er Verlaufsformen mit anämischen und Formen mit leukämischen Blutveränderungen. Mikuliczsche Erkrankung soll danach mit oder ohne pseudoleukämische und leukämische Veränderungen vorkommen.

In vielen Fällen ist der Mikuliczsche Symptomenkomplex nichts weiter als eines von vielen Symptomen einer Leukämie oder Pseudoleukämie, man ist also kaum berechtigt, von einer Mikuliczschen Erkrankung mit Leukämie und Pseudoleukämie zu sprechen. Auch scheint die Abtrennung von Formen mit und ohne Anämie nicht ganz glücklich, da die Anämie ein Symptom ist, das im Verlauf verschiedenartiger Erkrankungsformen hinzutritt, nicht eine besondere Verlaufsform auszeichnet. Immerhin geht aus dieser Einteilung hervor, daß recht verschiedenartige Erkrankungen diesen Symptomenkomplex der Mikuliczschen Erkrankung hervorrufen können.

Daß auch der granulomatöse Prozeß bei der Hodgkinschen Krankheit sich in Tränen- und Speicheldrüsen lokalisieren kann, ist zweifellos. In manchen seltenen Fällen scheint nun der Prozeß auch hier zu beginnen und sich erst sekundär im lymphatischen System auszubreiten. Bleibt die Erkrankung längere Zeit auf Tränen- oder Speicheldrüsen lokalisiert oder sind die Schwellungszustände hier besonders ausgesprochen, so kann man wohl von einem besonderen Mikuliczschen Typus sprechen. Die Erkrankung scheint dann, im ersten Stadium der Erkrankung, auf diese Organe lokalisiert oder erweckt den Eindruck einer lokalisierten Erkrankung, die metastatisch das lymphatische System ergreift. Es ist im Grunde der gleiche Vorgang, wie er sich bei Erkrankung einer bestimmten Lymphdrüsengruppe abspielt. Welche Vorgänge die primäre Erkrankung gerade der Tränen- und Speicheldrüsen bedingen, ob diese durch vorausgegangene Erkrankungen begünstigt wird, entzieht sich vorläufig der Beurteilung.

Die Erkrankung scheint klinisch meist entsprechend den typischen generalisierten Fällen zu verlaufen. Eine sichere Verwertung des vorliegenden Untersuchungsmaterials ist allerdings infolge meist nicht sehr genauer Beschreibung der Zellhistologie etwas erschwert.

Ein Fall, der klinisch die Merkmale der Hodgkinschen Erkrankung trägt, ist der von Snegiroff. Bei einer 39jährigen Frau hatte sich, nachdem 5 resp. 2 Jahre früher ein heftig juckender ekzematöser Ausschlag an Armen und Unterschenkeln bestanden hatte, eine starke Schwellung der Tränen- und Speicheldrüsen und Exophthalmus entwickelt. Dazu trat Schwellung der Hals-, Axillar- und Inguinaldrüsen, besonders links. Die Haut hatte stellenweise eine bronzeartige Verfärbung, wies auch Pigmentflecke auf. Im Gesicht, besonders den Wangen, bestand starke Schweißsekretion. Alle Monate stellte sich einige Tage Fieber ein. Leber und Milz waren zunächst nicht verändert. Nach Exstirpation der rechten Tränendrüse und Submaxillardrüse aber schwollen beide alsbald mächtig an.

Der histologische Befund, Rundzelleninfiltration und Bindegewebswucherung, ist allerdings nicht als charakteristisch zu verwerten.

Wahrscheinlich handelte es sich auch in folgenden Fällen um Hodgkinsche Krankheit.

Fall Hirsch: Ein 30jähriger Schmied erkrankte an Schwellung der Parotiden, dann der Tränen- und Sublingual- und Submaxillardrüsen. Dazu trat leichte Schwellung der Kopf-, Hals- und Axillar-, wie Inguinaldrüsen. Blut: Rote 4,2 Mill. Weiße 8000, Hämoglobin 80 Proz. In einer Maxillardrüse fanden sich Häufchen von Lymphocyten, Bindegewebe und Riesenzellen unter Vernichtung der Drüsenepithelien.

Fall Fleischer: 10jähriges Mädchen mit typischem Mikuliczschen Symptomenkomplex. Dabei bestand ein starker höckeriger Milztumor, Vergrößerung der Nacken-, Hals-, rechten Axillar- und beiderseitigen Inguinaldrüsen. Das pathologische Gewebe setzte sich besonders aus Lymphocyten, epitheloiden Zellen und Riesenzellen zusammen. Die bakteriologische Untersuchung ergab ein negatives Resultat. Unter Jodkali gingen die Schwellungen völlig zurück. Verf. hält seinen Fall für Tuberkulose.

Fall Haeckel: 21jähriger Mann, Mikuliczsche Krankheit, keine Beteiligung der Lymphdrüsen. Bei einer fieberhaften Enteritis ging die derbe Schwellung der Drüsen zurück; nach einem Monat stellten sich aber in der behaarten Kopfhaut Ödem und bohnengroße, derb infiltrierte schmerzhafte Tumoren ein, die Brusthaut war derb infiltriert und enthielt gerötete Quaddeln, die Bauchhaut blaurote Flecke. Es entwickelten sich zwei Knoten in der Schleimhaut der Oberlippe, Infiltration der linken Wange und Unterkiefergegend. Die Milz schwoll an. Nach 3 Monaten waren die Schwellungen wieder zurückgegangen. Es traten nun Petechien der Haut auf, der Tod erfolgte an geschwüriger Enteritis. Histologisch fand sich in den Drüsentumoren Lymphocyteninfiltration, Bindegewebswucherung, Riesenzellen (nach Verf. aus verschmolzenen Epithelien entstanden), in der Haut Infiltrate um die Haarbalgdrüsen.

Fall v. Brunn: $4^1/_2$jähriges Mädchen mit symmetrischer Schwellung der Tränendrüsen, Parotiden, Submaxillar-, Sublingualdrüsen, dazu Schwellung der submentalen, cervikalen, axillaren, cubitalen und inguinalen Lymphdrüsen.

Schließlich trat ein starres Ödem des rechten Handrückens und der Stirn auf, am behaarten Kopf bildeten sich kirschgroße Prominenzen, am Abdomen Blutungen. Der Tod erfolgte nach einem halben Jahre. Es bestand beträchtliche Anämie: Hämoglobin 35 Proz., Rote 2,75 Mill., Weiße 2610, mikroskopisch hinsichtlich des Alters annähernd normale Zusammensetzung (56,4 Proz. Lymphocyten), vereinzelte Normo- und Megaloblasten. Die Tumoren waren durch Lymphocyteneinlagerungen bedingt.

Wahrscheinlich sind auch die Fälle von Jakobäus hierher zu rechnen, die eine 62jährige Frau, ein $4^1/_2$jähriges Mädchen und einen 49jährigen Mann betrafen. Bei allen waren neben Tränen- und Speicheldrüsen gewisse Lymphdrüsengruppen geschwollen, im zweiten die Milz, im dritten Milz und Leber. Im ersten Fall gingen die Schwellungen unter einer Pneumonie zurück, rezidivierten aber nachher wieder, im zweiten bildeten sich nach Monatsfrist periostale und subkutane, grünlich schimmernde Infiltrate am Kopfe aus, der dritte Fall ist dadurch bemerkenswert, daß er mit Trockenheit im Munde und Diarrhöen begann, worauf sich die Schwellung der Tränen- und Speicheldrüsen usw. ausbildete. Auf Röntgenbestrahlung gingen die Drüsen zwar zurück, der Patient erlag aber einer progredienten Kachexie. Die kleinen Blutlymphocyten betrugen bei 7200 Leukocyten 43 Proz. Im Darm, besonders im Coecum, fanden sich diffuse Schleimhautinfiltrate.

Die Fälle mit Zeichen Mikuliczscher Erkrankung scheinen danach bald mit prodromalen Haut- resp. Schleimhautsymptomen, bald ohne solche einzutreten, sie verbinden sich mit peripheren oder generalisierten Lymphdrüsenschwellungen, auch Milz- und Lebertumoren, können mit sporadischen Fieberattacken verlaufen, zu Anämie und Kachexie führen. Auffällig ist, daß relativ häufig ödematöse Schwellungen und knotige Infiltrate im Bereich des Gesichts und der behaarten Kopfhaut auftreten.

Schließlich sei hier nochmals auf die Beteiligung der Lider, der Orbita und selbst des Augapfels an der Erkrankung (Meller, Dutoit, Goldzieher, auch Stock) hingewiesen.

Anhang.

Die unter dem Bilde der Mycosis fungoides verlaufende Form der Hodgkinschen Krankheit resp. ihre Beziehung zur Mycosis fungoides.

Bei Besprechung der histologischen Hautveränderungen wird noch auf die große Ähnlichkeit der Prozesse beim malignen Granulom und der Mycosis fungoides einzugehen sein. Sie sprechen dafür, daß es sich um sehr nahe verwandte oder vielleicht identische Krankheitsprozesse handelt. Diese Gedanken drängen sich noch

mehr auf, wenn man die klinischen Symptome der mykotischen Hauterkrankung, ihre Ausdehnung auf das lymphatische System, ihre Metastasen in Leber und andere Organe berücksichtigt.

Hautveränderungen kommen ja, wie schon erwähnt, nicht selten bei der typischen Hodgkinschen Erkrankung vor. Es sind teils erythematöse oder pruriginöse Exantheme nicht spezifischer Natur, teils aber auch echte tumorartige Granulationswucherungen. Gelegentlich ist die Epidermis darüber abgehoben, die Oberfläche mit einer Kruste bedeckt (v. Notthafft, Brunsgaard) oder es bilden sich auch tiefe Geschwüre (Beitzke, Grawitz). Dazu kommen punktförmige oder diffuse Pigmentierungen.

Betrachten wir die ätiologisch genauer bekannten, chronisch verlaufenden granulomatösen Erkrankungen, ich erwähne nur die Tuberkulose, Syphilis, die Lepra, so finden wir bei allen, daß neben Veränderungen innerer Organe und der Lymphdrüsen auch Verlaufsformen auftreten, die durch eine besondere Lokalisation in der Haut ausgezeichnet sind und dadurch besondere Verlaufstypen bedingen. In vielen Fällen kann die Erkrankung auf diese beschränkt bleiben. Daneben kommen auch subkutane Veränderungen vor, die die Epidermis kaum oder nicht in Mitleidenschaft ziehen und tumorartige Bildungen verursachen. Besonders deutlich ist dies bei der Tuberkulose, deren Hauteruptionen teils als lupöse Erkrankungen, teils als erythematöse Formen, als lichenöse Formen (Lichen scrophulosorum), als Leichentuberkel, teils als harte, rote bis blaurote, derb infiltrierte Knoten auftreten, das Erythema induratum scrophulosorum Bazin und die Lymphangitis tuberculosa.

Bei dem ausgesprochen granulomatösem Charakter der Hodgkinschen Erkrankung, der hervorragenden Bedeutung des Lymphgefäßsystems für ihre Weiterverbreitung wäre es eigentlich zu verwundern, wenn nicht auch hier Verlaufstypen vorkämen, die wesentlich durch die Lokalisation in der Haut ausgezeichnet sind, zumal wir ja in vielen Fällen auf den Schleimhäuten und serösen Häuten Zeichen von einer Miterkrankung sehen. In der Tat scheint in der Mycosis fungoides diese Form der Erkrankung gegeben zu sein. Diese würde sich also zur gewöhnlichen Verlaufsform im lymphatischen Apparat ähnlich verhalten, wie der Lupus zur Lymphdrüsen- resp. anderweitig lokalisierten Tuberkulose.

Betrachten wir nun kurz die klinischen Merkmale der Mycosis fungoides. Ich folge dabei im wesentlichen der Darstellung von Paltauf in Mraceks Handbuch der Hautkrankheiten.

Die Mycosis fungoides befällt meist ältere Leute zwischen 40. und 60. Lebensjahre, seltener zwischen 20. und 30. Jahre. Man kann ein prämycosides oder Initialstadium unterscheiden, in dem heftig juckende, ekzematiforme, scarlatiniforme, lichenoide, psoriasiforme, pityriasiforme Erythrodermien, selten Prurigoknötchen auftreten. Sie treten ausgesprochen intermittierend, eventuell mit Fieber auf und wechseln mit Perioden völligen Wohlbefindens ab. Dazu treten oft hartnäckige Durchfälle und enorme Schweiße, ferner kleine oder chloasmaartige Pigmentflecke und Melanodermien. Dieses Stadium dauert meist mehrere Jahre, kann aber auch völlig fehlen, und es beginnt gleich das zweite Stadium, das Tumorstadium.

Es bilden sich multiple flächenhaft ausgebreitete oder knotige Infiltrate der Cutis und Subcutis, die vielfach über die Hautoberfläche hervorragen und zu pilzförmigen oder tomatenartigen Knollen von Walnuß- bis Hühnereigröße und darüber heranwachsen. Die Oberfläche bleibt glatt oder es bilden sich Ulcerationsflächen, die kraterförmig weit in die Tiefe reichen. Es kommt zum Stadium ulcerationis. Dieses Stadium verbindet sich meist mit Kachexie und Marasmus. Zu diesem Stadium tritt oft, aber nicht immer, eine geringe oder selbst mächtige und ausgebreitete Schwellung der Lymphdrüsen, der äußeren wie der inneren, besonders auch der retroperitonealen. Mitunter finden sich auch Knoten in Milz, Leber, selbst Nieren, Nebennieren, Magenschleimhaut, Kehlkopf, Mundhöhle, Rachen, Lunge, Pleuren, Wirbelkörper, im Gehirn, Dura mater. Auch in diesem Stadium kommen, wie im prämykosiden, Erythrodermien vor. Im Blut findet sich häufig erhebliche Hyperleukocytose, meist mit Eosinophilie, bei septischen und fieberhaften Komplikationen neutrophile Leukocytose. Es gibt mehr lokalisierte und ausgebreitete Formen. Manche Fälle nehmen einen überstürzten Verlauf, indem innerhalb 4—5 Monaten das Tumorstadium erreicht ist, manchmal wachsen die Geschwülste terminal abnorm rasch. Fieber ist häufig bei geschwürigen Prozessen. Die Geschülste sehen weißrötlich, markig oder speckig aus, breiten sich eventuell rapid aus, können die Muskulatur infiltrieren.

Die Tumoren können sich spontan zurückbilden, wie sie auch unter Arsenbehandlung und Röntgenbestrahlung nicht selten verschwinden. Die histologischen Veränderungen entsprechen, worauf später (S. 147) noch näher eingegangen werden soll, fast vollständig denen der Hodgkinschen Erkrankung.

Die Betrachtung der klinischen Eigentümlichkeiten läßt die außerordentliche Ähnlichkeit resp. vielfach völlige Übereinstimmung der Erscheinungen mit dem malignen Granulom in die Augen fallen. In beiden Fällen sind die initialen Symptome nahezu die gleichen, in beiden kann ein längeres Latenzstadium bestehen oder fehlen. Bei beiden folgt ihm ein Tumorstadium und ein Stadium der Kachexie. Bei beiden findet man Leukocytosen und Eosinophilien des Blutes.

Die Mycosis fungoides kann in typische Fälle von malignem Granulom übergehen, wie anscheinend auch Fälle von malignem Granulom sich mit Mycosis vereinigen können. Das erste sehen wir bei den Fällen von Zumbusch, Mühsam, Kaposi, Riehl, Breukay, das letztere in einem Falle Notthaffts. Hier handelte es sich um einen typischen Fall generalisierter Hodgkinscher Krankheit, von Notthafft allerdings als Lymphosarkomatose bezeichnet. Dazu gesellten sich Flecken und kleine tumorartige Hautveränderungen, die von Paltauf nach ihrer histologischen Zusammensetzung als mycosisartig bezeichnet wurden. Die Hautknoten mit kraterförmigen Geschwüren im Falle Beitzkes dürften ebenfalls auf ähnlichen Bildungen beruhen.

Die Kombination von Mycosis fungoides mit generalisiertem Lymphom wurde vielfach so gedeutet, daß ein lymphosarkomatöser Prozeß auf dem Boden der Mycosis sich entwickelt habe. Vergleicht man aber die erhobenen histologischen Befunde mit denen des malignen Granuloms, so kann kein Zweifel bestehen, daß sie beide identisch sind.

Das Ungewöhnliche im Vergleich zur Hodgkinschen Erkrankung ist der längere Verlauf, die häufige Geschwürsbildung und die Häufigkeit der Rückbildung der Tumoren, schließlich das häufigere Vorkommen im höheren Alter. Alles dies kommt aber gelegentlich auch beim typischen Granulom vor.

Der längere Verlauf erklärt sich wohl daraus, daß die Lokalisation im Gebiet der Haut eine geringere Alteration des Gesamtorganismus bedeutet, eine Erscheinung, wie sie auch beim Lupus und anderen Granulationsgeschwülsten bekannt ist. Die Häufigkeit der Geschwürsbildung ist wohl leicht zu erklären durch die Neigung zu Sekundärinfektionen der in Frage stehenden Granulationswucherung überhaupt, sowie durch die leichte Infektionsmöglichkeit von der äußeren Hautdecke aus durch die ödematös durchtränkte, häufig abgehobene Epidermis. Die Rückbildung der Tumoren ohne Narbenbildung ist zwar ungewöhnlich, kommt aber auch

beim malignen Drüsengranulom vor, kann hier bekanntlich auch unter der Einwirkung der Röntgenstrahlen oder des Arsens, genau wie bei der Mycosis, außerordentlich rasch erfolgen.

Eine Besonderheit der Mycosis fungoides liegt noch in der Art der prämycosiden Erythrodermien. Diese kommen nur relativ selten bei der typischen Drüsenerkrankung vor, während der hier vorherrschende pruriginöse Typus der Hautveränderungen bei der Mycosis selten ist. Vielleicht liegt der Grund der Verschiedenheiten darin, daß gerade das höhere Alter für ausgebreitete lymphogene Hauterkrankungen disponiert ist. Diese flächenhaften Erytheme sind deshalb von besonderer Bedeutung, als sie in vielen Fällen offenbar den Boden für die spätere granulomatöse Erkrankung der Haut vorbereiten, sei es durch Störung der Lymphzirkulation oder lokale Gewebsschädigung und Lymphocyteninfiltrate. Man muß wohl annehmen, daß auch bei den prämykosiden Erythrodermien die Krankheitskeime sich schon irgendwo im lymphatischen System festgesetzt haben, ohne aber zunächst greifbare Veränderungen zu setzen. Durch spezifische oder nicht spezifische Toxinwirkungen werden die Exantheme verursacht und lokal an den verschiedensten Orten solche Bedingungen geschaffen, daß nun die Krankheitskeime hier ihre deletäre Wirkung entfalten und typische Granulationswucherungen verursachen können.

Ich glaube daher, daß man berechtigt ist, auch einen mykosisartigen Typus der Hodgkinschen Erkrankung aufzustellen, und es ist recht wahrscheinlich, daß das ganze Krankheitsbild der Mycosis fungoides nur eine besondere Abart der Hodgkinschen Erkrankung darstellt. Solange aber der eigentliche Erreger der Erkrankung nicht sichergestellt und seine Wirkungsweise genau bekannt ist, bleibt auch diese Beziehung zweier Krankheitstypen noch eine hypothetische, so sehr auch viele und gerade die wichtigsten Momente für ihre Zusammengehörigkeit sprechen.

Ebenso muß es späteren Untersuchungen vorbehalten bleiben, ob und welche Beziehungen der sog. sarkoiden Hautgeschwülste als lokalisierte und allgemeine Hauterkrankungen, wie die Sarcomatosis cutis, der Lupus pernico u. a., zu der Hodgkinschen Erkrankung oder ihr verwandter Zustände bestehen. Daß auch sie nicht echte Geschwülste darstellen, sondern entzündliche Granulationsgeschwülste, ist jedenfallls nicht zu bezweifeln. Histologisch bieten auch sie Ähnlichkeit mit dem malignen Lymphom.

V. Pathologische Anatomie.

Das maligne Granulom, die Hodgkinsche Krankheit, ist anatomisch durch eine fortschreitende entzündliche Granulationswucherung charakterisiert, welche sich mit Vorliebe, oft ausschließlich im lymphatischen Gewebssystem ausbreitet, daneben aber relativ häufig auch andere Organe befällt. Die Erkrankung ergreift zunächst herdweise das lymphatische Gewebe, breitet sich aber rasch diffus aus, so daß bald das gesamte Gewebe der Lymphdrüsen erkrankt ist. Durch lebhafte entzündliche, exsudative und proliferative Vorgänge kommt es bald zu starker Vergrößerung der Drüsen. Durch Erkrankung weiterer Drüsen und Übergreifen auf die Umgebung entstehen neue Knoten, schließlich werden auf dem Blutwege Milz und Leber, sowie andere Organe ergriffen. Auch hier sind es zunächst ausgesprochen herdförmige Erkrankungen, die nach und nach an Ausdehnung gewinnen und schließlich zu mächtigen knotigen Geschwülsten anwachsen können.

A. Makroskopisches Verhalten.

Die **Lymphdrüsentumoren** (vgl. S. 13—16) bilden entweder gegeneinander isolierte oder zu einer höckerigen Masse verlötete Tumoren. Die einzelnen Knoten sind bald ziemlich gleich groß oder stark verschieden an Größe, indem einzelne besonders große Knoten hervorragen, kleinere sich in der Umgebung finden. Diese sitzen vielfach sprossenartig auf den größeren oder liegen im Hilus der Drüsen. Vielfach reihen sie sich perlschnurartig aneinander oder liegen zu großen Haufen vereinigt. Einzelknoten von über Hühnereigröße sind keine Seltenheit. Oft liegen erstaunlich zahlreiche kleine Tumorknoten in der Nachbarschaft der größeren. Sie dringen nach allen Seiten, hauptsächlich im lockeren Bindegewebe, vielfach auch zwischen und in das Muskelgewebe, selbst gegen Knochengewebe vor, das dadurch usuriert wird. Sie sind bald festweich, bald sehr derb. Mitunter findet man ganze Züge kleinster Knötchen längs größerer Lymphgefäße oder auch solide wie ausgegossene Lymphstränge.

Die Lymphknoten zeigen auf dem Durchschnitt entweder eine grauweißliche oder rein weiße, nicht selten auch rötlichweiße, selten gelbbräunliche (Warnecke) Farbe. In seltenen Fällen findet man auch, worauf schon Benda hingewiesen hat und wie

ich in einer Beobachtung bestätigen konnte, eine grünlichgraue oder ausgesprochene tiefgrüne Verfärbung, welche zunächst den Verdacht leukämischer Chlorome erwecken kann.

Die Schnittfläche ist entweder glatt oder ganz leicht gekörnt, läßt wenig oder deutlich Saft abstreichen; meist ist sie aber ziemlich trocken. Das Gewebe ist danach derb, fest oder mehr succulent, festweich. Sehr häufig finden sich kleine, eben erkennbare, bis stecknadelkopfgroße, selten größere eingesprengte gelbliche wie verkäst aussehende Herde, sehr selten auch kleine Zerfallshöhlen. Die Herde sind zwar häufig, aber keineswegs charakteristisch für das makroskopische Verhalten des malignen Granuloms. Bisweilen erkennt man schon mit bloßem Auge derbere bindegewebige, weißliche Stränge und Züge oder ebensolche größere, unregelmäßige Bezirke. Das Gewebe ähnelt häufig den markigen sarkomatösen oder karzinomatösen metastatischen Drüsentumoren, oder auch den lymphatisch leukämischen Tumoren.

Die **Metastasen** in der **Milz** sind meist ausgesprochen knötchen- und knotenförmig, entweder klein, ähneln vielfach vergrößerten Follikeln, oder über erbsengroß und können bis zu Hühnereigröße und darüber (Yamasaki) anschwellen. Nicht selten wölben sie die Kapsel an vielen Stellen kugelig vor und schimmern von außen als grauweißliche oder rötliche Tumoren durch die Kapsel durch. Die Farbe und Konsistenz der Knötchen und Knoten entspricht denen der Lymphdrüsen. Die kleinen, oft nur stecknadelkopfgroßen Knötchen sind rundlich, meist deutlich unregelmäßig begrenzt, entsprechen auch keineswegs nur follikulären Herden, sondern bilden sich auch primär in der Pulpa. Die Milz bekommt so auf dem Durchschnitt ein eigenartig gesprenkeltes Aussehen, das durch den Wechsel graugelblicher und rötlicher Herde an Porphyr erinnern kann, daher von Benda auch als Porphyrmilz bezeichnet wurde. In größeren Herden können sich wieder kleine nekrotische Partien finden. Im Hilus liegen nicht selten mehrere Granulomknoten, bisweilen dringen weißliche Massen vom Hilus ins Gewebe ein.

Recht charakteristisch ist das makroskopische Verhalten der **Leber.** In der Mehrzahl der Fälle sieht man vorwiegend im periportalen Gewebe, aber auch innerhalb der Läppchen kleine rundliche, öfters unregelmäßige, z. T. leicht verzweigte, weiße, derbe Herdchen eingesprengt, während das übrige Gewebe häufig etwas verfettet ist. Daneben kommen auch zahlreiche oder vereinzelte größere, selbst mächtige Knoten (Puritz) zur Beobachtung. Be-

sonders auch in der Umgebung der größeren Pfortaderäste finden sich nicht selten granulomatöse Herde. Die Herde können, wie in der Milz, auch in und unter der Serosa gelegen sein und die Oberfläche vorwölben. Selten kommt es zu Verwachsung mit der Nachbarschaft, z. B. dem Zwerchfell (Fabian), oder zur Bildung von Zerfallshöhlen (Puritz).

Das **Knochenmark** nimmt relativ häufig an der Erkrankung teil. Ein Urteil über die Häufigkeit der Erkrankung ist nach dem vorliegenden Material schwer zu fällen, da häufig kein Untersuchungsbefund vorliegt. Man geht aber wohl kaum fehl mit der Annahme, daß etwa in 30—40 Proz. der Fälle das Mark miterkrankt ist. Mitunter nimmt auch das **Periost** an den Veränderungen teil. Im Mark sieht man kleine stecknadelkopf- bis hanfkorngroße oder größere, bis haselnußgroße und darüber gelblich- bis grauweiße oder reinweiße, meist unregelmäßig begrenzte Herde. Sie liegen sowohl in dem Diaphysen- wie Epiphysenmark der langen Röhrenknochen, den kurzen und spongiösen Knochen. Ein Teil der Herde sieht auch mehr gelatinös oder graurötlich aus. Bald sind sie spärlich, bald über das ganze Skelettsystem ausgebreitet (Grawitz, Bevacqua, Claus). Das übrige Markgewebe und die Knochensubstanz ist meist makroskopisch nicht besonders verändert. In manchen Fällen sieht man aber auch diffuse Erkrankungsherde, die nicht nur das Mark stellenweise ersetzen, sondern auch die Knochensubstanz und Periost in Mitleidenschaft ziehen. Der Prozeß kann unter Rarefikation der Spongiosa wie der Corticalis verlaufen (Maresch) und auf das Periost und das umliegende Gewebe übergreifen. Die Rarefikation des Knochengewebes kann stellenweise soweit gehen, daß es, wie in Beitzkes Fall, durch ein geringes Trauma zum Bruch des Oberschenkels kommen kann. In anderen Fällen, die mit größter Wahrscheinlichkeit ebenfalls hierher zu rechnen sind, kommt es im Anschluß an bindegewebige Induration zu osteosklerotischen Prozessen (Baumgarten, Hammer), so daß viele Knochen ein elfenbeinernes Aussehen gewinnen. Im Periost kann es ferner zu tumurösen Verdickungen kommen, welche den Knochen, z. B. die Rippen, auftreiben (Notnagel). Sie können von Osteophyten durchsetzt sein und auf die Umgebung übergreifen (Beizke). Aber auch von der Umgebung, z. B. von mediastinalen Tumoren aus kann ein Übergreifen auf das Periost von Sternum oder Rippen stattfinden und sekundär der Knochen usuriert werden. Ja es kann auf diese Weise direkt eine Affektion des Knochenmarks zustande kommen. Auch in der

Dura mater, im Gehirn und Rückenmark kommen flächenhafte Granulome vor, welche den Knochen usurieren. So können sich unter Umständen, wie in Hammers Fall, osteosklerotische endostitische Prozesse mit periostaler granulomatöser Knochenusurierung vereinigen.

Die herdförmigen Tumoren der **Nieren** entsprechen den geschilderten Verhältnissen in Milz oder Leber. Sie können in der Rinde, subkapsulär, oder in der Marksubstanz, solitär oder gehäuft, besonders auch im Nierenbeken sitzen, gelegentlich das ganze Organ diffus durchsetzen (v. Werdt). Tumorknoten kommen auch im Ureter vor (Schur, Paltauf). Auch die sonst beobachteten Tumoren in **Nebennieren, Hoden, Ovarien, Gehirn, Speicheldrüsen, Schilddrüsen, Augen** und **Augenhöhlen** entsprechen makrosdopisch den genannten Verhältnissen.

Die granulomatösen Bildungen der **serösen Häute** sind meist mehr flächenhaft ausgebreitet, erreichen Hanfkorn-, Erbsen- und Bohnengröße.

Bemerkenswert ist noch das Verhalten der **Lungenherde.** Am häufigsten sieht man im Lungenhilus grauweißliche, von den Lymphdrüsen ausgehende Massen diffus oder strahlenförmig in das Parenchym vordringen. Weiße Stränge bezeichnen weiter den Weg längs der septalen Lymphgefäße. In weiterer Entfernung in den Lappen zerstreut, hauptsächlich auch unter der Pleura, finden sich kleine oder größere Granulomknötchen. Seltener ist das Lungengewebe diffus von kleinen gelbweißen Knötchen durchsetzt oder es finden sich vereinzelte, bis über walnußgroße Knoten in diesem oder jenem Lappen und unter der Pleura. Auch in der **Bronchial-** und **Trachealschleimhaut** kommen gelegentlich Granulomknoten vor (Ferrari und Cominotti, Claus) oder die **Bronchialwände** im Hilus werden vom Granulomgewebe durchsetzt.

In all diesen sekundären Granulomherden kommen gelegentlich die gleichen Veränderungen in Konsistenz, Beschaffenheit der Schnittfläche, Farbe vor. Ebenso findet man auch in ihnen nicht selten vereinzelte oder zahlreiche nekrotische Herde.

B. Die histologischen Veränderungen.

1. Der allgemeine Typus der Veränderungen.

Die histologischen Veränderungen sind so charakteristisch und eigenartig, daß sie mit zwingender Notwendigkeit eine besondere Krankheitsgruppe ausmachen, welche eine gemeinsame

wirksame Ursache besitzen muß. Das Eigentümliche liegt in dem proliferativen Charakter der entzündlichen Vorgänge, sowie der besonderen formalen, reaktiven Zellgestaltung der wuchernden Gewebselemente. Dazu kommt meist eine ausgesprochene Eosinophilie der lokalen entzündlichen Zellinfiltration. Das Endstadium ist die bindegewebige Induration. Wenn auch die Erkrankung herdförmig beginnt, fehlt ihr doch stets ein knötchenförmiger Charakter, ähnlich der Tuberkulose. Die Ausbreitung geschieht vielmehr immer kontinuierlich, peripher fortschreitend. Handelt es sich um mehrere primäre Herde, so kommt es schließlich zur Konfluenz und damit zur breiten flächenhaften Erkrankung. Diese Art der Ausbreitung bringt es mit sich, daß man nahezu in jedem erkrankten Gebiet die verschiedensten Stadien der Erkrankung nebeneinander verfolgen kann.

So gleichartig im Prinzip die Veränderungen sind, lassen sich doch unschwer zwei, wahrscheinlich drei Verlaufstypen unterscheiden. Das gemeinsame Merkmal der beiden ersten Typen ist der zunehmende Schwund der lymphatischen Zellelemente unter gleichzeitiger, mächtiger Proliferation von bindegewebigen Zellen und späterer Bindegewebsbildung. Sie unterscheiden sich aber durch starke leukocytäre Infiltration einerseits, das völlige Fehlen dieser Zellen andererseits. Der dritte Typus ist durch rein lymphatische Zellwucherung ausgezeichnet.

1. Der **häufigste Typus** ist folgender. In Follikel- oder Marksubstanz tritt unter Erweiterung der Gefäße und ödematöser Gewebsdurchtränkung eine mächtige Infiltration durch eosinophile Leukocyten, denen spärliche neutrophile beigemengt sein können, auf. Gleichzeitig machen sich Zerfallserscheinungen an den kleinen Lymphocyten geltend, während die Zellen des Reticulärgewebes und die Endothelien der Markstränge in lebhafte Wucherung geraten. Zahlreiche bindegewebige Mitosen zeugen von der intensiven zellulären Neuproduktion. Die Lymphocyten schwinden immer mehr; die bindegewebigen Kerne wuchern stellenweise so intensiv, daß nahezu homogene großkernige Zellzüge und Gewebspartien entstehen können, welche die größte Ähnlichkeit mit Sarkomgewebe haben (Fig. 2, Tafel II). Auch die eosinophilen Leukocyten werden von dieser Zellwucherung etwas zurückgedrängt. Die Bildung fibrillären Gewebes kann längere Zeit völlig ausbleiben. An anderen Stellen aber sieht man gleichzeitig mit der Zell- resp. Kernwucherung auch feine fibrilläre Bindegewebsfasern auftreten, welche alsbald die gewucherten Zellen umkleiden und ein feines

Maschenwerk bilden (Fig. 1, Tafel II). Hier pflegt die eosinophile leukocytäre Infiltration besonders stark ausgeprägt zu sein. Das ganze Gewebe sieht bei schwächerer Vergrößerung wie bestäubt mit eosinophilen Körnchen aus.

Die gewucherten Kerne können ihre ovale oder rundliche Gestalt und die etwa einer bindegewebigen Granulationszelle entsprechende Größe längere Zeit beibehalten. Meist stellen sich aber bald charakteristische Veränderungen ein. Die Kerne werden größer und blasser, das chromatische Kerngerüst wird undeutlich, nur die Kernkörperchen treten scharf hervor (Fig. 1, Tafel II). Die Kerne werden rundlicher oder behalten leicht ovale Formen. Das Protoplasma wird krümelig, unregelmäßig begrenzt. An den Stellen mit bereits eingetretener Fibrillenbildung, d. h. protoplasmatischer Differenzierung, sieht man zwischen Fasern und undifferenziertem Protoplasmarest helle Lücken entstehen, Kerne und Protoplasmarest lösen sich gleichsam von den differenzierten Fasern ab. Die Bindegewebszelle mit ihrem gequollenen Kern wird frei, die Bindegewebsfibrillen mehr und mehr selbständig. Auch die Zellkerne der sarkomähnlichen Wucherungsgebiete können sich gegenseitig mehr isolieren und früher oder später Quellungszustände und starke Größenunterschiede aufweisen. Gleichzeitig sind auch die Endothelzellen in Wucherung geraten, desquamiert und als freie Zellen zwischen dem Reticulärgewebe sichtbar, auch sie können in gleicher Weise verändert werden.

Ein Teil der gequollenen Zellkerne entwickelt sich progressiv weiter zu eigenartig monströsen Zellen. Typische Kernteilungen, aber ohne nachfolgende Protoplasmateilungen, können zur Bildung mehrkerniger Riesenzellen führen. Andere zeigen bald eigentümlich verklumpte unregelmäßige, auch zersprengte Kernteilungsfiguren, die offenbar ebenfalls zu Riesenzellen mit entsprechend verklumpten oder unregelmäßig gestalteten, getrennten oder zusammenhängenden Kerngebilden führen (Fig. 7, Tafel II). Die großen freien Zellen und Riesenzellen zeigen vielfach deutliche Degenerationszeichen, Kernschrumpfungen oder Auflösung, Zerfall und Protoplasmadegeneration, unscharfe Begrenzung, Abbröckelung und schließlich Auflösung (Fig. 3, Tafel II). Daneben bilden sich stets wieder neue Zellen, so daß ein stetes Werden und Vergehen von Zellen kenntlich wird. Gleichzeitig schreitet aber stellenweise die fibrilläre Bindegewebsdifferenzierung weiter fort, die Zellzüge und einzelnen Zellen werden mehr und mehr davon eingeschlossen. Ein großer Teil geht zugrunde, ganze Züge können

von dem immer derber werdenden Bindegewebe gleichsam erdrückt werden, die Kerne nehmen längliche schmale Form an und verschwinden schließlich ganz. Die eosinophile Infiltration ist noch längere Zeit stark ausgesprochen, schließlich schwindet aber auch sie und die bindegewebige Induration erhält überall die Oberhand. Die Lymphocyten sind nahezu ganz verschwunden. So ist schließlich ein derbes fein- oder grobfaseriges Bindegewebe entstanden, in dessen Lücken noch Zellinseln oder -gruppen oder einzelne große, meist freie Zellen oder Riesenzellen zu sehen sind, z. T. auch spärliche Lymphocyten (Fig. 5, Tafel II). Vielfach sieht man auch jetzt noch deutliche Zeichen ödematöser Gewebsdurchtränkung. Die Lymphocyten können sich z. T. auch in Plasmazellen umwandeln und haben dann meist längeren Bestand. Auch Mastzellen sind bald mehr, bald weniger vorhanden.

Dies ist im großen und ganzen der typische Verlauf. Im einzelnen können die verschiedenen Stadien und Umformungsprozesse verschieden lange und verschieden extensiv ausgebildet sein. Man kann demnach mit Longcope wohl von einem Zellenstadium und einem fibrösen Stadium der Erkrankung sprechen, Meist finden sich allerdings beide Stadien in ein und demselben Knoten vor.

2. Der **zweite Gewebstypus** läßt die leukocytäre Infiltration völlig vermissen, und es gibt Fälle, in denen sie an keiner Stelle selbst ausgedehntester Veränderung zu erkennen ist (Fig. 3, Tafel II). Die Veränderungen der Lymphocyten, der Stützzellen und Endothelien sind aber genau die gleichen, wie sie eben beschrieben wurden. Dieser Typus ist besonders bemerkenswert, als er leicht zu Verwechslungen mit den verschiedensten Erkrankungen, insbesondere auch myeloiden Umwandlungsvorgängen führen, da er ferner stellenweise sarkomatöse Wachstumsvorgänge nachahmen kann. Denn gerade hier kommt es nicht selten zu flächenhaft ausgebreiteten, äußerst zell- und kernreichen Bildungen, die lange Zeit eine fibrilläre Protoplasmadifferenzierung vermissen lassen.

Der erste und zweite Typus kommen auch nebeneinander vor.

3. Ein **dritter Gewebstypus**, von dem es aber bis zur Erkenntnis des Erregers der Erkrankung und seiner Wirkungsweise noch unentschieden bleiben muß, ob er mit Sicherheit hierher gezählt werden darf, ist der einer reinen lymphatischen Hyperplasie und eventuell sekundärer bindegewebiger Hyperplasie resp. Induration. Die Ähnlichkeit des klinischen Bildes wie der makroskopischen Wachstumsbedingungen einiger unter diesem histologischen Bilde

verlaufender Fälle scheint die Einreihung dieser Fälle zur Hodgkinschen Krankheit zu rechtfertigen (im Anhang soll näher auf diese eingegangen werden).

Manche Autoren, z. B. Fabian, unterschieden ein erstes Stadium der lymphatischen Hyperplasie von einem zweiten, dem des polymorphzelligen Granulationsgewebes und dem dritten fibrösen Stadium. Die Aufstellung eines ersten lymphatisch-hyperplastischen Stadiums halte ich in den meisten Fällen nicht für gerechtfertigt. Es handelt sich vielmehr im Beginn um akute Schwellungszustände durch ödematöse Durchtränkung. Die Sinus und Follikel erscheinen dadurch weit und verbreitert. Eine eigentliche lymphatische Hyperplasie kommt aber meist nicht zustande, vielmehr schließen sich alsbald degenerative Prozesse, Lymphocytenzerfall, an, und die resistenteren bindegewebigen Elemente beginnen zu wuchern. Die Lymphocytenansammlung im Gebiet der weiteren Ausbreitung des Prozesses ist nicht ein Zeichen lymphatischer Hyperplasie sondern eine Teilerscheinung entzündlicher Infiltration.

Das geschilderte Verhalten der histologischen Veränderungen zeigt, daß wir es zweifellos mit einem echten entzündlich-granulomatösen Prozeß zu tun haben, welcher einen typischen Verlauf nimmt und sich so als eine einheitliche typische reaktive Gewebsäußerung darstellt. Damit ist aber auch der zwingende Schluß einer einheitlichen, gemeinsamen Ursache gegeben. Das Charakteristische liegt in dem produktiven Charakter der Entzündung mit eigenartiger, kaum sonst bei ätiologisch bekannten Erkrankungen vorkommenden Alterationen der formalen Zellausgestaltung und Differenzierung. Als besonderes Merkmal kommt in den meisten Fällen die Eosinophilie der leukocytären Infiltration hinzu. Die drei genannten Typen der Veränderungen weisen ferner daraufhin, daß, wie bei anderen typischen Erkrankungen, offenbar je nach der Virulenz des Krankheitserregers degenerative und entzündlich-exsudative Vorgänge quantitativ verschieden verlaufen können. Wie z. B. bei einer tuberkulösen oder syphilitischen Lymphdrüsenerkrankung einmal rein hyperplastische lymphatische Wucherungsvorgänge ausgelöst werden, sodann aber charakteristische degenerative Vorgänge mit oder ohne leukocytäre Infiltration unter Zerstörung des lymphatischen Gewebes eintreten oder schließlich vorwiegend indurative Prozesse sich geltend machen, so scheinen auch bei der in Frage stehenden Erkrankung mit geringen Abweichungen ähnliche Wachstums- und Entzündungsvorgänge vorzukommen. Der Grund liegt auch hier darin, daß einmal die schädigende Wirkung auf die Lymphocyten nur eine partielle ist und durch lebhafte Zellproliferation wieder ausgeglichen werden kann, daß zum zweiten die Schädigung zu völliger Zer-

störung führt und nun in den zwar auch geschädigten, aber widerstandsfähigeren Stützzellen zu reaktiven Veränderungen führt.

Auf die nekrotischen Gewebsveränderungen ist hier absichtlich nicht weiter eingegangen, weil, wie noch gezeigt werden soll, diese offenbar stets sekundärer Natur sind. Die entzündliche Gewebseinschmelzung gehört nicht zum Charakter der Gewebsveränderungen des malignen Granuloms.

Anhang.

Der lymphatisch-hyperplastische Typus.

Ähnlich tuberkulösen, syphilitischen und anderen Granulationswucherungen, ist es recht wahrscheinlich, daß auch dem malignen Granulom eine rein lymphatisch hyperplastische Verlaufsform zukommt. Voraussetzung ist, daß eine besonders geringe partielle Zellschädigung des lymphatischen Gewebes zustande kommt, welche durch Teilung und Vermehrung der kleinen Lymphocyten beantwortet wird. Bei den skrofulös-tuberkulösen Lymphomen findet sich meist eine leichte Vermehrung der Blutlymphocyten. Ähnliche Vorgänge könnten auch beim malignen Granulom zu rein lymphatischen Wucherungen des lymphatischen Systems und eventuell Vermehrung der Blutlymphocyten führen. Da ferner die metastatischen granulomatösen Herde in den verschiedensten Organen stets durch Ansammlungen kleiner Lymphocyten eingeleitet werden, könnten sich daselbst unter der gleichen Reizeinwirkung ebenfalls rein lymphatische Tumorbildungen entwickeln. Damit wäre ein Zustand erreicht, der histologisch den Veränderungen bei lymphatischer Leukämie, zumal wenn das Knochenmark sich an der Erkrankung beteiligte, sehr ähnlich werden könnte. Nicht minder schwierig wäre die Abgrenzung gegen die sog. Lymphosarkomatosen, ja es erhebt sich die Frage, ob nicht einige dieser Erkrankungsfälle Beispiele der in Frage stehenden Granulomform darstellen.

Einige als lymphatische Leukämien des jugendlichen Alters oder als Lymphosarkome beschriebene Fälle der Literatur weisen in der Tat in ihrem klinischen und anatomischen Verlauf so große Ähnlichkeit mit der Hodgkinschen Krankheit auf, daß sie vielleicht als besondere histologische Verlaufsformen dieser Erkrankung betrachtet werden müssen. Es sei hier nur an Fälle von M. B. Schmidt, Falkenheim, Fabian-Naegeli-Schatiloff erinnert.

Im **Falle M. B. Schmidts** handelt es sich um einen 16jährigen jungen Menschen (Pat. Fuhrmann), der erst 4 Wochen vor seinem Tode Krankheitssymptome aufwies. Klinisch und anatomisch wurde zunächst die Diagnose auf ein metastasierendes Sarkom der Thymus gestellt. Es bestand ein großer Mediastinaltumor von 11 : 8,5 : 4 cm Größe mit leicht buckliger Oberfläche, der nach oben die vergrößerte Schilddrüse bis zum oberen Pol beider Seitenlappen und die Musculi thyreo-hyoidei durchwachsen hatte. Die paratrachealen und cervikalen Lymphdrüsen waren stark vergrößert, ferner bestand Schwellung und markige Beschaffenheit der retroperitonealen Drüsen. Tonsillen waren walnußgroß, markig, im linken Oberlappen lag ein subpleurales Knötchen, einzelne Bronchialdrüsen

waren verkäst und verkalkt. Die Milz war $1\frac{1}{2}$fach vergrößert, die Follikel sehr groß und dicht. In beiden Nieren zahlreiche kugelrunde, markige Tumoren in der Rinde, Oberfläche bucklig. Im Pylorusteil des Magens zahlreiche prominente, über stecknadelkopfgroße weiße Knötchen, z. T. mit schwarzem Zentrum. Linker Hoden stark vergrößert. Knochen ohne Besonderheiten.

Mikroskopisch bestanden alle Tumoren gleichmäßig aus einem Reticulum und kleinen Lymphocyten. In den Drüsen stellenweise vereinzelt oder Haufen großer blasser als Lymphogonien gedeuteter Zellen. Die Nieren und Hoden von lymphatischen Infiltraten durchsetzt mit Auseinanderdrängung der Kanälchen, teilweiser Atrophie. Im Leichenblut fand sich keine Vermehrung der weißen Blutkörperchen, insbesondere der Lymphocyten. Verf. betont die histologische Ähnlichkeit mit der Lymphosarkomatose Kundrats, hebt aber die starke Ausbreitung der Erkrankung, das Fehlen rein regionärer Metastasen wie bei Kundrats Lymphosarkomatosis hervor. Verf. bezeichnet daher diesen Fall als ein Lymphomsarkom der Thymus mit gleichzeitigen selbständigen pseudoleukämischen Veränderungen zahlreicher anderer Organe.

Die beiden anderen Fälle Schmidts (Feldmann und Bastian) möchte ich eher für akute kleinzellige Myeloblastenleukämien halten.

In vieler Beziehung dem letzten Falle ähnlich ist die **Beobachtung Falkenheims.** Sie betrifft einen $2\frac{1}{2}$jährigen Knaben, bei dem nach dem klinischen und anatomischen Befund die Diagnose auf malignes Lymphom resp. Hodgkinsche Krankheit gestellt wurde. Es fanden sich Schwellung der Halsdrüsen, Atemnot, Cyanose, Zeichen eines Mediastinaltumors und Fieber; ferner Leber-, Milzschwellung, zwei erbsengroße Knötchen unter der rechten Brusthaut, Retropharyngealabszeß, der eröffnet wurde. Bei der Sektion erwies sich die Thymus knollig verdickt und gelappt, die Trachea komprimiert. Ferner bestanden starke Schwellungen der tracheo-bronchialen Drüsen, der Halsdrüsen, der Milz, subpericardiale Knoten an der Aortenwurzel, Knoten im Lig. gastrocolicum, am Pankreaskopf, im Mesocolon, zahlreiche pfefferkorn- bis bohnengroße, z. T. konfluierende Knoten und weißliche Herde der Nierenrinde, starke Schwellung der retroperitonealen Lymphdrüsen, Lebervergrößerung mit zahlreichen hellen, grauweißen Einsprengungen, Schwellung der solitären und agminierten Darmfollikel. Im blaßroten Rippenmark weißliche Einsprengungen. Dazu bestand eitrige Bronchitis mit Bronchiektasen, ein kreidiger tuberkulöser Herd im linken Lungenunterlappen, ein käsiger und mehrere opake Herde in den Tracheobronchialdrüsen.

Mikroskopisch postmortal im Blut Vermehrung der Lymphocyten, meist kleine Formen, wenig neutrophile, vereinzelte einkernige Neutrophile. Eosinophile waren nicht vermindert. In Knochenmarksausstrichen die kleinen Lymphocyten überwiegend, spärlich neutrophile und eosinophile Zellen. In der Leber periportal reichlich lymphatische Infiltrate, in den Nieren diffuse lymphatische Infiltrate. In den Lymphdrüsen diffuse Hyperplasie mit einzelnen körnigen Nekrosen. Lungenherd: tuberkulöses Granulationsgewebe mit Tuberkeln und Langhausschen Riesenzellen.

Verf. wirft die Frage auf, ob die Hodgkinsche Erkrankung vielleicht ein pseudoleukämisches Initialstadium haben könne.

Nicht unwahrscheinlich scheint mir, daß auch Fall 4 von Fabian, Naegeli und Schatiloff von sog. chronischer lymphatischer Leukämie mit akutem hämorrhagischen septischen Endstadium hierher zu rechnen ist.

Überblickt man die geschilderten Fälle, so ist zunächst kein Zweifel, daß sie klinisch genau so verliefen wie typische Fälle der Hodgkinschen Krankheit. Auch in ihrem makroskopisch-anatomischen Verhalten schließen sie sich typischen Verlaufsformen an, der generalisierten Form und der Form des Mediastinaltumors. Auch die Art und Weise der Metastasierung der Erkrankung in die verschiedensten parenchymatösen Organe entspricht derjenigen granulomatöser Erkrankungen. Einzig die rein lymphatische Hyperplasie scheint dem zu widersprechen.

Die Vermehrung der kleinen Lymphocyten im Blut ist kein sicherer Gegenbeweis gegen diese Behauptung. Denn, wie schon eingangs bemerkt, kann sehr wohl eine lymphatische entzündliche Hyperplasie auch zu einer Vermehrung der Blutlymphocyten führen. Sodann ist aber aus dem Leichenblut, wie dies in einigen Fällen geschehen ist, wegen der Sedimentierung der Blutkörperchen recht schwer ein genaues Urteil über den Zustand des Blutes vor dem Tode zu fällen. Ferner enthält das kindliche Blut bei chronisch infektiösen Prozessen oft relativ reichlich Lymphocyten, sowie größere Zellformen, die wahrscheinlich myeloblastischer Natur sind.

Nach all dem scheint es in der Tat histologische Verlaufsformen des malignen Granuloms zu geben, bei denen infolge besonders abgestufter Wirkung des Krankheitserregers eine rein lymphatisch-hyperplastische Wucherung zustande kommt, während die makroskopischen und sonstigen klinischen Erscheinungen den gewöhnlichen Verlauf nehmen. Anatomisch bieten sie große Ähnlichkeit mit dem Lymphosarkom und der lymphatischen Leukämie.

Man könnte versucht sein, aus diesen Verhältnissen den Schluß zu ziehen, daß tatsächlich „enge Berührungspunkte zwischen leukämischen, pseudoleukämischen und lymphosarkomatösen Neubildungen“ (M. B. Schmidt) bestehen. Histologisch bestehen sie, prinzipiell aber scheint es doch geraten, zwischen diesen Prozessen eine scharfe Grenze zu ziehen — pseudoleukämisch als granulomatös entzündlich genommen — denn die histologische Ähnlichkeit spricht nicht auch für die gleichen auslösenden Kräfte. Vorderhand ist an dem Unterschied zwischen entzündlicher und rein hyperplastischer und rein tumoröser Gewebsproliferation als fundamentalen Verschiedenheiten festzuhalten.

Unter gewissen Bedingungen kann wohl auch die rein lymphatisch hyperplastische Form in die gewöhnliche granulomatöse übergehen, indem eine Steigerung der entzündlichen Reizwirkung stärkere Veränderungen der Lymphocyten und eine Beteiligung der Stützzellen verursacht. Folgender Fall könnte in diesem Sinne gedeutet werden.

Fall XVIII. Paul S., 3 Jahre, früher ganz gesund, starb plötzlich im Anschluß an Bronchoskopie wegen eines in die Trachea verirrten Fremdkörpers, der schließlich durch Tracheotomie entfernt wurde.

Sektionsergebnis: Guter Ernährungszustand. Cyanose. Ausgedehnte Totenflecke am Rücken. Lungen stark zurückgesunken. In linker Pleurahöhle wässerige Flüssigkeit, rechte frei. Ventrikel beide leer und dilatiert. In der Aorta oberhalb der Ursprungsstelle weißliche Streifchen. Lungen luft- und bluthaltig, Schleimhaut der Bronchien gerötet und mit reichlich Schleim bedeckt. In Trachea etwas Schleim. Unterhalb des Kehlkopfs eine Incisur an der Bifurkationsstelle in den rechten Hauptbronchus reichend, schwärzliche Verfärbung der Schleimhaut.

Die Thymus vergrößert, 20 g. Die Drüsen hinter und vor der Trachea, um die Bronchien bohnengroß geschwollen, auf dem Durchschnitt rötlich, von weißlichen Partien durchzogen. Mesenterialdrüsen stark geschwollen. Milz 9:6:2 cm groß, dunkelblaurot, Follikel als hirsekerngroße weiße Pünktchen deutlich. Leber graurot, Acinuszeichnung deutlich. Nieren und übrige Organe unverändert. Knochenmark rot.

Mikroskopischer Befund.

Lymphdrüsen von fünf verschiedenen Stellen: alle gleich verändert. Bei schwacher Vergrößerung anscheinend diffuse lymphatische Hyperplasie. Gegend der Follikelzentren heller, lockerer, großen Keimzentren ähnlich.

Bei starker Vergrößerung Follikel: Lymphocyten in den Zentren teilweise in Degeneration, bröckliger Kernzerfall, Hervortreten der gequollenen, wenig gefärbten Kerne der Stützzellen. Peripher viel große Zellen mit rundlichen Kernen, wabiger Kernsubstanz, 1—2 Kernkörperchen, und schmalem oder breiterem ungranuliertem Protoplasmahof, von den gequollenen Kernen der Stützzellen deutlich verschieden. Die großen Zellen erwecken z. T. den Eindruck, als ob sie aus Lymphocyten hervorgegangen wären. Follikel im einzelnen verschieden, hier fast nur große freie Zellen, dazwischen gequollene Stützzellen, dort mehr Lymphocyten ohne oder mit deutlichen Zerfallserscheinungen, oder stärkerer Zellzerfall, nur die gequollenen Kerne der Stützzellen erhalten. Keine leukocytären Zellen, keine deutlichen Kernteilungsfiguren. Keine Riesenzellen. Herde unscharf in die Umgebung übergehend. Umgebung der Follikel: meist rein lymphocytär, einige lymphatische Kernteilungsfiguren, überall helle Lücken, in denen die gequollenen Kerne der Bindegewebskerne und der Endothelien sichtbar sind. Deutliche Endotheldesquamation in den Lymphbahnen, z. T. zweikernig, vereinzelt Kernvergrößerung ähnlich den Granulomriesenzellen. Vereinzelte neutrophile und eosinophile Leukocyten. Gefäße dilatiert, manche Drüsen sehr gefäßreich, enthalten zahlreiche polymorphkernige Leukocyten. Kapseln nicht infiltriert.

Stellenweise beginnende kernreiche Bindegewebswucherung, Stützsubstanz etwas ödematös gequollen.

Umgebung der Drüsen: Lymphgefäße mit Lymphocyten, vereinzelt auch großen Zellen gefüllt, selten darunter ein eosinophiler Leukocyt. Wenig Mastzellen.

Thymus: im großen und ganzen normaler Bau, Hassalsche Körperchen z. T. erhalten, z. T. in Zerfall begriffen. Stellenweise Kern- und Zellzerfall. In der Peripherie der Läppchen und den bindegewebigen Septen eosinophile Leukocyten, z. T. auch innerhalb der Läppchen,

ferner eosinophile Myelocyten, auch Promyelocyten, einige eosinophile Zellen mit typischem Lymphocytenkern. In den Gefäßen neben Erythrocyten nur neutrophile Leukocyten.

Milz analog den Drüsen verändert. In den zahlreichen Follikeln zentral die gleichen Degenerationszeichen und die gleichen großen Zellen und gequollenen Kerne der Stützzellen, auch in der Peripherie ähnliche Zellen, Pulpa überwiegend Lymphocyten, vereinzelte myeloide Zellen. Einige neutrophile, weit mehr eosinophile Leukocyten, mehr als in den Drüsen. Stellenweise leichte Bindegewebswucherung.

Leber im periportalen Gewebe stellenweise geringe Lymphocytenanhäufung, an anderen Stellen Lymphocyteninfiltrate mit wenig oder beträchtlicher Zahl von eosinophilen Leukocyten. Einige größere Zellhaufen enthalten peripher besonders Lymphocyten, im Zentrum aufgelockertes Stützgewebe mit gequollenen Kernen, daneben die gleichen großen Zellen wie in den Drüsenfollikeln und leichte Zerfallserscheinungen der Lymphocyten. Einige Mastzellen. Lebergewebe selbst unverändert.

Nieren frei von Infiltraten.

Knochenmark von Rippe, Sternum und Wirbel: Meist typisch beschaffen, schöne neutrophile und besonders auch eosinophile Myelocyten und Leukocyten, viel kernhaltige Rote, zahlreiche Myeloblasten. An einzelnen Stellen aber auch deutliche Lymphocyteu, z. T. zu kleinen Häufchen perivaskulär angeordnet. In einem Lymphocytenherd zentral beginnende Veränderung wie in den Drüsenfollikeln.

Hier handelt es sich offenbar um eine beginnende Erkrankung, die zunächst rein lymphatisch hyperplastisch verlief. Durch unbekannte Momente kam es zu stärkeren entzündlichen Erscheinungen, die zu Lymphocytenzerfall, beginnender Bindegewebswucherung und leichter leukocytärer Infiltration führten. Dabei sehen wir wieder große atypische Zellformen auftreten. Anscheinend kann es bei diesen Übergangsstadien auch zu Umwandlung von Lymphocyten in große Zellformen kommen, wie dies für ihre nächsten Verwandten, die Plasmazellen, zweifellos feststeht. Bemerkenswert ist, wie rasch offenbar die Erkrankung auch in inneren Organen, Milz, Leber und Knochenmark, sich geltend machen kann. Allerdings möchte ich diesen Fall nur mit einer gewissen Reserve zur Hodgkinschen Erkrankung rechnen, obgleich die Milz-, Leber- und Knochenmarksherde kaum eine andere Deutung zulassen.

2. Die lokale Ausbreitung der Erkrankung.

a) Die Entstehung periglandulärer Granulomknoten.

Die Erkrankung beginnt, wie erwähnt, herdförmig in Mark oder Rindensubstanz der Lymphdrüsen oder mehr diffus. Es entstehen die charakteristischen Zellwucherungen, ausgehend von Endothel- und Stützzellen mit oder ohne eosinophile Leukocytenansammlung. Bald ist fast die ganze Drüse von dem Granulationsgewebe in den verschiedensten Entwicklungsstadien erfüllt, das typische lymphatische Gewebe bis auf spärliche, meist peripher

in der Rinde gelegener Reste zugrunde gegangen. Die Drüse nimmt an Umfang nach und nach zu. Alsbald treten in nächster Nachbarschaft neue, rasch wachsende Knoten auf. Sie entstehen offenbar auf verschiedene Weise. Einmal kann es sich um benachbarte präformierte Drüsen handeln. Weit häufiger scheint es sich aber um wirkliche Neubildung von pathologischem Granulomgewebe in nicht präformiertem Lymphdrüsengewebe zu handeln.

Bestimmend für die weitere Ausbreitung ist die Tatsache, daß die Erkrankung die natürlichen Organgrenzen durchbrechen und infiltrativ die Umgebung befallen kann. Dies ist nicht etwa nur eine seltene Ausnahme, sondern kann nahezu in jedem Fall an dieser oder jener Stelle deutlich zum Ausdruck kommen. Das ist indessen nicht so zu verstehen, daß die granulomatöse Wucherung als solche das Gewebe durchbricht und auf die Nachbarschaft nach Art eines malignen Tumors übergreift, vielmehr so, daß der Infektionsträger durch die Lymphe resp. das entzündliche Exsudat auf Kapsel und Umgebung weiter verschleppt wird und infolge seiner Ansiedlung die Zellen an diesen Orten zu den charakteristischen reaktiven Wucherungsvorgängen anregt. So kann es zum Einwachsen in lockeres Bindegewebe, Fettgewebe, Muskelgewebe, Periost und Knochen kommen.

Die Vergrößerung der Lymphdrüsen durch Einbruch in die Nachbarschaft und mehr oder weniger flächenhafte Ausbreitung der Erkrankung ist indessen stets nur an beschränkten Orten sichtbar. Meist sieht man die Drüsen unter scheinbarer Erhaltung der Kapsel sich vergrößern und neue Knoten in der Umgebung auftreten. Manche Bildungen erwecken den Eindruck von ungleichmäßiger Sprossung der Lymphdrüsen und es scheinen sich hier ähnliche Vorgänge abzuspielen, wie sie Hammerschlag für die Lymphdrüsenvermehrung bei den verschiedensten Erkrankungen beschrieben hat. Er fand nämlich, daß durch Wucherung der Rindenfollikel eigenartige Zapfenbildungen, Sprossungen an der Drüsenoberfläche zustande kommen, welche durch eine vom Hilus ausgehende und den weiten Lymphwegen oder den Bindegewebssepten folgende Teilung zu einer Trennung in mehrere selbständige Drüsenkörper führen kann. Ähnliche Bildungen dürften auch hier vorkommen, die neuen Drüsenkörper erkranken aber alsbald wie die Mutterdrüse, so daß neue Granulomknoten entstehen. So erklärt es sich vielleicht, daß man nicht selten Bilder findet, in denen in der Peripherie eines unregelmäßig kontourierten Knotens lymphatisches Gewebe noch in größerer

Menge zu finden ist, der übrige Teil aber völlig granulomatös umgewandelt erscheint. Die Vergrößerung und Ausbreitung der Erkrankung folgt in diesem Falle also dem Wege kompensatorischer lymphatischer Bildungen.

Neue Drüsen können aber nach Hammerschlag auch in die Nähe erkrankter Drüsen, im benachbarten Fett- und Bindegewebe entstehen. Dieser Bildungsmodus scheint für die granulomatösen Lymphomknoten der häufigste zu sein. In geeigneten Stadien findet man nämlich in dem umgebenden Binde- oder Fettgewebe kleine Häufchen von Lymphocyten. Alsbald setzt sich die Erkrankung auch hier fest und man sieht zentral die typischen Veränderungen der Bindegewebszellen mit oder ohne Ansammlung eosinophiler Leukocyten ausgebildet. Die Veränderungen können aber auch unregelmäßig sprossenförmig in die Umgebung sich fortsetzen. Durch stete periphere Ausdehnung der Erkrankung entstehen so an Stelle der kleinen Knötchen immer größere Knoten, die durch Verdrängung der Umgebung, besonders des Bindegewebes, eine Art Abkapselung erfahren. Meist ist aber an dieser oder jener Stelle noch deutlich der ursprüngliche Charakter des Gewebes, besonders von Fettgewebe zu erkennen. Es handelt sich also nur um eine scheinbare Abkapselung, worauf Benda schon hingewiesen hat. Häufig geschieht die Ausdehnung so, daß in der Peripherie der sich neubildenden Knoten lymphocytäre Einlagerungen sich finden, die nach und nach den gleichen Veränderungen anheimfallen, wie in den Drüsen. Im Fettgewebe sieht man dabei die Fettkugeln langsam schwinden, Lymphocyten können, wie ich es anderwärts für das Ödem der Haut beschrieben habe, in die Fettkugel eindringen, sich unter Verbreiterung des Protoplasmas mit dem Fett beladen und so die Fettzelle zum Schwund bringen. Der Kern bleibt aber meist erhalten, kann offenbar auch wie die übrigen Bindegewebszellen sich sekundär an den Wucherungsvorgängen beteiligen. Die Weiterverbreitung des Granuloms folgt also auch hier offensichtlich lymphatischen Anlagen. Auch diese sind wohl als der Ausdruck regenerativer Bestrebungen des lymphatischen Systems aufzufassen.

Für die Entstehung dieser kleinen lymphatischen Zellherde frei im Gewebe spielen zweifellos auch Lymphstauungen eine Rolle, in deren Gefolge es ja bekanntlich zu erheblichen Ansammlungen von Lymphocyten in und außerhalb der Lymphgefäße kommen kann. Das lymphatische Stauungsödem befördert die Ansammlung in der Umgebung der Lymphgefäße. Auf diese

Weise entstehen kleine lymphatische Zellknötchen, welche die Tendenz zu neuer Drüsenbildung deutlich erkennen lassen. Zeichen von Lymphstauung sind auch in allen Stadien granulomatöser Drüsenerkrankung meist deutlich ausgesprochen. Auch jene eigenartigen vorübergehenden Schwellungszustände ganzer Drüsengruppen mit Ödem der Umgebung sind wohl nichts anderes als akut auftretende und wieder verchwindende totale Verlegungen größerer Lymphbahnen. Eine besondere Rolle spielt diese Behinderung der Lymphzirkulation auch bei den Veränderungen der Haut und seiner Teile. In den genannten lymphatischen Zellknötchen breitet sich die Erkrankung weiter aus. Diese Vorgänge erwecken den Eindruck, daß es zur Weiterverbreitung der Erkrankung gewissermaßen der Vorbereitung des Nährbodens für die Krankheitskeime durch lymphatische Zellen bedarf, eine Erscheinung, die im Einklang steht mit dem ausschließlichen Beginn der Erkrankung im lymphatischen System.

Die lymphatische Infiltration ist in diesen fortschreitenden Herden also meist nicht als entzündlich aufzufassen, sondern als primär regenerativ. Damit soll aber nicht bestritten werden, daß unter dem Einfluß der Infektion auch lymphocytäre Infiltrationen zustande kommen. Daran ist kein Zweifel und besonders bei der Entstehung der Metastasen in anderen Organen wird darauf noch zurückzukommen sein, aber es erscheint mir nicht richtig, wenn Benda auf ein frisch entzündliches Stadium mit reichlich polymorphkernigen Leukocyten ein Stadium der lymphocytären Infiltration folgen läßt, ebensowenig wie es ein typisches, erstes lymphatisches hyperplastisches Stadium gibt. Leukocytäre und zwar eosinophile Infiltration, Wucherungsvorgänge und Degeneration der Lymphocyten lassen sich meist überhaupt nach Stadien nicht trennen, da sie fast stets gleichzeitig auftreten. Die eosinophile Infiltration kann bis zum Beginn des letzten Bindegewebsstadiums bestehen bleiben, sie kann aber auch völlig fehlen, die Lymphocyten können außerordentlich rasch zum allergrößten Teil vernichtet werden. Ein besonderes Stadium der lymphocytären Infiltration ist kaum je deutlich.

Durch weitere periphere Ausbreitung der Erkrankung kommt es bald zu größeren oder kleineren durch das umgebende verdrängte Gewebe abgekapselten Knoten, oder es entstehen diffuse Erkrankungsherde, und die Wucherung ergreift auch andere benachbarte Organe, insbesondere Muskeln, Periost, selten parenchymatöse Organe.

b) Das Übergreifen auf die Muskulatur.

Das Vordringen der Erkrankung in Muskelgewebe geschieht teils durch direktes Übergreifen auf die Muskelfasern, teils auf dem Wege des interstitiellen Bindegewebes und Übergreifen

auf die umgebende Muskelsubstanz. So entstehen knotige, die Muskelsubstanz durchsetzende Schwellungen. Am häufigsten erkranken wohl die Interkostalmuskeln, seltener andere, wie der Ileopsoas (Coley, Mackenzie, Ferrari und Cominotti), der Pektoralis (Kaufmann), das Zwerchfell (Murchison).

Im Falle von Claus bestanden Geschwulstknoten, die atrophische, z. T. körnig oder fettig zerfallene Muskelfasern enthielten. In zwei eigenen Beobachtungen konnten die Veränderungen genauer verfolgt werden.

Die Granulationswucherung greift einmal vom umgebenden Bindegewebe auf die Muskelsubstanz über. Zwischen den Muskelfasern sieht man reichliche Infiltration von Lymphocyten und stellenweise massenhaft eosinophilen Leukocyten auftreten und gleichzeitig eine intensive Wucherung der Bindegewebskerne unter teilweiser Riesenzellbildung. Die Muskelfasern werden verschmälert, atrophieren schließlich ganz, ihre Kerne gehen verloren. Stellenweise findet man auch mehr bröckligen Zerfall des Sarkoplasmas oder die Fasern spalten sich in feine Längsfibrillen vor ihrem Zerfall. Auch starke Verbreiterung und außerordentliche Deutlichkeit der Querstreifung kann vorausgehen. Stellenweise kommt es zu ödematöser Durchtränkung und Vakuolisierung der Fasern. Ein Teil wandelt sich in schmale homogene, intensiv eosinrot färbbare, kernlose Streifen um, die sehr resistent zu sein scheinen. Durch unregelmäßiges Vordringen der Erkrankung können kleine Inseln von Muskelgewebe abgetrennt werden und längere Zeit im Granulomgewebe erhalten bleiben, bald verfallen sie aber der Atrophie und bis auf einzelne homogenisierte Bündel der Resorption oder sie gehen in einer bindegewebigen Wucherung auf.

Im allgemeinen gehen Kern und Protoplasmafasern zugrunde. Nicht selten sieht man aber auch die Kerne des Sarkolemms an der Wucherung beteiligt und die Muskelkerne selbst können mächtig in Wucherung geraten, so daß lange Kernreihen oder Kernhaufen innerhalb des Sarkolemms entstehen. In manchen Fällen kann die Wucherung der Kerne innerhalb der Sarkolemmschläuche solche Ausdehnung gewinnen, daß diese erweitert werden nnd bei schwacher Vergrößeruug den Eindruck sarkosporidienartiger Gebilde erwecken (Fig. 14, Tafel IV).

In älteren Stadien der Erkrankung nimmt die Zahl der Lymphocyten mehr und mehr ab, die Muskelfasern sind verschwunden, mächtige Kernwucherung, Riesenzellbildung vermischt mit eosinophilen Leukocyten lassen das Gewebe mit dem veränderten Drüsen-

gewebe identisch erscheinen. Die eosinophilen Leukocyten können aber stellenweise auch ganz fehlen oder verschwinden, so daß das Gewebe völlig das Aussehen einer sarkomähnlichen Wucherung erhält. In noch späteren Stadien kommt es dann zu mehr oder minder mächtiger Bindegewebsentwicklung unter Vernichtung der Kerne und eingelagerten Zellen.

Die Verbreitung kann aber auch derart vor sich gehen, daß entfernt vom eigentlichen Granulationsgewebe im Interstitium kleine Zellherde von Lymphocyten und eosinophilen Leukocyten sich bilden, zu denen sich alsbald eine Wucherung der Bindegewebskerne, Bildung von Riesenzellen, hinzugesellt (Fig. 13, Tafel IV). Auch von diesen Herden aus kann offenbar die Erkrankung auf die Muskelsubstanz übergreifen.

Auch bei der Muskelveränderung tritt im allgemeinen jene Erscheinung zutage, daß an den Orten des Fortschreitens der Erkrankung zunächst Lymphocytenansammlungen auftreten, die späterhin zerfallen, und daß erst sekundär die charakteristischen Veränderungen sich einstellen. Bemerkenswert ist, daß es gerade die feiner organisierten Protoplasmadifferenzierungen, wie das Sarkoplasma, sind, welche in erster Linie zugrunde gehen, während Sarkolemm und Kernsubstanz erhalten bleiben und sich an der Wucherung beteiligen können.

c) Die Veränderungen der Haut.

Bei den verschiedenartigen Veränderungen der Haut interessiert in erster Linie die Frage, ob und inwieweit sie spezifisch granulomatöser Natur sind oder nicht.

Eine frische pruriginöse Effloreszenz bot folgendes Bild (Fig. 16, Tafel IV: Die Epidermis ödematös durchtränkt, die Zellen großenteils vakuolisiert, die Hornschicht und das Sratum granulosum verbreitert. Die Kapillaren der Papillarkörper gewuchert gegen die Epidermis vordringend, die Endothelzellen gequollen. In der Umgebung einige Lymphocyten und eosinophile Leukocyten. Quellung der adventitiellen Bindegewebskerne. Umgebung der Kapillaren des Coriums und eines Teils der Schweißdrüsen in gleichem Sinne verändert. Talgdrüsen fehlten. Im subkutanen Gewebe waren Zellextravasate, meist große Lymphocyten und einige Erythrocyten sichtbar, in einigen Venen fibrinöse Gerinnsel, einmal unter Wucherung der Endothelzellen und Anwesenheit von eosinophilen Leukocyten.

In einem anderen Fall mit Hautatrophie und ichthyotischer Hyperkeratose fand sich starke Verdickung der Hornschicht, in die Haarbälge hineinreichend, Verlust der Talgdrüsen, Verschmälerung der Epidermis, Abflachung der Papillen, spärliche kleine Papillargefäße, Verschmälerung der papillären Schicht. Schweißdrüsen erhalten. Zwischen

den derben Bindegewebsbündeln des Coriums und um einige Gefäße zellige Infiltration durch Lymphocyten, große Zellen z. T. mit atypischen Kernteilungsfiguren, Verdichtung resp. Verbreiterung vieler adventitieller Gefäßschichten; Atrophie des Fettgewebes.

Ähnliche Infiltrate um die Gefäße, bestehend aus Lymphocyten, eosinophilen und wenig neutrophilen Leukocyten, in älteren Stadien mit starker Proliferation der Bindegewebs- und der Endothelzellen fand Brunsgaard als Grundlage papulöser und pomphiartiger Effloreszenzen. v. Nottkafft fand bei den flachen Knoten Verschmälerung der Epidermis und Hyperkeratose, Infiltration der Media und Adventitia der Arterien mit kleinen Rundzellen, mächtige Erweiterung der korialen Lymphgefäße, z. T. mit gewucherten kubischem Endothel, z. T. strotzend mit Lymphocyten gefüllt, teilweise auch polymorphkernige neutrophile und eosinophile Leukocyten enthaltend. In der Umgebung fanden sich ganze Knoten von Lymphocyten, ferner geringe Infiltrate um Haarbälge und Schweißdrüsen. Bei den kleinen Hauttumoren wurde starke Verschmälerung der Epidermis, Abflachung der Papillen, z. T. Bloßlegung des Coriums, Abhebung der Epidermis, entzündliche Infiltration, Wucherung der Blutkapillar- und Lymphgefäßendothelien festgestellt. In einem zweitem Falle mit kleinen Hauttumoren und Hyperkeratose und Haarausfall fand sich Verschmälerung der Epidermis, bedeutende Vermehrung der Lymphgefäß- und Kapillarendothelien, entzündliche Infiltration des Coriums, Auftreten von großen Zellen, Riesenzellen und wenig eosinophilen Leukocyten.

Petit und Mouchet berichten in den Hautknötchen von Zellen mit schlecht begrenztem Protoplasma, Centrosoma und Asthrosphäre, anormalen Kernteilungsfiguren, Nekrophagen, polymorphkernigen Leukocyten und retikulärem Gewebe. Ganz ähnlich dem eigenen, oben berichteten Befund lauten die Angaben Gerschners bei einem verbreiteten, stark juckenden papulösen Exanthem, nämlich Verdickung des Stratum corneum, Verschmälerung des reti Malpighi, Atrophie der Lanugohaare und Talgdrüsen, weniger der Schweißdrüsen, Abflachung der Papillen, verstreute Herde von Granulationsgewebe. Die Hauttumoren im Falle von Grosz, als Lymphogranulomatosis cutis bezeichnet, bestanden aus zahlreichen Granulationsherden, die hauptsächlich um die Schweiß- und Talgdrüsen lokalisiert waren. Die Hauptzellmasse bildeten Lymphocyten, dann Bindegewebszellen, dazwischen große Riesenzellen mit dunkelgefärbten, oft plumpen Fortsätzen, mit lockerem Kern-Chromatingerüst, ein oder mehreren Kernkörperchen, oft polymorphen gelappten oder mehreren Kernen, z. T. mit atypischer Karyokinese; Plasma- und Mastzellen besonders in Nachbarschaft der Gefäße. Zartes bindegewebiges Netzwerk und viel dünnwandige Gefäße.

Rosellini beobachtete bei einer 74jährigen Frau eine exfoliative Erythrodermie, die unter dem Bilde einer Pityriasis rubra verlief, mit knotigen Infiltraten. Histologisch fanden sich als Grundlage für beide Veränderungen granulomatöse Herde.

Neben diesen oberflächlichen Hautveränderungen, die besonders in der Cutis ihren Sitz haben, kommen auch subkutan gelegene tumorartige Bildungen vor. So erwähnen Brigidi und Piccoli Lymphoid-

zellnester meist perivaskulär, auch im Fettgewebe des subkutanen Gewebes und in der Muskulatur gelegen.

Echte Granulationsherde mit charakteristischen Veränderungen sah ich in der Umgebung eines Röntgenulcus über granulamatös geschwollenen Halslymphdrüsen. In nächster Nähe des Ulcus entzündliche Infiltration, im Geschwürsgrund unterhalb der Degenerationszone reichlich Plasmazellenherde, Verödung der Schweiß- und Talgdrüsen und Haarbälge, letztere z. T. unter Cystenbildung. Die Plasmazellen bildeten z. T. geradezu kleine Plasmome, In der Umgebung fanden sich in einigen Papillarkörpern Zellhäufchen. bestehend aus Lymphocyten, eosinophilen Leukocyten und großkernigen Bindegewebszellen. In der Umgebung der Schweißdrüsen und Haarbälge reichlich Plasmazellen. Subkutan schließlich rundliche kleine und große Knoten von Granulationsgewebe mit derber bindegewebiger Umgebung, zentral hindegewebigem Reticulum mit massenhaft eosinophilen Leukocyten, Lymphocyten, reichlich Plasmazellen, besonders peripher, großen Zellen und typischen Riesenzellen. In der weiteren Umgebung Züge und Nester von Plasmazellen und gewucherten Bindegewebszellen oder derbes Bindegewebe. Zahlreiche intra- und extrazelluläre Russelsche Körperchen. Die elastischen Fasern waren im Granulationsgewebe meist zugrunde gegangen.

In dem prall ödematösen Mammagewebe eines weiteren Falles fanden sich ebenfalls typische Granulomknoten in derbem oder mehr lockerem Bindegewebe mit viel Lymphocyten, eosinophilen Leukocyten, großen Zellen und Riesenzellen. Daneben kleinere Lymphocytenhaufen und mächtige Erweiterung der Lymphspalten und Lymphgefäße, die teilweise von kleinen Lymphocyten thrombosiert erschienen. Von diesen Herden Übergänge zu den Granulomherden. Russelsche Körperchen, vereinzelte Charcot-Leydensche Kristalle und Mastzellen vervollständigten das Bild. Drüsenschläuche fanden sich äußerst spärlich.

Überblickt man diese Veränderungen, so ist kein Zweifel, daß es echte granulomatöse Hautaffektionen als Teilerscheinung der Drüsenerkrankung gibt. Sie liegen mit Vorliebe in den oberen Coriumschichten, ferner in der Umgebung der Schweiß- und Talgdrüsen, können aber auch in den Papillarkörpern, den tieferen Coriumschichten und in der Subcutis vorkommen. Meist finden sich Beziehungen zu Lymph- oder Blutgefäßen. Die ersten Veränderungen sind meist lymphatische Infiltrate, zu denen später die gramulomatösen Veränderungen hinzutreten. Diese gleichen völlig den Veränderungen in den erkrankten Lymphdrüsen.

Die Entstehung dieser Herderkrankungen dürfte nach ihrer Lokalisation im Bereiche lymphatischer Stauungsbezirke resp. im Quellgebiet erkrankter Lymphdrüsen vorzugsweise auf dem Lymphwege zustande kommen. Hier ist besonders der Fall mit den Mammatumoren bemerkenswert, denn wir sehen hier gewissermaßen den Weg der Erkrankung vorgezeichnet. Infolge von Lymphstauung kommt es zu mächtiger Erweiterung der Lymph-

gefäße und thrombusartiger Ansammlung von kleinen Lymphocyten in und dann auch um die Lymphgefäße. In diesen Herden entwickelt sich weiter die typische Granulationswucherung.

Andererseits soll aber nicht bezweifelt werden, daß auch auf hämatogenem Wege eine typische Hauterkrankung zustande kommen kann, und man darf vielleicht einen Teil der pruriginösen Effloreszenzen in diesem Sinne deuten. Dafür würden die histologischen Veränderungen, besonders das Auftreten eosinophiler Leukocyten und Wucherungsvorgänge der Bindegewebs- und Endothelzellen sprechen. Auch das Auftreten kleiner Granulomherde um die Capillaren des Coriums, die Schweiß- und Talgdrüsen könnten durch hämotogene Verbreitung entstehen. Andererseits kann es auch durch Alterationen der Blutcapillaren, sei es durch Stauung im venösen System, sei es durch Anwesenheit schädigender Momente im Innern der Capillaren oder Alterationen der Capillarwände durch schädliche Substanzen in der umspülenden Lymphe, zum Austritt der lokomotionsfähigen kleinen Lymphocyten kommen. Die lymphatischen perivaskulären Zellherde scheinen auch in der Haut die lokale Disposition für die granulomatöse Erkrankung zu schaffen.

Die gelegentlich beobachteten ulcerativen Prozesse an den granulomatösen Hauttumoren sind offenbar durch sekundäre Infektion und Zerfallsprozesse bedingt.

Es wurde schon erwähnt, daß wahrscheinlich auch manche pruriginöse Effloreszenzen als Granulomherde angesprochen werden dürften. Dies kann indessen nur mit großem Vorbehalt geschehen, denn wir wissen, daß das histologische Bild der Prurigoknötchen auch bei ganz verschiedenen Affektionen oder als selbständiges Krankheitsbild hinsichtlich der entzündlichen Gewebsveränderung gleichartig verläuft, nämlich als Exsudation mit Auftreten von Lymphocyten und eosinophilen Leukocyten. Granulomatös werden wir die Veränderungen nur dann deuten dürfen, wenn auch typische Veränderungen der bindegewebigen Zellelemente, Auftreten großer Zellen, eventuell Riesenzellen, Bindegewebs- und Endothelwucherungen hinzutreten. Denn nach Blaschko und Paltauf handelt es sich offenbar beim Prurigo um eine Art Autointoxikation von in den Lymphdrüsen resorbierten oder produzierten Stoffen. Daß hierzu gerade bei Erkrankungen der Lymphdrüsen, gleichgültig welcher Art die Erkrankung ist, Gelegenheit gegeben ist, dürfte einleuchten. Ich glaube daher mit Blaschko und Paltauf, daß der Prurigo, ebenso wie der einfache Pruritus, sowie andere

ekzematöse Dermatitiden, im allgemeinen nichts für das maligne Granulom Spezifisches darstellen. Sie sind aber dadurch bedeutungsvoll, daß sich auf dem Boden dieser lokalisierten Krankheitsherdchen kleine Granulomherde entwickeln können (Fälle von Brunsgaard und Roselli ni).

Die nicht seltenen Zeichen der Hautatrophie und Verödung der Talgdrüsen, Verlust der Lanugohärchen sowie die Zeichen der Hyperkeratose sind ebenfalls nicht als typische Krankheitssymptome zu bezeichnen, sie stellen vielmehr Folgezustände mangelhafter Ernährungszustände dar. Hierfür können einmal Gefäßveränderungen, Endothelwucherungen, auch Thrombosen (Paltauf) verantwortlich gemacht werden, sie können aber wohl auch durch mangelhafte Lymphzirkulation resp. Retention schädlicher Abbauprodukte in der Lymphe ihre Erklärung finden. Die Hyperkeratose ist dabei nicht der Ausdruck einer besonderen Erkrankung oder idiopathischen Veranlagung, vielmehr nur ein Zeichen der Steigerung schon normal regressiv metamorphotischer Prozesse.

Die Beziehungen der Hautveränderungen zur Mycosis fungoides.

Vergleicht man die beschriebenen Hautveränderungen mit denen der Mycosis fungoides, so findet man prinzipiell die gleichen histologischen Gewebsformationen. Sie sind so ähnlich, daß man an der innigen Verwandtschaft der Mykosis mit dem Hodgkinschen Granulom nicht zweifeln kann.

Nach Paltauf finden sich folgende Veränderungen.

Die Tumoren bestehen aus einem Granulationsgewebe mit Lymphocyten, besonders peripher, ferner großen, runden, ovalen oder polygonalen Zellen mit zentralem oder randständigem Kern, Bindegewebszellen, Mastzellen, Plasmazellen, vielkernigen Riesenzellen, hervorgegangen aus wuchernden Zellen und Fremdkörperriesenzellen, eosinophilen Leukocyten, wenig polymorphkernigen neutrophilen Leukocyten (mehr bei geschwürigen Prozessen, d. h. bei sekundärer Infektion).

Die erythematösen Plaques weisen Schwellung der Papillen, subpapillär erweiterte Blutkapillaren, zwischen den Bindegewebsbündeln und in den Lymphspalten Lymphocyten, vermehrte Bindegewebszellen, mehrkernige Riesenzellen, Mastzellen, Plasmazellen, in der Epidermis Ödem, Vermehrung der Zellen des Stratum corneum auf.

In den flachen Infiltraten sieht man reichlichere und größere Zellzüge und Herde. In der Epidermis bilden sich Hohlräume, die Stachelschicht wird abgehoben, es lagern sich Lymphocyten, Plasmazellen, Leukocyten und krümlige Massen ein. Die Epidermis ist gewuchert oder abgeflacht oder nicht besonders verändert. Bei den kleinen beginnenden Tumoren finden sich herdweise Infiltrationen um Gefäße und Hautdrüsen,

in älteren gleichmäßige bis zur Subcutis und eventuell Epidermis reichende Infiltrate. Die großen Zellen tragen häufig Mitosen, ebenso die sog. Epitheloidzellen, die den Bindegewebszellen ähneln und von Endothelien abgeleitet werden. Die Riesenzellen entstehen durch Mitose, enthalten 2 bis 4 bis 10 und 20 Kerne und schaumiges Protoplasma. Sie können auch fehlen. Plasmazellen sind häufiger in jungen, Mast- und Pigmentzellen häufiger in abheilenden älteren Tumorpartien.

In entwickelten Fällen stellen die Hauptmasse große Zellen mit reichlichen Mitosen, peripher viel Lymphocyten dar, gelegentlich ist Fibrin vorhanden. Die elastischen Fasern halten sich zunächst, gehen in ausgebildeten Fällen zugrunde. Die Gefäße sind weit, die Endothelien vermehrt, die Wandungen z. T. hyalin. Die Venen können von Lymphocyten durchsetzt und ganz durch Zellen obliteriert sein. Bei beginnender Ulceration finden sich Nekrosen und Eiterinfiltration. Tritt keine Nekrose ein, so können sich die Tumoren unter Kernzerfall und -auflösung, körnigem Zellzerfall ohne Narbenbildung zurückbilden. Die sich rückbildenden Tumoren sind von geringem Bindegewebe durchsetzt (Werther), zwischen den Bindegewebsfibrillen sieht man Haufen kleiner Körnchen, vereinzelte Plasma- und Mastzellen.

Die geschwollenen Lymphdrüsen und die Knoten in Milz, Leber usw. ähneln histologisch den Hauttumoren, meist ähneln sie mehr den sarkomatösen Lymphomen. Paltauf, ebenso Zumbusch glaubten daher annehmen zu sollen, daß sich Lymphosarkom der Erkrankung hinzugeselle als mehr oder weniger selbständige Erkrankung. Nur sehr selten kann nach Paltauf in inneren Organen die Mykosis echte Metastasen machen. Als solche läßt er nur die eines eigenen Falles gelten, in dem in der rechten Pleura mediastinalis sich scheibenförmige, graugelblich-rote, im Zentrum mehr gelbliche Infiltrate gebildet hatten. Die Lungen, auch Lungenpleuren enthielten zahlreiche kirsch- bis über hühnereigroße Knoten, oft mit graugelblichem, nekrotischen oder verflüssigten Zentrum oder zentralen, ziemlich glattwandigen Hohlräumen. Im Magen fanden sich schüsselförmige Geschwüre mit wallartigen weißrötlich gefärbten markigen Rändern, teils nicht ulcerierte weiße und weißrötliche Knoten und Infiltrate in Mucosa und Submucosa. Die rechtsseitigen Bronchialdrüsen waren markig geschwollen, ebenso die rechtsseitigen Axillardrüsen, dazu zentral eitrig eingeschmolzen oder nekrotisch, peripher verwachsen, die Ingunialdrüsen ebenfalls verwachsen, aber derb, braunrot, stellenweise bräunlich pigmentiert. Histologisch entsprachen die Veränderungen den bekannten Veränderungen in der Haut. Besonderen Wert legt Paltauf auf die akut entzündlichen nekrotisierenden Prozesse. Die Lymphdrüsen erwiesen sich diffus erkrankt.

Nach Unna beginnt die Erkrankung in der Höhe des subpapillären Gefäßnetzes, strahlt sekundär in Papillarkörper und Oberhaut, Cutis und Subcutis aus. Die oberflächlichen Blut- und Lymphbahnen sind dauernd erweitert. Haarfollikel und Talgdrüsen schwinden. Das weiche und hinfällige Zellinfiltrat der Tumoren besteht größtenteils aus gewucherten Bindegewebszellen. Die Zellen lösen sich aus dem allgemeinen Spindelzellennetz, besonders deutlich im Fettgewebe, ihre Contour ist unscharf, weist Zeichen von Abbröckelung, Granolyse, auf. Die Zellen wuchern intensiv, bieten außerordentlich viel Mitosen, sind außerordentlich polymorph. Die Blut-

lymphocyten beteiligen sich nicht am Aufbau dieser Zellen (entgegen der Ansicht von Leredde und Paltauf). Blut- und Lymphkapillaren sind z. T. mit ihnen gefüllt. Charakteristisch ist ferner, daß das Elastin zwar schwindet, das Collagen aber erhalten bleibt. Die Fasern werden nur stark aufgesplittert. Dadurch kommt es nicht zu narbigen Veränderungen. Daher können auch durch den Zerfall der äußerst hinfälligen wuchernden Zellen selbst große Tumoren relativ rasch spurlos schwinden. Nach Abhebung und Durchbruch des Epithels kommt es infolge sekundärer Infektion zu Nekrosen und Geschwürsbildung. Die übrigen zelligen Veränderungen entsprechen den geschilderten Veränderungen. Wichtig ist die Betonung, daß die Tumoren sich in einer vorher veränderten Haut als Endprodukte einer Reihe von Exanthemen entwickeln.

Wie man sieht, ist die histologische Grundlage der Veränderungen bei der Mycosis fungoides und der Hodgkinschen Krankheit genau die gleiche. In beiden Fällen haben wir jene eigentümliche polymorphe Art bindegewebiger Zellwucherung mit zahlreichen Mitosen, Riesenzellbildung vor uns. Beginn, Art der Ausbreitung, Begleiterscheinungen sind fast völlig identisch. Vergleicht man die Hautveränderungen der typischen Hodgkinschen Krankheit mit den fungoiden Geschwülsten, so stellen diese eigentlich nur eine besondere Steigerung jener Veränderungen dar. Abweichend vom Lymphdrüsengranulom ist nur das stete Fehlen vernarbender Prozesse, stärkerer Bindegewebsneubildung und die ausgesprochene Fähigkeit spontaner Rückbildung. Indessen sehen wir dies auch bei der Hodgkinschen Krankheit nicht selten in gleicher Weise ausgesprochen. Die Mycosis fungoides zeichnet sich nur dadurch aus, daß sie ausschließlich jener histologischen Verlaufsform der Hodgkinschen Drüsenerkrankung entspricht, welche keine bindegewebige Differenzierung erkennen läßt, vielmehr rein zellige Geschwülste aufweist. Hier sind aber die Veränderungen bis in alle Einzelheiten miteinander identisch. Ein entsprechendes Verhalten wie bei den fungösen Hautgeschwülsten finden wir ja auch meist in gewissen Parenchymen, z. B. der Leber, beim malignen Granulom nahezu regelmäßig vor. Auch hier fehlt stärkere Bindegewebsneubildung fast stets. Wir sehen danach, daß auch das histologische Bild gewichtige Hinweise auf die Identität der Veränderungen Hodgkinscher Lymphdrüsenveränderungen und der Mycosis fungoides ergibt. Damit ist auch der Schluß auf eine gemeinsame Ursache sehr naheliegend. Die Mycosis fungoides ist also mit höchster Wahrscheinlichkeit im Sinne Bazins und Ranviers nichts anderes, als die kutane Form des malignen Granuloms, der Hodgkinschen Krankheit.

3. Die metastatischen Organerkrankungen.

Ähnlich wie die Ausbreitung der Erkrankung in der Umgebung erkrankter Lymphdrüsen vollzieht sich auch die Metastasierung in den verschiedensten Organen. In erster Linie steht hier die Milz. Die Veränderungen in der **Milz** entsprechen denjenigen der Lymphdrüsen. Sie können primär in den Follikeln wie in der Pulpa auftreten. Sie breiten sich unregelmäßig oder mehr gleichmäßig in der Peripherie aus, mehrere Knötchen können zusammen konfluieren und so große rundliche Tumoren entstehen. Auch hier kommt es zur Wucherung der bindegewebigen Zellen, der Stützsubstanz wie der Adventitia der Gefäße und der Endothelien. Es entstehen große Zellen mit bläschenförmigem Kern, Riesenzellen, z. T. mit atypischen Kernteilungsfiguren. Eosinophile Leukocyten mischen sich bei oder können auch fehlen. Schließlich bilden sich um die Follikelgefäße oder in der Pulpa derbe bindegewebige Herde, die das typische Gewebe ersetzen, die Gefäße, besonders der Pulpa, zur Verödung bringen (Fig. 8, Tafel III). Auch hier können Herde mit reichlichen großen freien Zellen und Riesenzellen ohne Bindegewebswucherung entstehen, welche den Eindruck myeloider Umwandlung erwecken. Eine Entscheidung hierüber kann außerordentlich erschwert sein, da in vielen Fällen in der Tat intra- wie extrakapillar sich in der Pulpa myeloide ungranulierte und neutrophil wie eosinophil granulierte Zellen ansiedeln, auch Markriesenzellen sich bilden können. Im allgemeinen liegen die myeloiden Zellen aber in der nicht veränderten Pulpa, während sich um die Granulomzellen meist, jedoch nicht immer, fibröse Bildungen nachweisen lassen. Vielleicht handelt es sich in dem Fall von Rehn (S. 109), der den Eindruck einer gleichmäßigen myeloiden Umwandlung der mächtig vergrößerten Milz erweckte, um eine Kombination granulomatöser und myeloider Umwandlung.

Die granulomatöse Wucherung kann auch das Trabekelsystem, besonders im Hilusgebiet, ergreifen und daselbst auf die Venenwände übergreifen, so daß auch die Intima granulomatöse Wucherungen aufweist (Fig. 21, Tafel V).

Die Erythrocyten der verödeten Pulpagefäße degenerieren körnig und liegen teils frei im Gewebe oder werden von Zellen aufgenommen.

Die Beteiligung der **Leber** entspricht im großen und ganzen der der Milz, findet sich auch meist mit dieser kombiniert vor.

Die Herde sitzen überwiegend im periportalen Bindegewebe, können aber auch zentral oder in der Peripherie der Acini sowie in der Kapsel gelegen sein. Die ersten Veränderungen sind meist, besonders periportal, durch eine lymphatische Zellinfiltration mäßigen Grades ausgezeichnet, zu der sich eosinophile Leukocyten gesellen können. Alsbald bilden sich dann die typischen Veränderungen der Bindegewebszellen mit Riesenzellbildung, Kernteilungsfiguren (Fig. 10a, Tafel III), in seltenen Fällen auch Bindegewebsentwicklung aus. Mitunter sieht man auch zu Beginn nur miliare, beginnende Degenerationsherde in den Acini ohne Zellinfiltration (Fig. 10b, Tafel III). Die kleinen Lymphocyten leiten also, worauf auch Longcope besonders hinweist, gewissermaßen den krankhaften Prozeß ein, gehen aber später bei weiterer Ausbildung der Veränderungen wieder zugrunde, erhalten sich aber in den peripheren fortschreitenden Gebieten.

Die weitere Ausbreitung im Leberparenchym geschieht längs der Kapillarwände und ihrer Lymphscheiden, die Leberzellen verfetten, werden atrophisch, ihr Kern schrumpft, und schließlich werden sie völlig vernichtet, die Kapillaren veröden. So können immer größere Herde zustande kommen, die sich auch durch das Zusammenfließen mehrerer Herde vergrößern. Meist sieht man in der Nachbarschaft der Herde auch desquamierte Endothelien, die z. T. Erythrocyten oder Pigment phagocytotisch aufgenommen haben. Ein Teil bildet sich zu großen Riesenzellen um, die dann in auffälliger Weise die Kapillaren ausfüllen (Fig. 10c, Tafel III). Durch ungleichmäßige Ausbreitung des Prozesses können kleine Inseln vom Lebergewebe abgesprengt werden und sich noch längere Zeit erhalten. Der Prozeß kann sich selten auch innerhalb erweiterter Kapillaren fortpflanzen, so daß diese mit Leukocyten und großen freien Zellen, selten auch einer Riesenzelle, angefüllt erscheinen. Schließlich kann, wie in der Milz, die Granulationswucherung auch die venösen Gefäßwände durchsetzen und die Intima in Mitleidenschaft ziehen. In seltenen Fällen kommt es zum Einbruch der Granulationswucherung in einem Gallengang. Bindegewebige Induration ist auffallend selten. Im allgemeinen scheinen die zelligen Stadien die bindegewebigen zu überwiegen.

Im **Knochenmark** können genau die gleichen Herde sich an den verschiedensten Stellen entwickeln und das typische Markgewebe zerstören. So sieht man bisweilen mitten im sonst normalen Mark einen bindegewebigen Herd (Fig. 11, Tafel III) mit wenig eingestreuten größeren und kleinen Kernen oder ganze Markteile sind

von feinfibrillärem oder krümligem oder derbem Bindegewebe eingenommen (Fig. 12, Tafel III), in dessen Lücken sich typische Fibroblasten oder große Zellen, Riesenzellen, Lymphocyten, auch eosinophile Leukocyten finden. Letztere scheinen indessen gerade hier spärlicher als in anderen Organen zu sein. Fast das ganze Skelett kann diese Markveränderungen aufweisen (Claus). Die Lymphocyten nehmen meist die peripheren Teile ein und können im umgebenden Mark ebenfalls vermehrt sein. Mitunter findet man sie peritheliomartig in der Umgebung kleiner Gefäße angeordnet (Bevacqua, Maresch). Meist bleibt das Knochengewebe selbst intakt. Bisweiien kommt es aber auch zur Rarefikation der Knochenbälkchen, die Granulationswucherung kann die Corticalis durchbrechen und auf das Periost übergreifen. Abnorme Brüchigkeit und Dünnheit der Knochen kann sich einstellen (Beitzke, Maresch). In anderen Fällen stellen sich im Gegensatz dazu ostitische Prozesse ein, indem das wuchernde Bindegewebe sich in Knochenbälkchen umwandelt und den Knochen sklerosiert (Hammer, v. Baumgarten). Auch im **Periost** können sich Granulationswucherungen und Ossifikationsvorgänge (Nothnagel, Beitzke) mit charakteristischen Veränderungen einstellen.

Die **Lunge** wird am häufigsten auf dem Lymphwege vom Hilus, d. h. von den Bronchialdrüsen aus, affiziert. Es kann indessen auch das ganze Lungengewebe diffus von größeren und kleineren Knoten durchsetzt sein, oder aber die Knötchen entwickeln sich wesentlich unter der Pleura pulmonalis. Der Weg vom Hilus ins Lungengewebe läßt sich auch histologisch genau verfolgen. Zunächst entwickelt sich die charakteristische Granulationsgeschwulst unter bindegewebiger Zellwucherung und Begleitung von Lymphocyten und eosinophilen Leukocyten entlang dem septalen Bindegewebe, greift aber alsbald diffus auf die Lungensubstanz über. Auch hier sind es die interalveolären Bindegewebszellen, die in Wucherung geraten. Sie verengern die Alveolen, das Epithel geht verloren, so daß nur ein schmaler Spalt übrig bleibt. Das Epithel kann aber auch erhalten bleiben und sich kubisch umwandeln. Dieses Verhalten der Alveolen hängt offenbar davon ab, ob die elastischen umspinnenden Fasern erhalten bleiben oder nicht. Sie können Widerstand leisten, meist aber reißen sie ein, werden zertrümmert, und die charakteristische Granulationswucherung dringt in das Lumen ein, das Alveolargewebe geht in dieser Wucherung unter. Zunächst sehr zellreich, verwandelt sich das Gewebe allmählich in derbes Bindegewebe mit charakteristischen

Zellnestern, nur stellenweise sind tuberläre Alveolenschläuche mit kubischem Epithel erhalten. Die Wucherung dringt aber auch gegen die Wandungen der Bronchien, sowie der Gefäße vor. Die Bronchialwände können bis an das Epithel in Granulationsgewebe aufgehen, ähnlich wie in den Fällen von Claus, Ferrari und Cominotti, stellenweise geht auch dieses zugrunde und die Wucherung setzt sich bis zum nahezu völligen Verschluß des Bronchus in das Lumen hinein fort. Hinter der Stenose kann es zu mächtiger Erweiterung des Bronchus kommen. Die Knorpelplättchen bleiben meist erhalten, können auch prämature Verknöcherungserscheinungen zeigen. Auch die Gefäßwände können durchwuchert werden, teils unter Verlust, teils unter Erhaltung der elastischen Fasern. Die Intima kann ohne Veränderung der mittleren Wandschicht mächtige Wucherungserscheinungen zeigen (Fig. 20, Tafel V).

Nicht selten findet man in zahlreichen noch kenntlichen Alveolen in die Peripherie der Herde und dem anstoßenden Lungengewebe reichlich grobfädige fibrinöse Massen, die an die fibrinösen Niederschläge käsig pneumonischer, tuberkulöser Prozesse erinnern (Benda). Ob sie aber typische Begleiterscheinungen des Vordringens der Erkrankungen und nicht vielmehr durch sekundär entzündliche Prozesse bedingt sind, ist nicht mit Sicherheit zu entscheiden.

Wie in den genannten Organen kann schließlich in jedem Organ sekundär die granulomatöse Wucherung ausgelöst werden. So sind ja in den **Nieren** verschiedentlich Herde beschrieben worden. In frischen Herden sieht man ebenfalls, wie die Erkrankung herdförmig durch eine bindegewebige Wucherung mit Bildung der charakteristischen Zellen und Kerne in Begleitung von Lymphocyten (Fig. 17, Tafel V), oder auch von eosinophilen Leukocyten eingeleitet wird. Ebenso verhalten sich andere Organe. Schließlich dürfte es kein Organ geben, das nicht auch einmal gelegentlich Sitz granulomatöser Veränderungen werden könnte. Eine recht seltene Lokalisation ist das **Gehirn**. Hier fand ich einmal bei hauptsächlich retroperitonealen, durch grünliche Farbe ausgezeichneten Lymphomen eine grünliche, den Stirnlappen infiltrierende Granulommasse (Fig. 18, Tafel V). Offenbar war die Wucherung von der Pia mater ausgegangen, setzte sich flächenhaft oder mehr strichförmig in die nervöse Substanz fort. Die nervöse Substanz war ganz geschwunden oder in deutlichem Zerfall begriffen, stellenweise fanden sich Inseln mehr oder weniger erhaltenen Gewebes. Peripher von einem vorgeschobenen Lympho-

cytenwall umgeben, entwickelten sich in charakteristischer Weise jene großen meist freien Zellen und Riesenzellen zwischen der zerbröckelnden Gehirnsubstanz. Gleichzeitig machte sich von der Adventitia der Gefäße aus leichte Bindegewebsneubildung bemerkbar. Die Glia schien an der Wucherung unbeteiligt, verfiel ebenfalls der Degeneration. In älteren Stadien zeigte sich sodann mehr ein grobfaseriges z. T. homogenes Bindegewebe.

Mit einigen Worten sei noch des Verhaltens der **Lymph-** und **Blutgefäße** gedacht. In Lymphgefäßen sieht man nicht selten typische Wucherungsvorgänge, mit Lymphocyten vermengt, sich vollziehen, die teils ohne, teils mit Beteiligung der Endothelien zur Obliteration führen können (Fig. 19, Tafel V). Ebenso kann z. B. in den Lebercapillaren die Wucherung vorwärts schreiten. In anderen Fällen sieht man besonders die Wände mittlerer Venen aufgelockert und in Granulationsgewebe umgewandelt. Die Wucherung kann sich bis an die Intima erstrecken. Die elastische Grenzlamelle leistet Widerstand, z. T. wird sie aber auch durchbrochen, und das Granulationsgewebe breitet sich nach dem Lumen des Gefäßes zu weiter aus. Auch die elastischen Fasern der Adventitia können zugrunde gehen. Selten sieht man auch bei erhaltenen adventitiellen Fasern wesentlich in der mittleren Gefäßschicht Granulationsgewebe auftreten. Nicht selten hingegen ist bei erhaltener innerer Grenzlamelle eine mehr oder minder mächtige Wucherung der Intima (Fig. 20, Tafel V). Dabei bilden sich in der Intima teilweise unter Beimengung von Lymphocyten und Isolierung von dem faserigen Gerüstwerk die gleichen freien Zellen aus wie im typischen Granulomgewebe. In seltenen Fällen kann es in der Nachbarschaft durchgewucherten Granulationsgewebes auf der Intima zur Bildung miliarer wandständiger Knötchen mit den charakteristischen Zellen kommen, Bildungen, die bei schwacher Vergrößerung kleinen Tuberkelknötchen äußerst ähnlich sehen, histologisch sich aber typisch unterscheiden (Fig. 21, Tafel V).

Im großen und ganzen zeigt sich also sowohl in der lokalen Drüsenerkrankung als den sekundär erkrankten Teilen ein typischer gemeinsamer Zug der Entwicklung. Überall ist der Ablauf der Veränderungen charakteristisch. Stets wird der Prozeß mit entzündlichen Veränderungen mit Austritt von Lymphocyten, eventuell auch von eosinophilen Leukocyten, eingeleitet, und die Zellelemente der Bindesubstanz zeigen charakteristische Wachstumsvorgänge unter eigenartigen zellulären Umbildungsvorgängen. Epitheliale wie feinere, spezifisch differenzierte Protoplasmaprodukte fallen da-

gegen der Zerstörung anheim. Die Erkrankung setzt stets an einer oder mehreren Stellen herdförmig ein und breitet sich von da kontinuierlich nach der Peripherie weiter aus. Sie findet ihren Abschluß in derber bindegewebiger Induration. Gewisse Unterschiede machen sich dadurch geltend, daß in einzelnen Organen, wie Lymphdrüsen, Milz und Knochenmark leichter bindegewebige Induration auftritt als in parenchymatösen Organen, wie Leber, Gehirn und Haut.

4. Die einzelnen Gewebsbestandteile des Granuloms.

Eine gesonderte Besprechung verlangen noch die einzelnen, das Granulationsgewebe zusammensetzenden Gewebsbestandteile, die lymphatischen Zellelemente, kleine Lymphocyten, Plasma- und Mastzellen, ferner die bindegewebigen Zellen, Fibroblasten und Endothelien und Bindesubstanz, sowie die eosinophilen und neutrophilen Leukocyten und schließlich die Russelschen Körperchen und die Charcot-Leydenschen Kristalle.

a) Die Lymphocyten, Plasmazellen und Mastzellen.

Die **kleinen Lymphocyten** scheinen eine ganz besondere Beziehung zu dem Erreger der Erkrankung zu haben. Sind es doch stets die lymphatischen Gewebsbildungen, welche im wesentlichen Sitz der Erkrankung sind. Auch in den metastatischen Granulationsherden scheint der Austritt und die Ansammlung von Lymphocyten erst den Boden für die Infektion vorzubereiten. Bei der weiteren Ausbildung der Granulationswucherung gehen sie aber meist rasch zugrunde. Ihre Kerne schrumpfen, zerfallen in kleine rundliche oder sichelförmige Bruchstücke und werden alsbald aufgelöst. In der Peripherie der Herde sind sie aber meist noch deutlich erhalten. Einige Exemplare oder kleine Züge können sich lange Zeit auch im derben bindegewebigen Stadium erhalten. Abgesehen von besonderen Verlaufsformen und regenerativen Betätigungen in der Nachbarschaft erkrankter Drüsen beteiligen sie sich bei den in Frage stehenden Prozessen nicht an den Wucherungsvorgängen. Die Ansammlung in den metastatischen Herden ist nicht auf Wucherung autochthoner lymphatischer Zellen zu beziehen, sondern auf entzündliche Vorgänge und Auswanderung aus Blut- und Lymphgefäßen.

Ein Teil wandelt sich offenbar durch assimilatorische Vorgänge oder infolge ödematöser Zustände in etwas größere Formen

um, beim Eindringen in Fettgewebe können sie durch Fettaufnahme vergrößert erscheinen.

Eine Beziehung der Lymphocyten zur Bildung der großen freien Zellen und Riesenzellen besteht gewöhnlich nicht.

In seltenen Fällen verläuft die Erkrankung offenbar unter dem Bilde reiner lymphatischer Hyperplasie. Dabei sehen wir entsprechend eine diffuse gleichmäßige Wucherung der kleinen Lymphocyten. Sie können wahrscheinlich in die gewöhnliche Verlaufsform übergehen, resp. bestehen offenbar auch Zwischenformen zwischen beiden. In diesen Fällen kann es wohl auch zu Umbildungen von Lymphocyten in größere Zellformen und selbst Riesenzellen kommen.

Ein Teil der Lymphocyten wandelt sich in **Plasmazellen** um. Sie finden sich fast stets in vereinzelten Exemplaren oder auch zu kleinen Gruppen vereinigt. Mitunter verschmelzen sie zu 2- und 3 kernigen Zellen. In einigen Fällen sieht man aber ihre Zahl ganz enorm vermehrt, so daß sie die Zahl der Lymphocyten bei weiten übertreffen können. Es bilden sich wahre Plasmome in kleinen und größeren Herden. Dadurch bekommt die Granulationswucherung so ausgesprochen plasmazellulären Charakter, daß man diese Falle auch als Pseudoleucaemia plasmacellulare (Micheli, Foà) oder plasmazelluläres Lymphogranulom (Maresch) bezeichnet hat. In Mareschs Fall waren sowohl die Lymphdrüsentumoren als auch die Knoten in Leber und Knochenmark großenteils aus Plasmazellen zusammengesetzt, die z. T. peritheliomartig die Gefäßwände umlagerten. Ähnlich war es in einem Falle eigener Beobachtung mit Tumoren am Hals und Tumorknoten in der Haut und mächtigem Mediastinaltumor. Während aber in Mareschs Fall eosinophile Leukocyten fehlten, waren sie hier in den größeren Knoten außerordentlich reichlich vertreten (Fig. 6, Tafel II). In beiden Fällen wurden Riesenplasmazellen mit einem großen oder mehreren Kernen (Verschmelzungsprodukte) beobachtet. Daneben aber fanden sich im letzten Falle auch die charakteristischen Veränderungen der bindegewebigen Zellen. Teilungsfiguren von Plasmazellen habe ich im Gegensatz zu Maresch nicht beobachtet. Viele zeigten deutliche Zerfallserscheinungen. In den bindegewebigen Endstadien werden auch sie auf kleine Reste reduziert.

Plasmazellen finden sich bekanntlich bei den verschiedenartigsten Entzündungsvorgängen in den verschiedensten Organen, besonders auch bei echt tuberkulösen, syphilitischen und anderen granulomatösen Erkrankungen. Ihr Auftreten beim Hodgkinschen Granulom bietet also keine typischen Be-

sonderheiten, immerhin ist eine so massenhafte Verbreitung, wie in den genannten Fällen, selten. Sie kann aber unter anderen Bedingungen ebenfalls auftreten. So fand Hansemann z. B. bei vier Fällen von Schlafkrankheit die leicht vergrößerten Lymphknoten fast ausschließlich aus Plasmazellen zusammengesetzt. v. Werdt beschreibt einen Plasmazellentumor der Uvula. Es scheinen hier besondere, aber nicht einem bestimmten Krankheitserreger zukommende Bedingungen eine Rolle zu spielen. Bezüglich der Genese der Plasmazellen haben die vorliegenden Untersuchungen ergeben, daß die Plasmazellen keine typische gewebliche Zellart, vielmehr stets Umwandlungsprodukte der Lymphocyten darstellen. Dagegen spricht auch die Tatsache gelegentlicher Mitosen nicht. Es sind zwar aberrierende Bildungen, vielleicht bedingt durch fermentähnliche Reize (Joannovics), da sie sich meist unter pathologischen Bedingungen bilden, aber als degenerative Formen wird man sie deshalb kaum bezeichnen dürfen. Im Gegenteil besitzen sie offenbar gegenüber den kleinen Lymphocyten größere Widerstandsfähigkeit.

Auch von den Plasmasellen wird und ist auch bei vorliegender Erkrankung der Übergang in Bindegewebe resp. die Entstehung aus Bindegewebszellen behauptet worden (Pappenheim, Maresch u. a.). Eine andere Beziehung als die zu den Lymphocyten ist mir in keinem Falle aufgefallen. Zwar können sie sicher auch aus den adventitiellen Clasmatocyten entstehen. Diese sind aber nichts anderes als Lymphocytenabkömmlinge. Durch stärkere bindegewebige Wucherung gehen die Plasmazellen wie die Lymphocyten bis auf Reste zugrunde.

Mastzellen finden sich, wie normal, so auch in den veränderten Drüsen. Ihre Zahl scheint manchmal vermehrt zu sein. Auch sie sind offenbar etwas resistentere Gebilde als die kleinen Lymphocyten, von denen sie abstammen. Besonders in der Kapsel der Drüsen finden sie sich ziemlich zahlreich, können aber auch in metastatischen Organherden vorkommen. Auch dieses Vorkommnis steht in Parallele zu den verschiedenartigsten entzündlichen und nichtentzündlichen Drüsen- resp. Organveränderungen. Ein besonderer Typus ihres Auftretens resp. der Vermehrung beim Granulom besteht nicht.

b) Die Bindegewebselemente.

Die bindegewebigen Elemente der Lymphdrüsen sind durch die Reticulärzellen, die Endothelien der Lymphsinus und die Bindegewebszellen der fibrösen Septen, der Kapsel und der Gefäßwände gegeben. Fast alle wuchernden Zellen gehen auf diese Zellarten zurück. In den metastatischen Herden wuchern ebenfalls die Stützzellen und die bindegewebigen Zellen der Lymph- und Blutgefäßwände. Fast in allen Fällen sieht man lokal oder diffus

Fibroblastenwucherung mit zahlreichen typischen Kernteilungsfiguren (Fig. 1 u. 2, Tafel II). Oft verbindet sich damit sofort deutliche fibrilläre Bindegewebsbildung, deren Fasern sich bald zu einem dichten Netzwerk verflechten und schließlich in derbe Bindegewebsbündel umwandeln. In anderen Fällen bleibt aber die faserige Differenzierung des Protoplasmas lange aus, und es entsteht ein äußerst kernreiches Keimgewebe (Fig. 2 u. 3, Tafel II). Die Zellen und besonders die Kerne der Fibroblasten können ziemlich gleiche rundliche oder ovale Gestalt behalten. Viele zeigen aber bald deutliche Veränderungen. Der Kern wird größer und blässer, ödematös gequollen, die Kernstruktur wird undeutlicher, nur die Kernkörperchen, meist 1—3, treten deutlicher hervor. Alsbald bilden sich mehr und mehr große freie Zellen mit großem rundlichem Kern und 1—3 Kernkörperchen außer Zusammenhang mit einer Faser. Große Strecken können von ihnen eingenommen sein. Bald kommen große Riesenzellen mit vielgestaltigen Kernen oder atypischen Kernteilungsfiguren hinzu.

Der krankhafte Prozeß kann auch so beginnen, daß in den Marksinus und Strängen, z. T. auch in den Follikeln, nur die Endothelien wuchern und so überall zerstreut freie Zellen und Riesenzellen auftreten (Fig. 4, Tafel II).

Die **großen freien Zellen,** vielfach auch mit dem unglücklichen Namen der epitheloiden Zellen (Reed) belegt, werden meist als endotheliale Zellen aufgefaßt. Daß ein großer Teil von ihnen gewucherte Endothelien der Lymphsinus darstellt, ist nicht zu bezweifeln, die Mehrzahl entsteht aber sicher aus typischen Fibroblasten. Der undifferenzierte Protoplasmarest der gewucherten Bindegewebszelle wird offenbar durch Ödemflüssigkeit verbreitert und gelockert. Die Zellen isolieren sich immer mehr von den umgebenden Fasern oder Zellen, das Protoplasma bekommt eine mehr oder weniger deutliche Begrenzung. Die freien Zellen sind nun von gewucherten und desquamierten Endothelien nicht mehr zu unterscheiden. Es entstehen gewissermaßen fortwährend Endothelien an atypischen Stellen aus Fibroblasten, ein Vorgang der Zellisolierung, wie wir ihn nicht nur bei Bildung der Endothelien, sondern auch der Knorpel und Knochenzellen eintreten sehen.

Die Gleichheit der Abstammung von Bindegewebs- und Endothelzellen zeigt sich auch in der Gleichheit der Mitosen (Hansemann). Auch hier zeichnen sich die Mitosen zunächst alle durch ihre intensive Färbung, den deutlichen Kernteilungsraum, durch die ziemlich langen, bisweilen leicht geschlängelten und deutlich er-

kennbaren Chromosomen aus, gehören somit nicht lymphocytären Zellen an, deren Mitosen feiner sind, keinen deutlichen Kernteilungsraum und dichtgestellte kurze, oft stark geschlängelte oder verklumpte Chromosomen enthalten (Hansemann). Die Reticulumzellen enthalten zwar häufig etwas kürzere, plumpere Chromosomen als die Endothelien (Hansemann), doch sind die Unterschiede meist nur gering, verwischen sich mit dem Freiwerden der Zellen. Die großen freien Zellen sind also sowohl Endothelien wie Fibroblasten, allerdings vielfach gequollene, pathologisch große Formen. Der Name epitheloide Zellen sollte lieber vermieden werden, da diese Zellen mit den sog. epitheloiden im Zeichen der Nekrobiose stehenden Zellen bei tuberkulösen Prozessen nicht die geringste Ähnlichkeit besitzen.

Die Zellen zeigen mitunter deutliche Erscheinungen der Phagocytose. Auch Fettzellen können nach Verlust ihres Fettes in ähnliche Zellformen umgewandelt werden.

Nicht so selten sieht man auch eine rein endotheliale Zellwucherung im Lumen der Lymph- und Blutgefäße sich ausbilden, so daß dieses völlig von großen Zellen ausgefüllt erscheint. Die großen Zellen bilden sich vielfach weiter in ein- und vielgestaltige **Riesenzellen** um.

Die **Kernform** der Riesenzellen (Fig. 3 u. 7, Taf. II) hat oft Ähnlichkeit mit der von Knochenmarksriesenzellen. Man sieht runde Riesenkerne von wabiger Struktur mit deutlichen ziemlich großen Kernkörperchen oder zwei oder mehrfache noch zusammenhängende Kernschlingen. Mitunter liegen sie peripher nach Art von Ringkernen oder als Kernhaufen wirr durcheinander. Oft liegen mehrere Kerne getrennt, unregelmäßig in einer Zelle. Die einzelnen Kerne oder Kernteile sind meist gut ausgebildet, ähneln oder gleichen den Kernen der großen freien Zellen. Selten sieht man ganz ungeheuerlich große Zellen mit mächtigen Kernhaufen. Die Kerne unterscheiden sich von den Langhansschen tuberkulösen Riesenzellen schon durch ihre Größe und gute Ausbildung. Aber auch ihre Entstehung ist eine ganz andere. Während die Langhansschen Riesenzellen meist lymphatische Verschmelzungsprodukte darstellen, bilden sich die Granulomriesenzellen offenbar auf dem Wege der Karyokinese. Nahezu in jedem Fall findet man in zahlreichen Riesenzellen Kernteilungsfiguren (Fig. 7, Tafel II). Diese sind teils zart, schlank, von deutlichem Kernteilungsraum umgeben, die Chromatinfäden lang und schmal. Öfters aber sind es ganz atypische Figuren. Die Chromatinfäden scheinen

plumper, geschlängelt, unregelmäßig gelagert. Mehrere Fäden scheinen verlagert oder ganz abgesprengt, oft schlingen sie sich kranz- oder guirlandenförmig durch das Protoplasma. Schmetterlings-, hirschgeweihähnliche Figuren können auftreten. Auch Zerbröckelungen des Chromatins, teilweise Auflösung kommt vor. Vergleicht man diese atypischen Kernteilungsfiguren mit den Kernformen der Riesenzellen, so ist ganz offensichtlich, daß diese die Veranlassung für die vielgestaltige Form der Riesenzellkerne sind. Man kann gelegentlich diesen Übergang direkt erkennen, indem in einer Zelle hier schon ein Kern sich gebildet, an anderen Stellen noch die verklumpten Chromatinfäden sichtbar sind. Kernfragmentierungen ohne Karyokinese (Goldmann) habe ich nie gesehen. Es handelt sich also um die Folgen einer Zellschädigung, die zwar die Prolifrationsfähigkeit des Kerns nicht aufhebt, aber doch in vielen Fällen so ungünstig beeinflußt, daß monströse Teilungsfiguren und Kernbildungen zustande kommen, während die Protoplasmateilung ganz ausbleibt. Offenbar hat das Protoplasma dieser Zellen auch die Fähigkeit zur fibrillären Differenzierung eingebüßt.

Das **Protoplasma** ist meist homogen ungekörnt, leicht basophil oder ganz schwach oxyphil, mitunter sind bei den großen Zellen Zeichen von Phagocytose von zelligen Zerfallsprodukten oder Erythrocyten sichtbar, auch können sich kleine kugelige homogene Gebilde, kleine Charcot-Leydensche Kristalle darin vorfinden. Schridde-Körnelungen fehlen (Beitzke).

Die Störung der karyokinetischen Vorgänge erinnert völlig an jene Zellbildungen, die Galeotti experimentell durch Einwirkung der verschiedensten Substanzen (Jodkali, Ätzkali, Chromsäure, Zinksulfat, Antipyrin) bei bestimmter Konzentration hervorzurufen imstande war. Ein Teil der Zellen zeigte Zerfallserscheinungen, ein anderer aber Protoplasma und Kernvergrößerung, multipolare und asymmetrische Kernteilungsfiguren mit zu viel oder zu wenig Schleifen mit unregelmäßiger Teilung des Zentrosoms und ungleicher Verteilung der achromatischen Fibrillen um die Polarkörperchen, ferner unordentliche Stellung, wechselnde Dicke, Länge, Plumpheit der chromatischen Elemente, sowie stärker degenerative Prozesse. Die Versuche zeigen, daß toxisch wirkende Substanzen erhebliche Störungen der Karyokinese hervorrufen können. Ähnliches sieht man ja auch beim Wachstum maligner Tumoren und schuldigt dafür eine Behinderung der natürlichen Entwicklung der Zelle an.

Die großen freien endothelartigen Zellen und die Riesenzellen sind aber keineswegs dauerhafte Gebilde. Allenhalben sieht man **Zeichen von Degeneration** und Zerfall. Die Kerne schrumpfen, verklumpen oder werden aufgelöst, so daß kernlose Protoplasmamassen sichtbar werden. Das Protoplasma weist Zeichen von

Abbröckelung, Auflösung auf (Unnas Granolyse). Schließlich gehen die Zellen durch Auflösung zugrunde. So sieht man ein stetes Werden und Vergehen dieser bindegewebigen Zellelemente nebeneinander hergehen. Dieser Zustand kann dauernd bestehen, ohne daß weitere Veränderungen sich hinzugesellen. In der Mehrzahl der Fälle schließt sich aber ein bindegewebiges Endstadium an.

Die **Bildung fibrillären Bindegewebes** kann schon in den ersten Stadien der Erkrankung sich geltend machen, meist schließt sie sich später an, und der Krankheitsprozeß kommt damit zum Stillstand, zu einer Art Vernarbung. Zunächst bildet sich feines fibrilläres Gewebe. Bald verdicken sich die Bündel mehr und mehr zu einem grobfaserigen Gewebe. Man gewinnt oft den Eindruck, daß kollagene Massen sich einlagern und so die Fasern in grobe Schollen verwandeln. Meist gesellen sich Zeichen ödematöser Durchtränkung hinzu. Nicht selten kommt es zu hyaliner Degeneration der Fasern, besonders der ursprünglichen Reticulumfasern. Die gewucherten Zellen und Kerne schwinden mehr und mehr, werden oft in ganzen Reihen und Zügen von den groben Fasern erdrückt und erstickt. Manche Tumoren bestehen schließlich nur noch aus kernarmen, mächtig gequollenen welligen Bindegewebsschollen.

Das Studium der großen, von Fibroblasten und Endothelien abstammenden Zellen ist auch insofern von Interesse, als bekanntlich Meyer und Heinecke die Endothelien als Mutterzellen der großen mononucleären Blutzellen und damit auch der granulierten Myelocyten aufgefaßt wissen möchten. In keinem Falle konnte je die geringste Andeutung des Übergangs dieser Zellen in granulierte Zellen des myeloiden Systems nachgewiesen werden und doch müßte man, wenn überhaupt, in diesen Zuständen, wo lange Zeit ganze Nester dieser Zellen erhalten bleiben, irgendwelche weiteren protoplosmatischen Differenzierungen nachweisen können. Sie können zwar in Lymph- und Blutgefäße gelangen, auch aus gewucherten Gefäßendothelien entstehen, eine Beziehung zu den großen Mononukleären des Blutes besteht aber nicht. Das sehr seltene Vorkommen von eosinophilen oder neutrophilen Myelocyten erklärt sich ungezwungen durch die Ablagerung der stets vermehrten großen ungranulierten Mononukleären des Blutes und ihre weitere granuläre Differenzierung am Ort der Ablagerung. Sie sind meist kleiner als die großen bindegewebigen Zellen. Die Ähnlichkeit der Riesenzellen mit Knochenmarksriesenzellen ist zwar eine große, trotzdem wäre es verfehlt, die beiden Zellarten gleichsetzen zu wollen. Die Entwicklung der Granulomriesenzellen läßt sich mit Sicherheit von den großen endothelialen und bindegewebigen Zellen aus verfolgen. Dagegen wird man umgekehrt den Schluß ziehen können, daß die Entstehung der Knochenmarksriesenzellen ebenfalls auf abnorme Wachstumsbedingungen für myeloide Zellen zurückzuführen ist, daß es sich also nicht um eine typische Zellart sui generis handelt.

Manche Autoren, wie Pappenheim und Warnecke, denken an die Entstehung der großen Zellen und Riesenzellen aus klasmatocytären Adventialzellen der Gefäße. Die Möglichkeit, daß diese auch gewisse Umbildungen in größere Zellen, wie in manchen Fällen die Plasmazellen, erfahren, wird man zugeben müssen. Das Gros der Zellen entsteht aber sicherlich nicht aus ihnen, sondern aus bindegewebigen Zellen. Dafür spricht schon die Form der Mitosen.

c) Die neutrophilen und eosinophilen Leukocyten.

Leukocytäre Infiltration findet sich in der Mehrzahl der Fälle, kann aber völlig fehlen. Die typischen Exsudatzellen sind die eosinophilen Leukocyten. Neutrophile Leukocyten kommen daneben vor, treten aber an Zahl stets stark zurück. Reichlicher sind sie bei sekundärer Infektion vorhanden.

Die eosinophilen Leukocyten finden sich entweder diffus in den Granulomknoten oder mehr fleckweise, besonders reichlich in den peripheren Zonen weiterer Ausbreitung der Erkrankung. Sie können in außerordentlicher Menge vorhanden sein. In den sekundär befallenen Organen, wie Leber, Knochenmark usw., erreicht ihre Zahl meist bei weitem nicht die in den primär erkrankten Lymphknoten. In den späteren Stadien der Erkrankung tritt ihre Zahl sehr zurück. Sie finden sich aber gelegentlich auch im fibrösen Stadium noch in reicher Zahl.

Die lokale Eosinophilie ist, wo sie vorhanden, ein sehr wichtiges histologisches Merkmal der Erkrankung. Zwar kommen nach den Untersuchungen von Feldbausch, Noesske, Kanter u. a. fast bei allen Geschwulstbildungen der Lymphdrüsen primärer und sekundärer Natur eosinophile Leukocyten vor. Sie können sich auch in tuberkulösen und syphilitischen, diphtherischen und anderen entzündlichen Drüsenschwellungen vorfinden. Meist liegen sie in der Peripherie der Geschwulstzellen oder der Peripherie der Follikel und in der Drüsenkapsel. Außer ihrem ganz inkonstanten Vorkommen erreicht ihre Zahl hier aber selten höhere, ja nur nennenswerte Grade.

Die Kernform ist weitaus überwiegend, in vielen Fällen nahezu ausschließlich polymorph, aus zwei oder drei Kernschlingen bestehend. Daneben finden sich aber auch einkernige Formen mit einem dem Lymphocytenkern gleichen Kern, selten größeren Kernen. Ein Fall, in dem die einkernigen Formen überwogen, wie es Pappenheim als die Regel bezeichnet, ist mir bei

Formalinfixierung und Celloidineinbettung nicht begegnet. Von jeher ist der Frage der Entstehung dieser Zellen ein besonderes Interesse gewidmet worden. Nach den einen (Pappenheim, Weidenreich, Maximow, Dominici u. a.) sollen sie lokal im Gewebe entstehen, und zwar aus den kleinen Lymphocyten (Maximow, Weidenreich, Dominici) oder aus diesen und den adventitiellen Klasmatocyten (Pappenheim). Andere dagegen (Ehrlich, Goldmann, Longcope u. a.) leiten sie aus dem Blute durch Ablagerung her. Die Bildung der eosinophilen Granula soll nach Weidenreich lokal durch die Aufnahme der Zerfallsprodukte von Erythrocyten geschehen, und auch Stschastnyi schreibt der Hämolyse von Erythrocyten resp. der hämolytischen Fähigkeit der Mikroben eine ausschlaggebende Bedeutung zu.

Am wahrscheinlichsten ist, daß es sich um emigrierte Blutzellen handelt, um eine echte entzündliche Infiltration analog der Ansammluug neutrophiler Leukocyten in entzündeten Gebieten. Niemals findet man selbst in nur wenig Tage alten rasch wachsenden Lymphomknoten je eine Teilungsfigur in einer eosinophil granulierten Zelle, auch hier herrschen stets die polymorphkernigen Formen absolut vor. Auch zeigen die kleinen Lymphocyten, ihre angeblichen Mutterzellen, nicht proliferative Merkmale, vielmehr untrügliche Zerfallserscheinungen. Die Entstehung eosinophiler Granula aus zerfallenen Erythrocyten ist schon deshalb unwahrscheinlich, weil Austritt und Zerfall von Erythrocyten nur seltene Vorkommnisse sind, gerade bei hochgradiger lokaler Eosinophilie meist fehlen. Auch gibt es nach Hirschfeld eosinophile Leukocyten bei Tieren, welche keine ausgebildeten Erythrocyten besitzen. Es bleibt sonach nur übrig die eosinophilen Leukocyten aus dem Blute herzuleiten. Der Gegengrund, daß das Blut nur spärliche eosinophile Leukocyten enthält und trotzdem mächtige lokale Eosinophilie sichtbar sein kann, scheint zwar gegen diese Annahme zu sprechen. Indessen dürften selbst bei nur 1—2 Proz. eosinophiler Zellen im Blut doch rasch recht erhebliche Mengen von Zellen aus dem dauernd durchströmenden Blut in die entzündeten Partien gelangen. Jedenfalls ist nicht zu bezweifeln, daß wir es hier mit einer spezifischen Reizwirkung auf die eosinophilen Leukocyten zu tun haben. Dies erhellt auch daraus, daß in vielen Fällen nicht nur lokal eine Anlockung der eosinophilen Zellen erfolgt, sondern daß auch durch Vermittlung des Blutes eine Reizung der Markzellen und eine Bluteosinophilie eintreten kann. Daß es sich nicht etwa um den Eintritt eosino-

philer Zellen aus den lokalen Entzündungsherden in das Blut handelt, beweist der Umstand, daß dabei die Zahl der eosinophilen Leukocyten und Myelocyten des Markes ganz erheblich vermehrt gefunden wird (Longcope).

Was die einkernigan eosinophilen Zellformen betrifft, so sind sie z. T. mit Ehrlich und Naegeli durch Verklumpung oder Schrumpfung mehrerer Kernteile zu erklären. Es kommen aber zweifellos Formen vor mit wohl ausgebildeten typischen Lymphocytenkernen. Man kann sich in der Tat hier des Eindrucks kaum erwehren, daß in seltenen Fällen auch das Lymphocytenprotoplasma der eosinophilen Granulierung fähig ist, wie dies ja für die basophile Granulierung in den histiogenen Mastzellen längst bekannt ist. Zeichen für eine weitere Ausgestaltung der Kerne im Sinne der polymorphkernigen Leukocyten fehlen aber.

Zeichen von Übergängen neutrophiler in eosinophile Granulationen fehlen.

Die sehr seltenen einkernigen eosinophilen Zellen mit großen Kernen entsprechen eosinophilen Myelocyten. Sie sind wohl kaum von den kleinen Lymphocyten (Dominici) oder den Klasmatocyten (Pappenheim) abzuleiten, sondern eher von abgelagerten großen mononucleären Zellen des Blutes, denn diese sind als direkte Abkömmlinge der undifferenzierten myeloiden Ersatzzellen zweifellos zu jeder Art von Granulabildung und Leukocytenbildung fähig.

Die Ursache für das Auftreten der eosinophilen Leukocyten liegt in einer spezifischen lokalen Reizwirkung. Ob es sich aber um spezifische Produkte des unbekannten Erregers handelt, ist schwer zu sagen. Jedenfalls handelt es sich nicht um die Folge hämolytisch wirksamer Substanzen. Wenn man bedenkt, daß bei den verschiedenartigsten Erkrankungen infektiöser und parasitärer sowie toxischer Natur, durch Injektion artfremden Serums (Schlecht), unter dem Einfluß gewisser innerer Sekretionsstörungen, Eosinophilien des Blutes und lokal hervorgerufen werden können, so wird man eher zu der Ansicht von Ehrlich und Lazarus gedrängt, daß es eine besondere Art des Gewebszerfalls und die dadurch bedingten Abbauprodukte der Eiweißkörper sind, welche hier eine Rolle spielen. Damit ließe sich auch die Tatsache in Einklang bringen, daß am Orte der Resorption der Abbauprodukte der Eiweißkörper, im Darmkanal, konstant eine gewisse lokale Eosinophilie nachweisbar ist.

Die lokale wie die Bluteosinophilie sind demnach hier der Ausdruck einer spezifischen Reaktion auf einen besonderen Modus

einer Zellschädigung resp. des Eiweißzerfalles. Daß diese in den meisten Fällen vorhanden, in vielen aber auch völlig fehlt trotz schrankenloser universeller Ausbreitung der Erkrankung, liegt wohl in besonderen individuellen Eigentümlichkeiten begründet, die vielleicht in Beziehung zu gewissen Vorgängen der Eiweißanaphylaxie zu setzen sind.

d) Die Russelschen Körperchen und die Charcot-Leydenschen Kristalle

Eine häufige Erscheinung ist das Auftreten intrazellulärer oder freier homogener Kugeln und Kügelchen. Es sind kleinste, die eosinophilen Granula wenig an Größe übertreffende oder bis zu 10 μ große (Weber und Blendinger) homogene Gebilde, die den Eosinfarbstoff intensiv aufnehmen. Sie finden sich hauptsächlich in Lymphocyten oder Plasmazellen. Das Protoplasma dieser Zellen ist mit einer Menge kleiner Kügelchen völlig erfüllt oder enthält vereinzelte kleine und größere Kugeln. Der Kern ist stets frei. Die gleichen Kugeln finden sich auch einzeln oder in kleinen Gruppen frei im Gewebe. Einmal sah ich in einer Plasmazelle ein leuchtend rotes, Tyrosinkristallen ähnliches Gebilde.

Die Frage der Entstehung dieser Körperchen ist viel umstritten. Nach Unna, Schridde, Fabian, Miller entstehen sie aus den Körnelungen, dem Granoplasma, der Plasmazellen. Saltykow tritt für ihre Entstehung aus roten Blutkörperchen und Phagocytose durch Fibroblasten, Endothelien, Leukocyten und Plasmazellen ein. Sternberg und Lubarsch geben zwar diese Entstehung zu, halten aber diejenige aus Zellgranula für die häufigere. Ein Teil soll auch im Protoplasma, von Bindegewebszellen und Epithelien entstehen können. Sie sind in Geschwülsten, tuberkulösen Organveränderungen, in der Umgebung von Abszessen, in atrophischer Magenschleimhaut (Sternberg), im Knochenmark, beim Myelom, besonders häufig aber beim malignen Granulom beobachtet worden. Sie werden bald als Russelsche Körperchen, hyaline, kolloide, fuchsinophile Körperchen bezeichnet. Sternberg betont die maulbeerartige Oberfläche der betr. Zellen, P. Weber und Blendinger bezeichnen sie als Maulbeerzellen. Ein Teil der Körperchen soll Eisenreaktion geben (Saltykow), meist fehlt sie. In frischem Zustand fand sie Versé farblos. Sie färben sich durchweg intensiv homogen rot mit Eosin, heller rot nach Giemsa, nach Jenner und mit Karbolfuchsin, nach Weber und Blendinger mit Fuchsinmethylenblau purpurrot, nach Russel

mit Fuchsinjodgrün rot, mit Gieson zitronengelb bzw. blaugrau (Miller).

Nach all dem scheinen Russelsche Körperchen unter den verschiedensten Bedingungen aufzutreten, und es ist wenig wahrscheinlich, daß es sich stets um die gleichen Körperchen handelt. Jedenfalls kann ich auch nach meinen Untersuchungen bestätigen, daß hyaline Körperchen vorkommen, die offenbar aus roten Blutkörperchen vor und nach der Phagocytose, besonders durch endotheliale Zellen entstehen (Saltykow), daß daneben aber intra- und extrazellulär kleinste und durch Konfluenz größere Körperchen vorkommen, die wesentlich in lymphatischen Zellen, häufig Plasmazellen, gelegen sind. Wahrscheinlich handelt es sich um protoplasmatische Degenerationsprodukte, die nach Untergang von Zellen frei im Gewebe entstehen oder durch Phagocytose in Zellen gelangen, z. T. wohl auch intrazellulär gebildet werden. Das doppelte Lichtbrechungsvermögen (Miller) spricht für eine myelinähnliche Substanz (Aschoff), gegen Lecithincharakter (Lubarsch). Ob eine Beziehung zu den eosinophilen Granula besteht, ist ungewiß.

Dagegen scheinen Charcot-Leydensche Kristalle nur im Verein mit eosinophilen Leukocyten aufzutreten. Auch beim malignen Granulom fand ich, wie Dietrich, in mehreren Fällen typische kleinste und größere (Fig. 22, Tafel V), z. T. mächtige Kristalle. Sie können in großen Mengen, in Häufchen, z. T. rosettenförmig zusammenliegen. Manche sind nur schlecht ausgebildet, wie abgebrochen, oft finden sich daneben kleine unregelmäßige, rundliche Klümpchen der gleichen Substanz. Sie liegen meist frei in den Maschen des Bindegewebes, z. T. aber auch deutlich intrazellulär im Protoplasma der großen freien Zellen und Riesenzellen. Daneben finden sich schöne regelmäßige sechsseitige Täfelchen und Tafeln in einer Lücke des Bindegewebes, bisweilen auch intrazellulär. Bei einem Teil der rundlichen Gebilde erkennt man deutlich zentral eine mehr körnige Masse, während die Peripherie schon homogen erscheint. Am reichlichsten fanden sich all diese Gebilde in einem granulomatös umgewandelten, von zahlreichen eosinophilen Leukocyten durchsetzten Muskelbündel mit Muskelfaserresten, sie waren aber auch in granulomatösen Lymphknoten häufig. Sehr auffällig war in jenem Fall eine eigenartige homogene Degeneration von Muskelfaserresten. Sie erweckten infolge des gleichen färberischen Verhaltens den Eindruck, als ob sie sich allmählich in jene Kristallformen umwandelten. Dies würde bedeuten, daß sich z. T. gewisse proto-

plasmatische Substanzen unter eigenartiger hyaliner Degeneration in Kristallformen umbilden können, daß diese also wohl eiweißartiger Natur sind. Eine direkte Beziehung zum Zerfall und Auflösung eosinophiler Granula konnte nicht aufgefunden werden. Die Kristalle verhielten sich färberisch fast identisch mit den Russelschen Körperchen, fanden sich z. T. auch neben diesen vor, zeigten vor allem auch eine ausgesprochene Vorliebe für saure Farbstoffe, besonders das Eosin. Sie erweisen sich als durch Formalin leicht fixierbar. Die Tatsachen, daß sie sich gerade bei eosinophiler Infiltration, nicht bei neutrophiler finden, daß die Kristalle ferner nach Brugsch durch Sublimat fixierbar, durch Natronlauge nicht angegriffen werden, jedoch durch Pankreasextrakt verdaulich sind, sprechen dafür, daß es sich um höher zusammengesetzte Kristallformen handelt, welche bei einer ganz besonderen, vielleicht sehr langsamen Art des Eiweißzerfalles entstehen, bei welcher proteolytische Vorgänge keine oder nur eine untergeordnete Rolle spielen. Denn die Eosinophilen enthalten das proteolytische Ferment der neutrophilen Leukocyten nicht. Meist extrazellulär, kann es durch Phagocytose dieser Produkte oder vielleicht auch durch partielle Protoplasmadegenerationen direkt in den Zellen zur Kristallbildung kommen. Die eosinophilen Leukocyten stehen nicht in direkter Beziehung zur Bildung der Charcot-Leydenschen Kristalle, sondern sind wahrscheinlich durch die gleiche Ursache provoziert und nur der Ausdruck der besonderen Form der lokal entzündlichen degenerativen Vorgänge. Sie lassen die Kristalle wohl nicht entstehen, ihre Rolle besteht mehr darin, daß sie die Kristallbildung nicht zu stören vermögen.

Das gleiche oder ähnliche färberische Verhalten, sowie das gleichzeitige Vorkommen Russelscher Körperchen und kristallinischer Bildungen spricht bis zu einem gewissen Grade dafür, daß beide unter ähnlichen Bedingungen entstehen und vielleicht nur der verschiedene morphologische Ausdruck für einen ähnlichen degenerativen Prozeß sind.

5. Die Nekrosen und die Bedeutung der Sekundärinfektion.

In einer großen Zahl der Fälle, weitaus der Mehrzahl der zur Sektion gelangenden Fälle, finden sich in den Granulomknoten kleine graugelbliche, wie verkäst aussehende Herde, seltener auch größere nekrotische Bezirke (Hirschfeld und Isaak). Doch ist dies nicht die Regel. In frisch zu diagnostischen Zwecken extirpierten Knoten, besonders bei fieberfreien Patienten, fehlen sie meist,

so in $^4/_5$ meiner so gewonnenen Tumoren. Sie können aber auch bei tödlich endigenden Fällen ganz fehlen. Nekrosen gehören demnach nicht zu den typischen anatomischen Veränderungen. Dagegen spricht schon der ganze histologische Charakter, d. h. der ausgesprochen proliferative Charakter der Entzündung von den ersten Stadien an. Weder zu Beginn noch auf der Höhe der Veränderungen ist eine besondere Art herdförmiger Gewebsdegeneration charakteristisch. Zwar sehen wir die lymphatischen Zellen zugrunde gehen und in gewissen Stadien einen steten Wechsel von Werden und Vergehen der einzelnen Zellindividuen, niemals aber kommt es zu tieferen Gewebsschädigungen, das Stützgewebe bleibt stets erhalten, ist höchstens schon in frühen Stadien vermehrt. Eine Degeneration, vergleichbar dem Tuberkel oder dem Gummi, mit ausgesprochen herdförmigen Nekrosen gibt es nicht. Die Erkrankung breitet sich ja überhaupt nicht in herdförmigen Degenerationsbezirken aus, vielmehr stets in der Kontinuität.

Auffallend ist ferner, daß die Nekrosen meist nur in einigen Granulomknoten, nicht in allen sichtbar sind, trotz gleichartiger Erkrankungsstadien. In Beitzkes Fall waren z. B. Nekrosen nur in einer periostalen Granulationswucherung am Schädeldach sichtbar, nicht dagegen in den übrigen weitverbreiteten Granulomknoten. Auch in meinen Sektionsfällen waren zwar Nekrosen sichtbar, aber sie waren ganz unregelmäßig verteilt. Dieses auffällige Verhalten und die Verschiedenheit in jüngeren und letal endigenden Fällen legt den Gedanken nahe, daß die Nekrosen sekundär entzündlichen Veränderungen die Entstehung verdanken. Dies gewinnt noch an Wahrscheinlichkeit, wenn man die Sektionsbefunde und die Todesursache der Erkrankung verfolgt. Aus einer Zusammenstellung von 100 Fällen ergibt sich, daß etwa in der Hälfte der Fälle besondere Komplikationen das tödliche Ende verschuldeten. In 25 Proz. der Fälle handelte es sich um tuberkulöse Veränderungen, meist Miliartuberkulose. In dem Rest der Fälle bestanden Pneumonien (Dutoit, White und Boycott, Clarke, Yamasaki), diphtheritische geschwürige Enteritiden (Haeckel, Hérard, Fall X), Erysipel (Maresch), Wundtetanus (Meller), eitrige Pleuritis (Bohn, Fabian, Grosz, Fall XII), ulceröse Angina (Westphal, Yamasaki), fibrinöse Perikarditis (Brooks), eitrig-fibrinöse Peritonitis (Czerny, Puritz, Fall IV) eitrige Pyelonephritis (Fall XI). Im übrigen erfolgte der Tod an allgemeinem Marasmus und Herzschwäche. Die relative Häufigkeit letaler Komplikationen weist darauf hin, daß das maligne Granulom

besonders in späteren Stadien offenbar sehr zu sekundärer Infektion disponiert ist. Gerade bei den genannten Komplikationen kommt es aber sehr leicht zu Bakteriämien, die wieder zu entzündlichen Veränderungen des lymphatischen Systems führen können.

Da das maligne Granulationsgewebe an sich schon hinfälliger Natur ist, so können durch neu hinzukommende bakterielle Schädigungen leicht stärkere Zerfallserscheinungen, herdförmige Nekrosen zustande kommen, während die widerstandsfähigeren, nicht granulomatös erkrankten Organe sich unter Umständen der Infektion und Gewebsdegeneration erwehren. Aber nicht nur diese komplizierenden Krankheiten spielen eine Rolle beim Zustandekommen der Nekrosen, die Störungen der Lymphzirkulation durch die Drüsenerkrankung können auch eine lokale Disposition für den Eintritt sekundärer Krankheitserreger in die Lymphe und Lymphome von den verschiedensten Orten aus bewirken. Hat sich aber ein sekundärer Krankheitserreger in gewissen erkrankten Drüsen festgesetzt, so steht seiner weiteren Ausbreitung auf dem Lymph- und schließlich dem Blutwege kein großes Hindernis entgegen. Ist doch der Organismus durch die granulomatöse Entartung der Drüsen eines der wichtigsten Schutzmittel gegen die Weiterverbreitung bakterieller Keime beraubt. Auch auf diese Weise können also hier und dort sekundäre Zerfallsprozesse im Granulomgewebe entstehen.

So erklärt es sich, daß einmal die verschiedenartigsten Bakterien in Blut, Organen und Capillaren, Bacterium coli, Strepto-, Staphylo-, Pneumokokken usw. und besonders Tuberkelbazillen gefunden wurden, daß sie ferner bald sekundär entzündliche Komplikation nichtdrüsiger Organe oder lokale geschwürige Zufallsprozesse im Granulomgewebe, besonders an Haut oder Schleimhäuten (Beitzke, Hirschfeld und Isaak u. a.), begleiten. Es ist auch verständlich, warum Nekrosen im Granulomgewebe gerade bei letal endigenden Fällen zu sehen sind, ferner ihr ganz wechselvolles Auftreten bei ein und demselben Fall, sowie das gelegentliche Fehlen einer besonderen lokalen Komplikation als sichtbare Quelle der sekundären Infektion.

Auch das histologische Bild spricht entschieden für den nichtspezifischen, sekundären Charakter der Nekrosen. In vielen Fällen erkennt man dies schon daran, daß nicht nur die granulomatös veränderten Gewebe, Lymphdrüsen und Metastasen in Milz, Leber und anderen Organen davon befallen sind, sondern daß im nicht veränderten Parenchym dieser Organe die gleichen nekrotischen Herde auftreten. Sie bilden dort einen scharfen Gegensatz zu den

Granulomherden. Besonders scharf ist dieser Unterschied gegenüber den miliaren tuberkulösen Zerfallsherden. Dazu kommt, daß innerhalb des granulomatösen Gewebes nie besondere Stadien der Erkrankung Nekrosen aufweisen. Vielmehr liegen diese bald in zellreichen, bald in zellarmen Gebieten und häufig auch im sklerotischen, fast kernlosen Bindegewebe. Lymphocyten, große Zellen, Riesenzellen, Bindegewebsfasern fallen ihnen in gleicher Weise zum Opfer. Mitunter findet man fibrinöse Niederschläge (Benda), besonders in miliaren tuberkulösen Herden. Niemals sind die Nekrosen von eosinophilen Leukocyten, höchstens von neutrophilen Zellen begleitet. Daraus geht hervor, daß es sich nicht um besondere Entwicklungsstadien oder Exazerbationen der krankhaften Veränderungen handeln kann, sondern um sekundäre zum Granulom hinzutretende Entzündungsvorgänge. Die Häufigkeit dieser Nekrosen ist also nicht ein Beweis für den akut nekrotisierenden Charakter des malignen Granulomerregers, ähnlich eitererregenden Bakterien oder dem Tuberkelvirus. Wir dürfen vielmehr daraus nur den Schluß auf eine besondere Disposition des Granulomgewebes zu sekundärer Infektion ziehen.

Diese Disposition für Sekundärinfektionen ist nicht nur für den histologischen Aufbau des Granuloms von Bedeutung, sie scheint auch für gewisse klinische Erscheinungen maßgebend zu sein. So wurde schon auf den schwankenden, unregelmäßigen und wechselnden Charakter der Fieberbewegungen hingewiesen und die Vermutung ausgesprochen, daß hier sekundär entzündliche Prozesse eine Rolle spielen könnten. Durch den anatomischen Befund sekundärer Nekrosen gewinnt diese Vermutung an Wahrscheinlichkeit. Letal auftretendes Fieber bei besonderen Komplikationen, wie eitrige Pleuritis, Pneumonien usw. dürften wohl stets durch diese bedingt sein. Ebensogut kann aber auch eine sekundäre bakterielle Affektion eines Granulomknotens in jeder Krankheitsphase zu Fieberbewegungen Veranlassung geben. Nach kürzerer oder längerer Zeit kann diese lokale Sekundärinfektion überwunden werden. Es kann aber von hier aus auch eine sukzessive Weiterverbreitung von Keimen auf dem Lymphweg erfolgen oder nach Art pyämischer Infektionen zeitweise ein Einbruch in Lymphe oder Blut erfolgen. Dauerndes oder zeitweise auftretendes Fieber verschiedenster Dauer kann die Folge sein. Dauer und Häufigkeit der Fieberanfälle hängen also von der lokalen und allgemeinen Widerstandsfähigkeit des Organismus ab. Die verschleppten Bakterien können rasch oder langsam vernichtet werden oder ihre Lebensfähigkeit bis zum letalen Ende erhalten. Weitergreifende Veränderungen oder narbige Ausheilungen schließen sich an. So kommt es, daß die Bakterien nach dem Tode in den nekrotischen Herden bald mikroskopisch oder bakteriologisch nachweisbar sind, bald rasch dem Nachweis entgehen. Viele Sekundärinfektionen dürften auch ganz überwunden werden, nach längerer Zeit können sich neue einstellen.

Auf diese Weise dürften viele Fälle kontinuierlichen, remittierenden und rekurrierenden oder in langen Zwischenräumen gelegentlich auftretenden Fiebers eine einfache Erklärung finden. Doch ist zweifellos auch mit der Möglichkeit zu rechnen, daß der granulomatöse Prozeß selbst fieberhafte Temperatursteigerungen veranlassen kann.

Manche Fälle schwerster Anämie, rasch zunehmender Kachexie, hämorrhagischer Diathese, vielleicht auch amyloider Degeneration, Auftreten von Diazoreaktion sind vielleicht auch auf Kosten solcher Infektionen zu setzen. Es dürfte überhaupt, selbst nach Kenntnis des spezifischen Erregers, schwer sein, in jedem Fall primäre und sekundärentzündliche Symptome klinisch genau zu sondern. Wichtig ist, mit der Disposition für sekundäre Infektion zu rechnen, weil dadurch eine bestimmte Vorhersage außerordentlich erschwert ist und man jederzeit im Krankheitsverlauf mit unliebsamen Komplikationen zu rechnen hat. So störend diese für die klinische Analyse eines Falles aber auch sind, spielt dies doch keine so große Rolle. Denn die Disposition zu sekundärer Infektion scheint derart häufig, daß ihre Folgeerscheinungen, besonders die Fieberbewegungen, dadurch geradezu den Ckarakter typischer Symptome erhalten.

Mitunter kommt es auch zur Bildung kleinster und größerer cystischer Hohlräume in den Granulomen (Brandts, Puritz, eigene Beobachtung). Sie sind z. T. durch Blutungen bedingt (Puritz). Vielleicht spielen auch ischämische Nekrosen durch granulomatöse Gefäßerkrankungen und autolytische Prozesse eine Rolle.

6. Der Übergang in echtes Sarkom.

Seit Yamasakis Untersuchungen wird allgemein als feststehend angenommen, daß das maligne Granulom in echte Sarkomwucherung übergehen kann. Benda glaubt, daß die Erkrankung an sich schon ein Zwischending zwischen infektiöser Granulationsgeschwulst und einem malignen Tumor darstelle. Dietrich spricht von einem granulomartigen Sarkom. Im ersten von Yamasakis Fällen handelt es sich um eine unter dem Bilde des Mediastinaltumors auftretende, im übrigen klinisch typische Erkrankung, bei der der Tumor auf das Pericard, in den Lungenoberlappen, die rechte Pleura und in die linke Vena anonyma eingewachsen war. Im zweiten bestand ein mannskopfgroßer, höckeriger Tumor der rechten Halsseite, der oberflächlich ulzeriert und mit der Haut verwachsen war; die rechte Mamma enthielt einen gänseeigroßen harten fibrösen Tumor. In Milz, Leber, Peritoneum, Nebennieren fanden sich erbsengroße bis hühnereigroße (Milz) Tumoren. Histologisch waren die Tumoren typisch zusammengesetzt, nur der Zellreichtum stellenweise relativ groß, in beiden

Fällen bestanden aber mächtige bindegewebige Herde. Der organische Ablauf der Veränderungen mit Ausgang in fibröse Induration war allenthalben in gleicher Deutlichkeit ausgesprochen, wie nur je bei einem typischen Fall.

Eingangs wurde schon darauf hingewiesen, daß infiltratives Wachstum nicht die Ausnahme, sondern in allen Fällen hier und dort nachweisbar sei. Es wurde auf das Vordingen in Binde-, Fett-, Muskel-, Periostgewebe hingewiesen, ja die infiltrative Zerstörung der Parenchyme durch die metastatischen Tumorbildungen ist geradezu spezifisch für die Art und Weise der Ausbreitung der Erkrankung. Daraus lassen sich also keine Schlußfolgerungen auf Tumorcharakter ziehen. Auch der Zellreichtum ist wechselnd, in vielen Fällen enorm, so daß sich auch daraus keine Anhaltspunkte für tumuröse Entartung ergeben. Maßgebend für den Geschwulstcharakter wäre der homologe, bleibende Charakter der unreifen Gewebswucherung (Borst). Davon ist aber gerade in den betreffenden Fällen keine Rede, vielmehr handelt es sich, wie eben bei entzündlichem Keimgewebe, nur um Durchgangsbildungen, die schließlich in Bildung derben Bindegewebes ihren Abschluß finden. Wie jedes Keimgewebe, so kann es auch hier Sarkom vortäuschen. Wirklich sarkomatöse Entartung, die gleichzeitig in primärem Gewebe wie den Metastasen zum Ausdruck käme, ist bislang noch nie beschrieben worden. Die zum Sarkom gerechneten Formen des malignen Lymphoms verdienen diesen Charakter nicht.

Im übrigen würde selbst das bösartigste infiltrative Wachstum nicht für Sarkom entscheidend sein können, eben weil es sich um eine ausgesprochen entzündliche Gewebswucherung handelt. Bei dieser sehen wir ja bei chronischem Verlauf, man denke nur an die Tuberkulose, Syphilis, Lepra, durch infiltrative Ausdehnung der Prozesse hochgradigste Zerstörungen und Verunstaltungen der Organe und ihrer Nachbarschaft hervorgerufen werden. Sie können in Gefäße und Knochensubstanz eindringen. Auch hier sehen wir in den meisten Fällen einen ganz typischen histologischen Ablauf der Veränderungen mit starker Bindegewebsentwicklung auftreten. Maßgebend für die schrankenlose periphere oder metastatische Ausbreitung ist hier wie dort aber nicht die Wucherung selbst, sondern die Ausbreitung der degenerativen Vorgänge durch die Weiterverbreitung der Krankheitsursache. Die proliferativen Vorgänge schließen sich erst der Degeneration an. Intensität der schädlichen Wirkung und Verbreitungsmöglichkeit ihrer Ursache, sowie Widerstandskraft der befallenen Organe sind also zunächst

die maßgebenden Faktoren für die In- und Extensität der Ausbreitung der Erkrankung. Ein malignes echtes Sarkom aber wächst primär schrankenlos, benötigt nicht die lokale Auslösung der Wucherungsvorgänge durch vorhergehende lokale Gewebsschädigung. Dennoch braucht der durch entzündliche Gewebsveränderung bedingte sekundäre Wucherungsvorgang dem einer primär wuchernden malignen Geschwulst an Ausdehnung nichts nachzugeben. Zur Entstehung einer Geschwulst braucht es eben noch eines besonderen, bislang unbekannten Anstoßes, entzündliche Reizwirkungen, auch chronischer Art, für sich allein genügen nicht, eine tumuröse Umwandlung herbeizuführen.

VI. Ätiologie.

A. Geographische Verbreitung. Heredität.

Genaue Angaben über die Verbreitung der Hodgkinschen Krankheit lassen sich nach dem vorliegenden Material nicht machen. Soviel ist aber sicher, daß sie überall in Europa, auf dem Kontinent wie in England, in den nördlichen und südlichen Gegenden beobachtet wird. Auch in Amerika scheint sie relativ verbreitet zu sein. Überall scheint es sich um sporadische Fälle zu handeln, gehäuftes Auftreten kommt anscheinend nicht vor.

In gewissen Gegenden, wie England, Norden und Osten Deutschlands sowie gewissen Gegenden Nordamerikas scheint die Erkrankung relativ häufiger vorzukommen als in anderen Gegenden. Wenn sie auch im ganzen zu den seltenen Krankheiten gehört, ist sie doch häufiger, als man gemeinhin annimmt. Sie übertrifft jedenfalls die Zahl leukämischer Erkrankungen beträchtlich.

Beispiele für die Vererbung der Erkrankung von Eltern auf Kinder oder einer ererbten Anlage für die Erkrankung lassen sich nicht finden. Morrison, Peacocke und Senator beobachteten Erkrankungsfälle bei Zwillingen, Degen bei Geschwistern. Diese Beobachtungen sind aber einmal ganz vereinzelt, sodann handelt es sich bei ihnen doch nur um sporadische Krankheitfälle innerhalb einer Familie. Sie dürften eher durch Infektion von gemeinsamer Quelle ihre Erklärung finden.

B. Alter, Geschlecht, Konstitution.

Die Erkrankung kommt in allen **Lebensaltern** vor. Sie verschont weder das zarte Kindesalter noch das Greisenalter. Erkrankungsfälle des 1. Lebensjahres sind allerdings selten. Der jüngste beobachtete Fall betrifft ein Kind von $5^1/_2$ Monaten, der älteste von Fazio beobachtete Patient zählte 76 Jahre, der älteste selbst beobachtete Fall 68 Jahre. Am häufigsten findet sich die Erkrankung im jugendlichen und mittleren Lebensalter. Der Höhepunkt der Erkrankungsziffer ist zwischen dem 20. und 35. Lebensjahr erreicht. Vom 40. Jahre an nimmt sie ziemlich rasch ab. Folgende Tabelle gibt Aufschluß über die Häufigkeit der Erkrankung nach den verschiedensten Lebensaltern und nach Geschlechtern nach einer Zusammenstellung von 220 sicheren Fällen (unter Ausschluß der Mycosis fungoides). Die Zahlen in Klammern bedeuten die Ergebnisse in Prozenten der eigenen Fälle.

Alter	Anzahl der Fälle			Prozentzahlen
	männlich	weiblich	zusammen	
1—10	20	16	36	16,4 (22)
11—20	25	12	37	16,8 (17)
21—30	32	19	51	23,2 (27)
31—40	36	14	50	22,7 (18)
41—50	19	5	24	10,9 (10)
51—60	13	3	16	7,3 (4)
61—70	4	2	6	2,7 (2)
Summe	149	71	220	100,0

Ein sicherer Fall angeborener Erkrankung ist nicht beschrieben.

Die Zusammenstellungen von Mayer und von Falkenthal dürften kaum den tatsächlichen Verhältnissen gerecht werden, besonders die Zahlen für das höhere Alter scheinen viel zu hoch gegriffen. Offenbar sind hier auch leukämische Erkrankungen mit berücksichtigt.

Was das **Geschlecht** betrifft, so ist nach obiger Zusammenstellung das männliche gerade doppelt so häufig von der Erkrankung befallen als das weibliche, in Prozentzahlen ausgedrückt 67,7 gegen 32,3 Proz. Gowers berechnete schon im Jahre 1879 75 Proz. für das männliche, 25 Proz. für das weibliche Geschlecht. Ein ähnliches Verhältnis nimmt auch Grawitz an.

Eine besondere körperliche **Konstitution** spielt keine Rolle für die Entstehung der Erkrankung. Meist handelt es sich um

kräftige, vorher völlig gesunde Individuen. Zwar werden auch schwächliche Individuen von der Erkrankung befallen, es ist aber geradezu auffällig, wie häufig kräftige, blühende Menschen die Zeichen der beginnenden oder schon weit fortgeschrittenen Erkrankung zeigen.

C. Disponierende Schädlichkeiten.

Ebensowenig, als eine besondere körperliche Konstitution für die Entstehung der Erkrankung von Bedeutung ist, läßt sich dies von bestimmten **hygienischen Verhältnissen** oder besonderen **Berufsschädlichkeiten** sagen. Die Erkrankung tritt sowohl unter den besten hygienischen Bedingungen, wie den schlechtesten auf, bei Stadt- und Landbewohnern, bevorzugt weder die reichere (Crocq) noch die ärmere (Stengel, Gulland) Bevölkerungsschicht. Man kann die verschiedensten Berufsklassen unter den Erkrankten vereinigt finden.

Ob die als **Lungenkrebs** bezeichnete Erkrankung der Arbeiter in den Schneeberger Kobaltgruben zur Hodgkinschen Erkrankung gerechnet werden muß, ist fraglich. Sollte es sich in Wahrheit so verhalten, so fände sich hier das einzige Beispiel eines gehäuften Vorkommens und eine Beziehung zu einer bestimmten, an einen Ort gebundenen Schädlichkeit. Das meist angeschuldete Arsen dürfte indessen kaum die Ursache sein.

Von verschiedenen Seiten wurde **vorausgegangenen Erkrankungen** ein disponierender Einfluß für die granulomatöse Drüsenerkrankung zugeschrieben. Trousseau schrieb chronischen Ohreiterungen mit nachfolgender Drüsenschwellung, Entzündungen im Gebiet der oberen Luftwege eine besondere Rolle zu. Cornil, Schulz, Fischer glaubten Beziehungen zu skrophulösen Veränderungen, rachitischen und sonstigen Ernährungsstörungen finden zu können.

Wenn auch in einzelnen Fällen diese Beziehungen nachweisbar sind, fehlen sie doch in weitaus der Mehrzahl der Fälle. Ganz besonders spielt die Tuberkulose als familiäre Erkrankung keine besondere disponierende Rolle. Unter 54 Fällen konnte ich in 45 keine Anhaltspunkte für das Vorkommen von Tuberkulose in der Familie des Erkrankten nachweisen. Wenn gelegentlich Erkrankungen, wie Malaria, Typhus, Pocken, Lungenentzündung, Gelenkrheumatismus, viele Jahre vor Ausbruch der Erkrankung durchgemacht wurden, wird man darin kaum eine besondere Disposition für die Erkrankung erblicken dürfen. Indessen soll nicht bezweifelt werden, daß gewisse Erkrankungen, die zu chronisch

indolenten Drüsenveränderungen führen, wie für andere Erkrankungen, so auch für die granulomatöse Hodgkinsche Erkrankung disponierend sein können. Im großen und ganzen sind jedenfalls besondere disponierende Momente bis heute noch nicht bekannt geworden.

D. Die spezifische Krankheitsursache.

An Versuchen, den Erreger der Hodgkinschen Krankheit zu finden, hat es nicht gefehlt. Betrachtet man aber die Summe der bisher gemachten Erfahrungen, so ist das Ergebnis wenig befriedigend. Ein spezifischer Erreger des malignen Granuloms ist noch nicht gefunden. Wohl hat man bald diesen, bald jenen Mikroorganismus ätiologisch angeschuldigt, ein schlüssiger Beweis für ihre ätiologische Beziehung ist aber nicht gelungen. Schon die Vielheit der Organismen spricht gegen ihre ursächliche Bedeutung. Man wird es daher verständlich finden, daß manche Autoren, vor allem Benda, die Vermutung aussprechen, daß ein bestimmter Erreger der Erkrankung überhaupt nicht in Frage komme, diese vielmehr durch die modifizierten und abgeschwächten Toxine verschiedener Infektionsträger verursacht werde.

Betrachtet man aber den klinischen Verlauf und besonders die charakteristischen histologischen Gewebsreaktionen, so wird man zu der Überzeugung gedrängt, daß eine spezifische Ursache der Erkrankung zugrunde liegen muß, wenn auch der Beweis dafür noch nicht gelungen ist.

Bezüglich der **vorschiedenen Bakterienbefunde** in Blut und veränderten Organen genügt schon der kurze Hinweis auf die verschiedenartigen Resultate, um ihre spezifische Bedeutung für die Hodgkinsche Krankheit auszuschließen. Gabbi und Barbacci, Aßmann fanden Bacterium coli, ebenso v. Notthafft in einer Mesenterialdrüse — gleichzeitig ließen sich in einem ulcerierten Hautknoten Kokken nachweisen —. Brigidi und Piccoli, Verdelli, Silva, Maffucci, Roux et Lamois, Grohé, Borst, Groß, St. Klein beschreiben teils Staphylokokken, teils Strepto- oder Pneumokokken oder Bazillen, Ferrarini Bacillus subtilis, Majocchi und Picchini Kokken und Bazillen. Die Mikroorganismen lagen z. T. in den erkrankten Gebieten, meist innerhalb der zugehörigen Capillaren. Fischer züchtete einmal unter 12 Fällen auf der Höhe einer Fieberattacke Staphylokokken aus dem Blut, Delbet einen Bazillus. Verimpfung auf einen Hund rief allgemeine, aber

nichtspezifische Drüsenschwellung hervor. In fünf eigenen Fällen fanden sich in den Capillaren der spezifisch erkrankten Teile wie der übrigen Organe Bacterium coli ähnliche Stäbchen und Kokken. Züchtung von Bakterien aus dem Blut fiebernder und nichtfiebernder Patienten gelang nicht.

Vereinzelt wurden auch **Spirochäten** und nichtspezifische Körperchen als Erreger angesprochen. Proescher und White fanden in einem Fall bei Levaditi- und Giemsafärbung große Mengen zarter Spirochäten. Dieser Befund ist bislang völlig vereinzelt geblieben. In verschiedenen Untersuchungen mißlang mir der Nachweis von Spirochäten völlig. Auch Körmöczi, Longcope, Weber und Ledingham, O. E. Moritz berichten von negativen Ergebnissen.

Die Beobachtungen Pawlowskis, der in den Riesenzellen Körper mit doppelt contourierter Kapsel fand, Vedelers, der im Zellkern und weiter im Protoplasma Wachstum sporozoenartiger Gebilde mit halbmondförmigem Kern beobachtet haben will, schließlich Byron Bramwells, der durch Behandlung mit Ammoniumsilber und Goldtönung zahlreiche intrazelluläre, granulierte oder längliche protozoenartige Körper nachgewiesen haben will, dürften kaum wahre parasitäre Zelleinschlüsse gewesen sein. Wahrscheinlich handelte es sich um Degenerationsprodukte oder phagocytotisch assimilierte Zerfallsprodukte von Zellen und Kernen.

Alle bakteriellen Befunde sind wohl zweifellos als Folgen sekundärer Infektion zu betrachten. Meist handelt es sich um agonale septische Infektionen, die von Verletzungen, Ulcerationen der Schleimhäute usw. aus ihren Eingang nehmen und in den veränderten Geweben, sowie dem allgemein geschwächten Organismus einen guten Boden ungehemmten Wachstums finden. Sie sind z. T. wohl auch schuld an dem Auftreten der frischen miliaren Nekrosen in den Granulationsgeschwülsten.

Wichtiger als die beschriebenen bakteriellen Infektionen ist aber der relativ häufige Befund des **Tuberkelbazillus.** Er ist so häufig, daß ein großer Teil der Autoren geneigt ist, dem Tuberkelbazillus eine spezifische Bedeutung für die Hodgkinsche Krankheit zuzusprechen. Es stehen sich hier zwei Lager schroff gegenüber: die einen, welche an dieser Beziehung zum Tuberkelbazillus, wenn auch in modifizierter Form, festhalten, die anderen, die auch in ihm nur einen sekundären Eindringling erblicken. Bei der Wichtigkeit dieser Frage soll darauf später im Zusammenhang mit den anatomischen Befunden eingegangen werden. Hier sei nur er-

wähnt, daß in ca. 20 Proz. der Fälle tuberkulöse Veränderungen der Organe, in ca. 10—12 Proz. durch das Tierexperiment Tuberkelbazillen nachgewiesen wurden. Dem stehen aber mindestens ebensoviele negative Ergebnisse gegenüber. Von einem konstanten Vorkommen des Tuberkelbazillus kann darnach keine Rede sein. Meist finden sich gleichzeitig typische tuberkulöse Organveränderungen. Auffallend ist die Häufigkeit letaler Miliartuberkulose. Auf den Befund der Muchschen Stäbchen wird noch einzugehen sein. Auch der Tuberkelbazillus ist wohl zweifellos nur ein Zeichen sekundärer Infektion. Im ganzen muß man daher bekennen, daß der Nachweis einer spezifischen, konstant wiederkehrenden organisierten Ursache bislang nicht gelungen ist.

Eine **spezifische Reaktion** für die Hodgkinsche Erkrankung ist zurzeit noch nicht bekannt. Ob es gelingt, mit Hilfe der Komplementbindungsmethode oder anaphylaktischer Reaktionen spezifische Ausschläge zu erhalten, müssen weitere Erfahrungen lehren. Die gelegentliche positive Pirquetsche und Calmettesche Reaktion und Tuberkulin-Reaktion (Deyke, Weber und Ledingham, Halsted, Biucliu u. a.) kann bei der Häufigkeit tuberkulöser Komplikationen keine Beweiskraft zuerkannt werden. In mehreren eigenen Beobachtungen fielen sie, wie in den Fällen von Beitzke, Weil et Lesieur, Simons, Lehndorff, Osler, Reed, Ruffin, Sailer negativ aus. Das gleiche gilt von der Wassermannschen Reaktion. Caan berichtet von zwei Fällen, in denen sie positiv ausfiel, in zwei anderen trat sie vorübergehend auf; ebenso Trembur von einem Fall. Auch ich beobachtete einmal bei einer Frau positive Reaktion. Indessen hatte der Mann vor Jahren nachweislich Lues durchgemacht. In vier weiteren Fällen verlief sie negativ, war im übrigen auch bei einem Patienten mit tuberkulösen vereiternden Halsdrüsen positiv, ohne daß luetische Infektion nachweisbar gewesen wäre. Immerhin ist die gelegentlich positive Wassermannsche Reaktion weiterer Beachtung wert. Bekanntlich wurde sie auch bei der Mycosis fungoides gelegentlich festgestellt.

Eine besondere Bedeutung beansprucht das **Tierexperiment**. Leider ist es noch nicht einwandfrei gelungen, die Erkrankung durch Verimpfung infektiösen Materials auf Tiere zu übertragen. Zwar soll die Erkrankung beim Pferd (Lustig, Mac Fadyean), Schwein (Hodgson), Katze (Fadyean) und Hund (Spencer) gelegentlich vorkommen, doch fehlen genauere beweisende Untersuchungen. Experimentelle Erzeugung auf diese Tiere ist noch

nicht bekannt geworden. Weitere ausgedehntere Untersuchungen müssen hier Klarheit zu schaffen suchen. Das einzige Resultat, das erzielt wurde, worauf später noch näher eingegangen werden soll, ist der experimentelle Beweis für die Häufigkeit tuberkulöser Sekundärinfektion. In anderen Fällen wurden vorübergehende allgemeine Drüsenschwellungen (Longcope, Jakobsthal) nichtspezifischer Natur beobachtet, wie sie auch sonst bei Parenchymbreiinjektionen auftreten. Nicht selten sterben die geimpften Tiere nach einiger Zeit an Marasmus, ohne daß spezifische Erkrankungen der lymphatischen Apparate kenntlich wären. Selbst Übertragung auf anthropoide Affen durch Longcope, der sich am eingehendsten mit der Ätiologie der Erkrankung beschäftigt hat, führte nur zu vorübergehender, nach 3 Wochen auftretender und rasch verschwindender allgemeiner Drüsenschwellung. Meine eigenen Versuche an Mäusen, Ratten, Meerschweinchen und Kaninchen hatten außer gelegentlicher typisch-tuberkulöser Infektion negativen Erfolg. Auch die Versuche durch das Blut hochfiebernder Patienten Übertragungen zu erzielen, schlugen ebenso wie die Verimpfung von Blut und Granulomgewebe auf die verschiedensten Nährböden stets fehl.

Über die Rolle, welche die **Muchschen Stäbchen** für die Entstehung des malignen Granuloms spielen, läßt sich ein sicheres Urteil zurzeit kaum abgeben. Wahrscheinlich ist ihre ätiologische Bedeutung nicht. Es handelt sich um die mit einer modifizierten Gramfärbung darstellbaren, meist granulaförmigen Stäbchen, auf welche Much zuerst hingewiesen hat. Fränkel und Much fanden nun im Zentrifugat von mit Antiformin nach der Methode von Uhlenhut aufgelösten Gewebsstückchen von 11 Granulomfällen antiforminfeste granulierte Stäbchen, die von der granulierten Form der Tuberkelbazillen nicht unterscheidbar waren. Eine Hodgkindrüse auf Meerschweinchen verimpft erzeugte eine nach 7 Monaten letale Tuberkulose. Dabei fanden sich nur Muchsche Stäbchen und Granula, mit Ziehlfärbung dagegen keine Stäbchen, Kulturversuche waren negativ. In einem zweiten Fall wurde aus Drüsen und Nebenniere, in denen ebenfalls nach Ziehl keine, nach Gram zahlreiche Stäbchen und Granula nachweisbar waren, mit dem Antiforminzentrifugat Tuberkulose experimentell erzielt. Hier bestand aber eine komplizierende Miliartuberkulose. In fünf Fällen lymphatischer Leukämie fanden sich ferner etwas plumpere antiforminfeste, z. T. granulierte, nur nach Gram färbbare Stäbchen. Bei myeloider Leukämie, Mediastinaltumor, krebsigen Drüsen wurden sie vermißt.

Jakobsthal konnte den Befund bei einem typischen malignen Granulom bestätigen. Die Verimpfung auf Meerschweinchen ergab aber keine Tuberkulose, nur vorübergehende Drüsenschwellung. Much verimpfte Drüsenmaterial mit granulierten Stäbchen von zwei lymphatischen Leukämikern auf Affen, Hunde, Hühner und Meerschweinchen und erhielt bei Meerschweinchen nach 8—14 Tagen Schwellung mesenterialer Lymphdrüsen mit massenhaft Mikroben. Diese verschwanden aber wie die Schwellung nach längerer Zeit wieder. Hirschfeld fand Muchsche Stäbchen in einem reinen und einem mit Tuberkulose komplizierten Fall von malignem Granulom, in zwei anderen vermißte er sie. Auch bei akuter Leukämie ließen sich ähnliche Stäbchen nachweisen. Die Muchschen Stäbchen lagen im zweiten Fall stets im granulomatösen, typische Tuberkelbazillen im tuberkulösen Gewebsanteil. Dietrich fand in typischem Hodgkingewebe keine Muchschen Stäbchen. Jakobitz und Kayser fanden säurefeste, Tuberkelbazillen ähnliche Stäbchen in den Mundstücken von Trompeten massenhaft, spärlicher in Holzinstrumenten, ferner im Mundspeichel und Rachenschleim von Trompetern. Von 22 Tierexperimenten ergab nur eines Tuberkulose, dessen Ausgangsmaterial aber in Beziehung zu einem Tuberkulosekranken stand.

Nach diesen Befunden wird man in der Bewertung der Muchschen Stäbchen als ätiologisch wichtiger Faktoren sehr zurückhaltend sein müssen. In vielen Fällen könnte es sich um einen mehr oder weniger belanglosen Nebenbefund handeln, in anderen könnte es sich um in granulomatöses Gewebe eingeschwemmte und dort veränderte Tuberkelbazillen (Dietrich) handeln. Jedenfalls ist die Natur all jener säurefesten Stäbchen keinesfalls einwandfrei geklärt, sie sind auch noch nicht als die sichere Ursache der Hodgkinschen Krankheit anzusehen.

Nach all dem müssen wir bekennen, daß der Erreger der Hodgkinschen Erkrankung zurzeit noch unbekannt ist und seine Entdeckung weiterer Forschung vorbehalten bleibt.

VII. Diagnose.

Die Diagnose der Hodgkinschen Erkrankung stützt sich einmal auf den klinischen Verlauf, sodann gegebenenfalls auf das Resultat der histologischen Untersuchung. Beide dürften in den meisten Fällen die Diagnose mit Bestimmtheit stellen lassen. Allerdings können sich klinisch wie histologisch außerordentliche diagnostische Schwierigkeiten ergeben, welche durch die verschiedenartigen Verlaufstypen der Erkrankung und die histologischen Modifikationen einerseits, die Ähnlichkeit mit anderweitigen granulomatösen Erkrankungen des lymphatischen Systems, mit leukämisch-hyperplastischen und anämischen Zuständen, echten Geschwulstbildungen und selbst typischen Infektionskrankheiten andererseits gegeben sind.

Unter den diagnostischen Merkmalen der Hodgkinschen Krankheit beanspruchen die Allgemeinsymptome, besonders jene flüchtigen Erscheinungen von seiten der Haut und Schleimhäute, die Veränderungen des Blutes und der Körpertemperatur besondere Berücksichtigung, da sie bei allen Formen der Erkrankung auftreten und in ihrer Summe allein schon ausschlaggebend für die Diagnose sein können. Sodann geben auch die Art der Ausbreitung der Erkrankung, gewisse Eigenschaften der Lymphdrüsentumoren wichtige Anhaltspunkte. Da aber im einzelnen die verschiedenen Verlaufsformen ihre besonderen Merkmale aufweisen, empfiehlt es sich, sie gesondert zu betrachten.

Zunächst sei von der typischsten Form, dem **generalisierten malignen Granulom**, ausgegangen. Dabei sollen auch die Allgemeinsymptome ihre besondere Würdigung erfahren.

Der erste Beginn der Erkrankung kann dem Nachweis völlig entgehen. Meist ist das erste verdächtige Symptom eine lokalisierte Lymphdrüsenschwellung. Trotz beträchtlicher lokaler Tumorbildung kann eine sichere Diagnose zunächst klinisch unmöglich sein. Hier entscheidet die histologische Untersuchung. In diesen Stadien sind aber die Erscheinungen von seiten der Haut und Schleimhäute von besonderer Wichtigkeit. Dahin gehören heftiges kurz- oder längerdauerndes Hautjucken oder juckende pruriginöse, seltener ekzematöse Exantheme als begleitende oder der Drüsenschwellung vorhergehende Symptome. In keinem Fall von Lymphdrüsenerkrankung sollte man außer acht lassen, nach diesen Symptomen zu fahnden. Sie können leicht der Beobachtung entgehen, da oft

Monate verstreichen, bis sich weitere Veränderungen an den Lymphdrüsen geltend machen. Dasselbe gilt von den scheinbar unvermittelt auftretenden initialen Durchfällen.

Wichtig ist ferner die Art und Weise der weiteren Ausbreitung der Erkrankung. Langsame, besonders aber rasche Ausbreitung auf benachbarte und entferntere Drüsengruppen ist stets ein verdächtiges Symptom. Besonderes Gewicht erhält die Diagnose ferner durch das Auftreten einer Milz- und Leberschwellung. Auch die Größe und Ausdehnung der Tumoren spielt eine Rolle. Außerordentlich große Tumoren an einer oder beiden Halsseiten, die die Haut in Wülsten vorheben oder zu einer völligen Verwischung des normalen Gesichts- und Halsreliefs führen, gehören jedenfalls bei anderen Erkrankungen zu den größten Seltenheiten, besonders wenn sie sich noch mit breiten mediastinalen Dämpfungsbezirken verbinden.

Wichtig ist auch das Verhalten der einzelnen Geschwulstknoten. Charakteristisch ist ihre im ganzen derbe Konsistenz, im einzelnen aber der Wechsel härterer und weicherer Tumoren, ferner die wechselnde Größe, ebenso die Bildung fest zusammenhängender, eventuell auf der Unterlage verwachsener mächtiger, knolliger Geschwülste neben frei beweglichen, isolierten Knoten. Manchen Fällen eigentümlich sind die rasch vorübergehenden Größenschwankungen gewisser Lymphomgruppen, besonders der Hals- und Axillardrüsen. Die Drüsenveränderung ist umso charakteristischer, wenn sich ein Lymphödem im Quellgebiet der Drüsen, besonders Hals und Gesicht, hinzugesellt. Auch längerdauernde periodische Schwankungen der Tumorgröße, starke Verkleinerung und Härterwerden oder völliges Verschwinden und späteres rezidivierendes Wachstum spricht zugunsten der granulomatösen Erkrankung. Schließlich kann man auch in der ausgesprochenen Neigung nach operativer Entfernung zu rezidivieren, und zwar meist in erheblich verstärktem Maße, ein charakteristisches Symptom erblicken. Verwachsung mit der Haut, eitrige Einschmelzung spricht im allgemeinen gegen malignes Granulom.

Diagnostisch wichtig ist auf der Höhe der Erkrankung das Bestehen einer Kachexie mit fahler, gelblichweißer Hautfarbe, ferner die Zeichen einer Anämie vom sekundären Typus, meist mittleren, eventuell auch stärksten Grades. Verminderung des Färbeindex, Mikrocytose, eventuell Poikilocytose, Polychromatophilie, Vermehrung der Plättchen zeigen den sekundären Typus der Anämie. Besonderes Gewicht ist auf das Verhalten der weißen

Blutzellen zu legen. Leukocytosen mit höheren Graden von Eosinophilie sind außerordentlich wichtige Erscheinungen, auch hohe neutrophile Hyperleukocytosen. Schwere konsumptive Zustände zeichnen sich aber häufig durch ausgesprochene Leukopenien, meist mit relativer Vermehrung der großen mononukleären ungranulierten Zellen aus. In vielen Fällen liegt der diagnostische Wert der Leukocytenuntersuchung mehr nur in dem negativen Moment, daß eine absolute Vermehrung der kleinen Lymphocyten fehlt, vielmehr eine Verminderung besteht.

Nicht minder wichtig ist das Verhalten der Körpertemperatur. Plötzlich auftretendes Fieber, lange fieberfreie Perioden, typisch rekurrierendes Fieber oder dauernd unregelmäßiges, besonders hochremittierendes Fieber sprechen stets außerordentlich zugunsten der Erkrankung. Diagnostisch wichtig sind auch die fieberhaften Begleitsymptome, akute Schwellung der Drüsenknoten, ödematöse Zustände. z. B. des Gesichts, Schweiße, abdominelle Schmerzkrisen, die mit Beginn des Fiebers auftreten, in der Remission wieder verschwinden.

In jedem Krankheitsstadium sind die Erscheinungen von seiten der Haut diagnostisch sehr beachtenswert, wie Pruritus, Prurigoknötchen, ferner Pigmentierungen der Haut, Atrophien, Haarausfall, eventuell ichthyosisähnliche Veränderungen, ebenso zeitweise auftretende Diarrhöen.

Die genannten Begleitsymptome sind von besonderer diagnostischer Bedeutung für die **typhöse und larvierte Form** der Erkrankung, da hier häufig tastbare Lymphdrüsenschwellungen völlig fehlen. Initiale Durchfälle, unregelmäßiges Fieber, die meist über mehrere Monate sich erstreckende Dauer der Kachexie, Leukopenien, Milztumor sind hier besonders zu beachten. Nicht selten wird die Diagnose im späteren Verlauf dadurch gesichert, daß an dieser oder jener Stelle Lymphdrüsenschwellungen nachweisbar werden, z. B. in einer Iliacalgegend oder Inguinalbeuge, Axillen oder am Halse. Auch auf tumorartige Bildungen an atypischen Stellen, z. B. auf oder neben dem Sternum, in den Intercostalräumen, ist zu achten. Mitunter weist ein Ikterus auf die Kompression des Ductus choledochus durch Lymphomknoten hin.

Für die unter dem Bilde des **Mediastinaltumors** verlaufende Form ist einmal wichtig die Form der mediastinalen Dämpfungsfigur, die sich oben breit bis an das Jugulum und die Clavikeln ausbreitet, indem sie die Lungenränder zurückdrängt. Nahezu gesichert wird die Diagnose durch die Anwesenheit von Lymphom-

knoten im Jugulum, Supraclaviculurgruben und besonders Axillargruben einer oder beider Seiten, von starken venösen Druckerscheinungen, einem prallen festen Lymphödem einer Brustseite. Wichtig sind Kompressionserscheinungen besonders eines oberen Hauptbronchus, sowie pleurale Ergüsse einer oder beider Seiten mit reichlichen desquamierten Pleuraepithelien.

Die Diagnose des **splenomegalischen Typus** stützt sich auf ähnliche Momente wie der larvierte Verlaufstypus. Dazu kommt der abnorm große Milztumor. Fühlbare höckerige Vorwölbungen an der Milzoberfläche können bedeutungsvoll sein.

Am sichersten ist schon aus der Betrachtung die Diagnose der unter dem Bilde der **Mycosis fungoides** verlaufenden Form zu stellen, da hier sowohl die prämykosiden Exantheme, wie die beginnende Tumorbildung, das Stadium der Ulceration ja unter den Augen des Beobachters verlaufen. Charakteristisch ist der intermittierende Charakter der prämykosiden Erythrodermien, die Pigmentierungen, die rundlichen, später knolligen, z. T. ulcerierenden Tumorbildungen, die spontane Rückbildungsfähigkeit, in vielen Fällen das Hinzutreten generalisierter Lymphomknoten der Lymphdrüsen.

Bei der **ostitisch-periostitischen Form** weisen vor allem periostale Tumorbildungen mit z. T. außerordentlich heftigen Nervendruckschmerzen, selten abnorme Brüchigkeit von Knochen auf diesen Verlaufstypus hin. Wichtig ist auch hier der Nachweis von Lymphdrüsen-, eventuell Milzbeteiligung und die oben gekennzeichneten Begleitsymptome. Ein besonderes Blutbild für diese Form existiert nicht.

Der **Mikuliczsche Symptomenkomplex** verursacht keine besondere diagnostische Schwierigkeit, die symmetrische Schwellung der Tränen- und Speicheldrüsen ist ja ohne weiteres in die Augen springend. Dagegen ist man nur in dem Falle berechtigt, diese Schwellungen klinisch für granulomatöser Natur zu halten, wenn es sich sonst um typische, meist generalisierte Formen des malignen Granuloms handelt.

In den meisten Fällen dürfte das klinische Bild genügen, die Diagnose auf malignes Granulom zu stellen, manchmal, besonders in beginnenden Fällen, ist sie aber klinisch nicht mit Sicherheit möglich, hier entscheidet das **pathologisch anatomische Bild** eines exstirpierten Granulomknotens. Als Hauptcharakteristica seien nochmals hervorgehoben: makroskopisch die markige weißliche bis weißrötliche, mitunter leicht speckige Beschaffenheit

der Schnittfläche, ihr mäßiger, meist geringer Saftgehalt, die derbe, teilweise deutlich fibröse Konsistenz. Mitunter, doch nicht immer, finden sich kleine gelbliche, wie käsige Einsprengungen, bei exstirpierten Drüsen viel seltener als in Obduktionsfällen, sehr selten fleckig oder diffus grünliche Verfärbung. Histologisch charakteristisch ist die großzellige Wucherung von Bindegewebs- und Endothelzellen mit Bildung großer ein- und polymorph- und mehrkerniger Riesenzellen, beide Zellarten mit zahlreichen typischen und atypischen Kernteilungsfiguren. Die Zellen können frei von bindegewebiger Interzellularsubstanz dicht zusammen liegen, oder es bildet sich alsbald eine starke Bindegewebswucherung, welche die Zellen in Zügen oder einzeln umschließt. Dazu kommen in den meisten, aber nicht in allen Fällen massenhaft eosinophile Leukocyten, die der Entzündung ein ganz besonderes Gepräge geben. Das lymphatische Gewebe geht allmählich zugrunde, Reste finden sich isoliert oder diffus in verschiedenster Menge. Das Endstadium ist die bindegewebige, meist grobschollige Induration. Nebenbefunde sind Plasmazellen und Mastzellen. Selten bilden sich viele Lymphocyten zu Plasmazellen um, die mit oder ohne eosinophile Leukocyten diffus oder nesterförmig gelagert sind und sog. Plasmome bilden können. Uncharakteristisch ist die rein hyperplastische Form der Wucherungsvorgänge. Die wie verkäst aussehenden Herde markieren sich auch histologisch als Nekrosen.

Einer Anregung von Minkowski folgend kann man auch versuchen, durch Drüsenpunktionen diagnostische Anhaltspunkte zu gewinnen. Zahlreiche eosinophile Leukocyten, große Zellen, eventuell Riesenzellen können diagnostisch wertvoll sein. Indessen ist bei dieser Untersuchung große Vorsicht geboten, ein vereinzelter Zellbefund darf jedenfalls nicht diagnostisch verwertet werden.

VIII. Differentialdiagnose.

Differentialdiagnostisch kommen die verschiedensten entzündlichen, hyperplastischen und geschwulstartigen Erkrankungen des lymphatischen Systems in Betracht. Auf die verschiedenen, im Gefolge lymphangitischer Prozesse auftretenden Lymphdrüsenschwellungen, z. B. nach Hautverletzungen, Anginen, Diphtherie, Scharlach usw., näher einzugehen, erübrigt sich. Auch das Krank-

heitsbild des sog. **Pfeifferschen Drüsenfiebers** sei nur kurz erwähnt. Wahrscheinlich stellt es nur eine besondere Verlaufsform infektiöser Erkrankungen des Nasenrachenraums im kindlichen Alter dar, welche durch Schwellung der Nacken-, Hals-, Axillar-, sehr selten auch der Inguinaldrüsen kompliziert ist. Der akute fieberhafte Verlauf, die meist kurze Dauer, der krankhafte Befund des Nasenrachenraums lassen wohl kaum Verwechslungen mit dem malignen Granulom zu und kennzeichnen die Erkrankung, die man nach Trautmann besser als Angina pharyngea bezeichnen würde.

A. Die granulomatösen Lymphome.

Am wichtigsten sind hier zunächst die syphilitischen und tuberkulösen Lymphome resp. Granulome. Andere Lymphdrüsenschwellungen, Bubonen bei Ulcus molle, Pest oder bei Lepra, bei Trypanosomenerkrankungen und anderen dürften kaum je zu ernstlichen diagnostischen Schwierigkeiten gegenüber dem Granulom Veranlassung geben.

1. Das syphilitische Granulom.

Das syphilitische Granulom der Lymphdrüsen entwickelt sich sowohl im Sekundär- wie im Tertiärstadium. Meist sind es relativ mäßige, selten Walnußgröße übersteigende Schwellungen. Sie bilden so gut wie nie jene monströsen Geschwülste, wie das maligne Granulom, bilden sich später auch meist unter Verhärtung zurück. Im Tertiärstadium können sie lange persistieren. Milztumoren können gleichzeitig bestehen. In zweifelhaften Fällen entscheidet, falls nicht andere syphilitische Symptome vorausgegangen oder vorhanden sind, die Wassermannsche Reaktion, oder der Erfolg der spezifischen Behandlung, oder die histologische Untersuchung. Allerdings ist zu bedenken, daß gelegentlich auch beim malignen Lymphom positive Wassermannsche Reaktion auftreten kann. Makroskopisch können die luetischen Lymphome den Hodgkinschen sehr ähnlich sehen. Histologisch findet man reine lymphatische Hyperplasie oder bindegewebige Induration, auch gelegentlich Nekrosen mit Riesenzellen, auch epitheloide Zellen, niemals aber diffus jene großen freien, endothelartigen Zellen und die lokale Eosinophilie der Entzündung. Auch sind die Riesenzellen mehr dem Langhansschen Typus ähnlich, enthalten auch nie Kernteilungsfiguren.

Löwenbach beobachtete bei einem 24jährigen Manne 7 oder 9 Jahre nach der luetischen Infektion die Entwicklung faustgroßer Schwellung der

Axillardrüsen. Auf Jodkali trat bald Rückgang der Tumoren ein. Verf. deutete sie als gummöse Lymphome. Ein exstirpiertes, aus mehreren Knoten bestehendes Paket erwies sich als rötlichgraue bis weiße, ziemlich weiche Tumormasse mit markig speckigem Glanz der Schnittfläche. Sie ließ milchigen Saft abstreichen. Histologisch fehlte normale Drüsensubstanz. Das Ganze bestand aus einem Granulationsgewebe, das teils zellreich, teils zellarm und entsprechend wenig oder reichlich junges Bindegewebe aufwies. Die derbe Kapsel enthielt viele Mastzellen. Die Zellen des Granulationsgewebes bestanden aus wenig Lymphocyten und Plasmazellen, in der Hauptmasse endothelartigen großen Zellen, Fibroblasten mit Übergangsformen zu den endothelartigen Zellen, sowie ein- und mehrkernigen Riesenzellen, den Knochenmarkzellen ähnlich, z. T. mit Kernteilungsfiguren. Zentral eine nekrotische Partie mit polymorphkernigen Leukocyten, sonst keine Leukocyten. In der Bindegewebssubstanz zahlreiche junge elastische Fasern, wenig Gefäße, z. T. mit Intimaendothelwucherung. Verf. hebt die große Ähnlichkeit dieser „vollständig ungewöhnlichen Manifestationsform der Lues“ mit Sternbergs eigenartigen tuberkulösen Lymphomen, d. i. dem malignen Granulom hervor. Die Analogie ist in der Tat so groß, daß man wohl trotz der luetischen vorausgegangenen Infektion und trotz des Erfolges der Jodkalibehandlung eher zu der Annahme berechtigt ist, daß sich hier eine lokalisierte Form der Hodgkinschen Krankheit im latenten Stadium einer Lues als sekundäre Erkrankung entwickelt hat.

2. Das tuberkulöse Granulom.

Schon seit längerer Zeit ist bekannt, daß es echte tuberkulöse Lymphdrüsenerkrankungen gibt, welche dem Bild des generalisierten malignen Granuloms außerordentlich ähnlich sind.

So ist bekannt, daß die Tuberkulose im Säuglings- (Halberstadt) und frühen Kindesalter die Neigung hat, die peripheren Lymphdrüsengruppen zu befallen, eventuell zu generalisierter Lymphdrüsentuberkulose zu führen. Seltener kommt dies auch in späteren Lebensaltern vor. Als Beispiel sei nur der Fall von Chotimsky (Naegeli) bei einem 17jährigen Knaben erwähnt, der an generalisierter Lymphdrüsen- und Milztuberkulose, zu der sich eine Oberlappentuberkulose gesellte, litt. Die Leukocyten betrugen zwischen 2800 und 4800, die Lymphocyten waren vermindert, die Eosinophilen betrugen bis zu 6 Proz. Fieber stellte sich erst mit der Lungenerkrankung ein. Histologisch handelte es sich um eine chronisch produktive Tuberkulose mit zahlreichen Epitheloidtuberkeln und Riesenzellen, stellenweise hyaliner bindegewebiger Induration, minimaler Verkäsung. Askanazys Fall betraf eine 32jährige Frau, die innerhalb 6 Wochen einer rasch verkäsenden Form der Tuberkulose der supraclavicularen, peritrachealen, peribronchialen, der Lungenhilus- und Mesenterialdrüsen ohne sonstige tuberkulöse Organveränderungen erlag.

Die Lymphdrüsentuberkulose kann ferner zu ansehnlichen Drüsengeschwülsten zu beiden Halsseiten, längs des Kieferrandes, in den Supraclavicular- und Axillargruben, selten Inguinal- und Femoralgruben führen. Lokalisierte größere Tumorknoten bis über Hühnereigröße können auch im vorderen Mediastinum und peribronchial vorkommen, besonders im kindlichen, aber auch im späteren Alter. Nicht so selten sind auch größere Tumoren des Netzes (Mächtle) und des Mesenteriums, die durch Verwachsungen, Schmerzanfälle, besonders in der rechten Bauchseite, und Darmverlagerungen (Thiemann) sich bemerkbar machen können. Das Wachstum ist meist ein langsames. Ihre Konsistenz ist, soweit sie fühlbar sind, meist ziemlich hart. Relativ häufig kommt es an den peripheren Drüsen zu eitriger Einschmelzung und Verwachsung und eventuellem Durchbruch durch die Haut. Gelegentlich kommen auch Druckerscheinungen auf Nerven, selten Gefäße vor. Schließlich kann auch die Tuberkulose der Milz zu erheblichen Milztumoren führen. Eine tuberkulöse Lebercirrhose kann hinzutreten oder für sich bestehen. Auch können die retroperitonealen und mesenterialen Lymphknoten allein Sitz tuberkulöser Veränderungen sein.

Die Temperatur kann normal sein, meist ist sie subfebril, oft ganz unregelmäßig, indem gelegentlich leichte Fieberbewegungen auftreten. Höhere Grade finden sich wesentlich nur bei der verkäsenden, rasch verlaufenden Drüsentuberkulose der Kinder. Typisch rekurrierendes Fieber kommt so gut wie nie vor.

Die Blutveränderungen sind meist gering. Die Leukocytenzahlen sind nach zahlreichen eigenen Untersuchungen meist normal oder wenig erhöht, bei Eiterungen kommen mäßige Lenkocytosen bis ca. 15000 vor, andererseits beobachtet man gerade bei ausgebreiteten Fällen auch Leukopenien. Qualitativ findet man gelegentlich Eosinophilien bis zu 7—8 Proz., auch Mastzellenvermehrungen auf 1—2 Proz. Bei lokalisierten tuberkulösen Lymphomen mäßigen Grades, besonders der Halsregion, ist die relative und absolute Vermehrung der Lymphocyten auf 30—40—46 Proz. bei Erwachsenen, besonders in den Jahren zwischen 18 und 25, recht auffällig. Sie fand sich in 10 von den untersuchten Fällen. Es scheint eine Teilerscheinung der bei avirulenter Tuberkulose häufigen, rein lymphatischen Drüsenhyperplasie zu sein. Die großen Mononucleären sind daneben kaum, oft aber ebenfalls erheblich vermehrt, während die Neutrophilen entsprechend vermindert sind. Auf dieses Verhalten der Lymphocyten bei beginnenden tuberkulösen Prozessen ist schon

von Rubino und Gamferini aufmerksam gemacht worden. Ob ähnliche Verhältnisse auch bei histologisch atypischen Formen der Hodgkinschen Krankheit vorkommen, ist zurzeit noch zweifelhaft.

Anämie fehlt meist, kann sich aber gelegentlich, besonders bei Milztuberkulose, einstellen. Manche Fälle letzterer Erkrankung im frühen Kindesalter zeigen das typische Bild der Anaemia pseudoleukaemica infantum, oft mit schwerster Anämie.

Daß auch in späteren Jahren lokalisierte Milztuberkulosen zu höchsten Graden von Anämie führen, beweist ein Fall von Paulizek.

Er betrifft ein 17 jähriges Mädchen, das neben öfterem Nasenbluten, einmal Blutbrechen, an einer Schwellung von Milz und Leber erkrankte. Am rechten Unterkiefer fand sich eine kleine geschwollene Drüse. Im Urin Urobilin und Urobilinogen. Blut: Hämoglobin 70 Proz., Rote 5,52 Mill., Weiße 1950. Innerhalb 3 Monaten entwickelte sich rasch ein schwer kachektischer Zustand und hochgradige Anämie: Hämoglobin 17—20 Proz., Rote 1,794 Mill., Weiße 1100. Einige Tage Fieber. Hierauf wurde die Milz exstirpiert. Sie war stark verwachsen, die Kapsel verdickt, die Oberfläche vielfach etwas vorgewölbt. Sie war von kleinen und größeren Knoten durchsetzt. Histologisch handelte es sich um eine infiltrierende indurative Milztuberkulose mit zahlreichen Hämorrhagien und großen und kleinen, z. T. zentral verkästen Epitheloidtuberkeln mit Riesenzellen und herdförmigen Nekrosen. Die Exstirpation brachte völlige Heilung.

Ein typisches kachektisches Stadium ist meist nicht ausgesprochen. Nur bei der Milz- und Mesenterialdrüsentuberkulose sehen wir stärkere Abmagerung, Kachexie bei aufgetriebenem Abdomen eintreten (Phthisis mesaraica). Auch kann sich amyloide Degeneration anschließen.

Das klinische Bild der Lymphdrüsentuberkulose kann demnach dem der Hodgkinschen Krankheit außerordentlich ähnlich werden. Indessen sind doch auch recht große Verschiedenheiten nachweisbar. Einmal fehlen bei der Tuberkulose jene prodromalen pruriginösen Exantheme und die vorübergehenden Reizerscheinungen von seiten des Darmes. Das Wachstum der Drüsen ist, abgesehen vom jugendlichsten Alter, meist ein sehr langsames, sie neigen häufig zu eitriger Einschmelzung, zeigen Fluktuation und führen zu Verwachsung mit der Haut. Nie findet man jene großen solitären mediastinalen Tumoren, es fehlen die starren Lymphödeme der Haut. Nie kommt es zu typischem rekurrierenden oder hochremittierenden Fieberverlauf, ohne daß andere schwere tuberkulöse Organveränderungen nachweisbar wären. Auch erreichen die Tumoren fast nie jene Größe und enorme Ausdehnung, wie beim generalisierten malignen Granulom.

Auch die weitere Art der Ausbreitung der Drüsentuberkulose ist wesentlich verschieden.

Während tumorartige Infiltrationen der Milz und besonders der Leber in Form von Knoten oder zahllosen kleinen, unregelmäßig geformten weißlichen Herden bei der Hodgkinschen Krankheit geradezu zur Regel gehören, auch das Knochenmark häufig miterkrankt erscheint, kommt diese Ausbreitung, wenigstens in Leber und Knochenmark, besonders in disseminierter Form bei der Tuberkulose so gut wie nicht vor.

Auch ist die Häufigkeit der Erkrankung mesenterialer Drüsen bei der Tuberkulose, im Gegensatz zu der im ganzen seltenen Affektion dieser Drüsen bei der Hodgkinschen Krankheit, auffallend. Nie kommt es ferner zu jenen eigenartigen rasch vorübergehenden Volumsschwankungen in tuberkulösen Lymphdrüsen.

Betrachtet man vollends die Art und Weise, in der sich tuberkulöse Prozesse auf der Haut manifestieren, als Hauttuberkulose; Lupus erythematosus, Lupus vulgaris in seinen verschiedenen Formen, Lymphangitis tuberculosa, Verruca nekrogenica, Lichen scrophulosorum, Erythema induratum scrophulosorum, Tuberkulide, mit den Formen granulomatöser Hautaffektionen bei Hogdkinscher Erkrankung, insbesondere auch der mykosisartigen Erkrankung, so dürfte kaum je ein diagnostischer Zweifel zwischen beiden Erkrankungen obwalten.

Überblickt man aber die in der Literatur niedergelegten Befunde von generalisierten Drüsenerkrankungen, so könnte es trotzdem scheinen, als ob die Tuberkulose genau die gleichen Formen wie die typische generalisierte Hodgkinsche Krannheit mit allen klinischen Merkmalen annehmen könnte. So haben Hitschmann und Stroß, Waetzold, Weißhaupt, Crowder, Ferrari und Cominotti, Scheer, Steinhaus klinisch reine Fälle Hodgkinscher generalisierter und als Mediastinaltumor lokalisierter Erkrankung beschrieben, sie aber infolge gleichzeitigen Vorhandenseins typisch tuberkulöser Veränderungen als tuberkulöse Erkrankung, Ferrari und Coruniotti als „Tuberculosis pseudoleukaemia“ bezeichnet. Untersucht man die genannten Fälle genauer, so kann es keinem Zweifel unterliegen, daß es sich hier um Hodgkinfälle mit Mischinfektionen durch Tuberkulose, nicht um reine Tuberkulose gehandelt hat. Dies ergibt sich aus einer genaueren Würdigung der pathologisch-anatomischen Veränderungen.

Makroskopisch besteht zunächst ein typischer Unterschied zwischen beiden Erkrankungen darin, daß das maligne Granulom

zwar nicht selten kleine Nekrosen erkennen läßt, fast niemals aber typische ausgedehnte Verkäsungen, ebensowenig wie eitrige Einschmelzungen. Auch die Nekrosen sind, wie anderwärts ausgeführt, nichts dem Granulom Eigentümliches, so häufig sie vorkommen. Total verkäste und eitrig eingeschmolzene Drüsen mit rahmigem, grünlichem Eiter sind stets rein tuberkulöser Natur.

Noch auffälliger ist aber der Gegensatz des histologischen Bildes beider Erkrankungen. Man kann füglich behaupten, daß es kaum größere Gegensätze zwischen zwei Reaktionsweisen der Gewebe auf krankmachende Ursachen geben kann, als bei der Tuberkulose und der Hodgkinsche Krankheit.

Rein lymphatische Gewebshyperplasien kommen zwar bei Tuberkulose, wie bei anderen chronisch entzündlichen Drüsenveränderungen vor. Wahrscheinlich gilt dies auch von der Hodgkinschen Krankheit. Sie sind aber in allen Fällen uncharakteristische Reaktionsformen, scheiden daher differentialdiagnostisch aus.

Die eigentliche typische tuberkulöse Reaktion ist nach E. Ziegler stets die des Tuberkels, eingeleitet durch lokale Gewebsdegeneration mit Emigration von polymorphkernigen Leukocyten und Lymphocyten, gefolgt von leichter Wucherung der erhalten gebliebenen Bindegewebszellen. Ein Teil der Lymphocyten und Bindegewebszellen wandelt sich in sog. epitheloide Zellen um. Diese sind nicht weiterer Wucherung fähige Elemente, sondern nekrobiotische Degenerationsprodukte. Durch Kernverschmelzung, vielleicht auch amitotische Kernteilung, nie auf mitotischem Wege, entstehen die Langhansschen Riesenzellen mit peripher oder pol- oder sichel- und ringförmig angeordneten zahlreichen kleinen Kernen. Ihr Protoplssma stellt eine fremde degenerierte oder abgestorbene Masse dar. Fehlen weitere Veränderungen, so entsteht die Form des Epitheloidzelltuberkels. Überwiegen die kleinen Lymphocyten, so entsteht der kleinzellige Typus des Tuberkels, kommt erheblichere Bindegewebswucherung hinzu, entstehen fibröse Knötchen. Typisch ist meist die Tendenz der Tuberkelknötchen zu zentraler oder totaler Verkäsung.

Die weitere Ausbreitung der Tuberkelknötchen führt zur Bildung tuberkulösen Granultionsgewebes. Dieses trägt je nach der Art der Tuberkel einen zelligen, käsigen oder käsigfibrösen oder vorwiegend fibrösen Charakter. Aber auch in letzterem erkennt man stets hier und dort typische Tuberkelknötchen mit Riesenzellen. Schließlich können sich Kalkeinlagerungen bilden oder durch Verflüssigung der Käsemassen Abszesse bilden. In allen

Fällen ist also der knötchenförmige Charakter der Wucherung gewahrt.

In zahlreichen zum Vergleich untersuchten tuberkulösen Lymphdrüsen ließen sich diese Verhältnisse genau verfolgen. Die Riesenzellen können mitunter reichlich geschichtete Kalkkörner enthalten, ähnlich der Perlsucht der Rinder. In der Umgebung der Tuberkel fanden sich häufig Plasmazellen, auch Mastzellen, ferner polymorphkernige und mitunter, aber stets vereinzelte eosinophile Leukocyten. Das Reticulum zeigte nicht selten, ohne gewuchert zu sein, hyaline schollige Degeneration. Bisweilen fanden sich auch in den nicht tuberkulös veränderten Randpartien der Drüsen vereinzelte typische Kernteilungsfiguren bindegewebiger und lymphatischer Natur. Die tuberkulöse Granulationswucherung ist also beherrscht durch degenerative nekrobiotische Vorgänge.

Im schärfsten Gegensatz dazu stellt das maligne Granulom eine Granulationswucherung dar, bei der die lebhaftesten Proliferationsvorgänge mit außerordentlich zahlreichen Kernteilungsfiguren das Bild beherrschen. Es bilden sich nicht etwa absterbende Zellen, ähnlich den tuberkulösen epitheloiden Zellen, sondern lebhaft weiter wuchernde Zellen, die sich von dem Faserwerk loslösen und z. T. durch Quellung von Protoplasma und Kern zu einkernigen, später durch atypische monströse Kernteilungsvorgänge zu Riesenzellen umbilden. Die Kerne sind groß, meist wohlgebildet, liegen zentral, mitunter auch ringförmig, oft hängen sie noch zusammen. Ihre Zahl überschreitet selten zwei bis vier oder fünf. Die exsudativen Vorgänge sind entweder sehr gering, indem nur wenig Leukocyten auftreten, oder durch die Anwesenheit von Unmassen von eosinophilen Leukocyten ausgezeichnet. Die Ausbreitung des Prozesses geschieht niemals in Form kleiner den Tuberkeln ähnlicher Knötchen, sondern kontinuierlich durch weitere Ausbreitung in der Peripherie. Fibrinöse Gerinnungen können vorkommen, sind aber selten. Zwar kommt auch hier ein mehr zelliger und ein fibröser Typus der Wucherung vor. Aber auch die letztere Form ist durch außerordentlich lebhafte Zell- und Kernwucherung eingeleitet. Schließlich gehen die lebhaft gewucherten Zellen zugrunde in einer grobscholligen derben Bindegewebsmasse. Durch inselförmig in Zellnestern oder einzeln eingelagerte große Zellen oder Riesenzellen unterscheiden sie sich charakteristisch von tuberkulöser Bindegewebswucherung. Dazu kommt häufig eine Neubildung von Gefäßen.

Vergleicht man diese verschiedenen Reaktionstypen, so hält man es kaum für möglich, daß beide Prozesse ätiologisch miteinander

in Beziehung gesetzt worden sind. Zwar können gewisse uncharakteristische Wucherungsvorgänge, in denen der Typus der Gewebsschädigung infolge zu schwacher Reizwirkung nicht zum Ausdruck kommt, sowie die narbigen Endstadien einander gleichen oder sehr ähnlich sehen, die eigentliche Reaktion aber ist grundverschieden, hier knötchenförmige, wesentlich degenerative Veränderungen, dort äußerst lebhafte, diffus sich ausbreitende Wucherungen mit charakteristischer pathologischer Zellausgestaltung.

Daß trotzdem heute noch viele Autoren den Tuberkelbazillus für die Entstehung der Hodgkinschen Krankheit verantwortlich machen, ist darin begründet, daß häufig neben granulomatösen Veränderungen typische miliare Tuberkel gefunden wurden. Betrachtet man aber diese Fälle näher, so ist gerade hier der typische Unterschied zwischen den tuberkulösen und granulomatösen Veränderungen außerordentlich deutlich. Es ist ferner auffallend, daß es sich fast ausnahmslos um miliare Tuberkeleruptionen handelt, daß ferner auch nicht granulomatös veränderte Organe Zeichen von Miliartuberkulose aufweisen, daß schließlich die Tuberkelknötchen Stellen in allen Stadien der granulomatösen Erkrankung befallen haben. Vielfach finden sich an Stelle von Tuberkeln auch nur kleine nekrotische Herde. Bedenkt man ferner, daß häufig Zeichen alter tuberkulöser Lungenherde oder frische tuberkulöse Darmgeschwüre neben den Hodgkinschen Veränderungen gefunden werden, so liegt der Schluß nahe, daß es sich hier um Komplikationen durch Miliartuberkulose, nicht um besondere granulomatöse Reaktionstypen handelt. Aber auch in den Fällen, in denen keine besondern älteren tuberkulösen Herde gefunden werden, kann man sich die Entstehung einer Miliartuberkulose leicht erklären, wenn man bedenkt, wie häufig sich irgendwo im Organismus ein obsoluter tuberkulös veränderter Lymphknoten findet. Dadurch, daß der granulomatöse Prozeß auch diese Lymphdrüse erreicht, kann die Tuberkulose von neuem angefacht und durch Übertritt von Tuberkelbazillen in Lymph- und Blutgefäße eine miliare tuberkulöse Aussaat zustande kommen. Jede echt tuberkulöse Veränderung neben typisch granulomatöser ist demnach als sekundäre Infektion zu deuten.

Diesen Tatsachen scheinen aber die Erfahrungen der bakteriologischen Untersuchung und des Tierexperiments zu widersprechen. Man fand nämlich in vielen Fällen, z. B. Sternberg in 15 von 18 Fällen, daß durch Impfung von granulomatösem Material auf Meerschweinchen bei diesen eine typische

Tuberkulose entstand. Ähnlichen Befund erhielten Brentano und Tangl, Simons in zwei von sieben Fällen, Sticker und Löwenstein, Lichtenstein, Scheel u. a. Da die histologischen Veränderungen des malignen Granuloms aber so wenig mit der typischen Tuberkulose übereinstimmen, hat Sternberg den Begriff der „eigenartigen Tuberkulose des lymphatischen Apparates" geprägt. Wenn auch Sternberg selbst diese Bezeichnung später als zu weitgehend bezeichnet hat, sind ihm doch viele Autoren in dieser Auffassung gefolgt und glauben an der tuberkulösen Natur der Erkrankung festhalten zu sollen. Sticker und Löwenstein halten den Typus bovinus des Tuberkelbazillus für den Erreger der Erkrankung, und Lichtenstein glaubt, echte Hodgkinsche Erkrankung durch Verimpfung von Tuberkelbazillen auf Meerschweinchen erzielt zu haben. Viele glauben mit Fränkel und Much in der Granulaform des Tuberkelbazillus resp. eines säurefesten Bazillus den besonderen Erreger erblicken zu müssen. Pitt bezeichnet die Erkrankung als einen paratuberkulösen Prozeß.

Bei der Bewertung dieser Befunde ist zunächst zu bemerken, daß den positiven Tierimpfungen eine ganze Reihe negativer Resultate gegenüber stehen, so von Crowder, Longcope, Lehndorff, Sinding Larsen, Brigidi und Piccoli, Yamasaki (2 Fälle), Benda (2 Fälle), Aschoff (5 Fälle), Sternberg (5 Fälle), Reed (2 Fälle), Westphal (2 Fälle), Simons (5 Fälle), Hoffmann, Fabian, Graetz, Körmöczi, Ellermann u. a. Schon dadurch verlieren die Befunde außerordentlich an Beweiskraft. Dazu kommt, daß in der Mehrzahl der Fälle mit positivem Tierexperiment tuberkulöse Veränderungen, meist Miliartuberkulose, histologisch nachweisbar waren. Nun wissen wir aber durch die Untersuchungen Bartels u. a., daß Tuberkelbazillen in Lymphdrüsen verschleppt werden und bis zu 105 Tagen liegen bleiben können, ohne spezifische Tuberkelbildung hervorzurufen, trotzdem aber ihre Virulenz erhalten bleiben kann. Nach Liebermeister und Koslow sind ferner häufig bei Lungentuberkulose Bazillen im Blute nachweisbar, ohne daß eine Miliartuberkulose entsteht. Bazillen können demnach leicht aus irgend einem Herd ins Blut und die Organe gelangen, ohne eine typische Erkrankung auszulösen. Wenn wir daher auch bei der Hodgkinschen Erkrankung gelegentlich durch Verimpfung eines Lymphomknotens, der histologisch nur Hodgkin-, keine Tuberkuloseveränderungen aufweist, Tuberkulose beim Meerschweinchen erzielen können, ist damit kein Beweis für den ätiologischen Kausalnexus zwischen Tuberkelbazillus und Hodgkin-

scher Erkrankung gegeben. Tuberkelbazillen können aber, wie erwähnt, gerade bei der Hodgkinschen Erkrankung leicht aus einer bis zur Beteiligung am Krankheisprozeß indolenten, tuberkulösen Drüse oder aus einem alten Lungenherd in die Säftemasse gelangen. Außerdem setzt diese Erkrankung durch Herabsetzung der Widerstandskraft auch eine gewisse Disposition zu sekundärer, damit auch zu tuberkulöser Infektion. Wenn Sticker und Löwenstein fanden, daß bei Verimpfung von Granulomgewebe auf Meerschweinchen zunächst nur ein Granulationsgewebe ohne Tuberkel entstand, eine Weiterverimpfung dieses aber typische Tuberkulose erzielte, so beweist dies nichts für die spezifische Ätiologie, sondern nur etwas für die geringe Virulenz der in dem Granulomgewebe gelegenen Bazillen und die Möglichkeit, diese durch Tierpassage zu steigern.

Lichtenstein berichtet, daß es ihm gelungen sei, echtes malignes Granulom zu übertragen. Bei näherer Betrachtung ergibt sich, daß einmal sein Ausgangsmaterial, ein Milzstückchen mit granulomatösen Veränderungen, auch von miliaren Tuberkeln durchsetzt war. Sodann handelte es sich bei dem Meerschweinchen um eine äußerst langsam vorwärts schreitende indurative Form der Tuberkulose, an der Einstichstelle fanden sich drei Käseherde. In den Lungen fanden sich typische Tuberkel, in der Leber eine tuberkulöse indurative Cirrhose. Die Diagnose des malignen Granuloms stützt L. auf das vereinzelte, selten gruppierte Vorkommen von Zellen, die den Granulomriesenzellen ähnlich waren. Aus den beigefügten Zeichnungen läßt sich diese Ähnlichkeit schlecht erkennen, aber wenn dem auch so wäre, so könnten doch diese Befunde keinen Beweis für die Richtigkeit der Schlußfolgerung erbringen. Das ganze übrige Bild ist typisch für eine fibrös-indurative Tuberkulose, typische Hodgkinveränderungen fehlen durchaus. Schließlich ist zu bedenken, daß gerade beim Meerschweinchen, und zwar bei langsam verlaufender Tuberkulose, starke myeloide Umwandlungen der Milz, gelegentlich auch der Lymphdrüsen in der Umgebung tuberkulöser Follikelerkrankungen mit Bildung myeloider Riesenzellen vorkommen, die von Hodgkinriesenzellen oft kaum oder nicht zu unterscheiden sind.

Schließlich sei noch erwähnt, daß Fischer zwei Fälle von malignem Granulom beobachtete, die an tuberkulöser Komplikation starben, bei welchen 4 und 2 Wochen vor dem Tode eine Lymphdrüse exstirpiert wurde, die ein negatives Tierexperiment ergab; in einem dritten Falle war das Tierexperiment trotz negativen histologischen tuberkulösen Befundes positiv, einige Zeit darauf zeigten sich aber die deutlichen Zeichen einer Lungentuberkulose. Crowder verlor einen Patienten mit malignem Granulom an miliärer Tuberkulose, trotzdem ergab ein retroperitonealer Granulomknoten

negatives Resultat im Tierexperiment. Also alles Hinweise, fast Beweise für die sekundäre Bedeutung der tuberkulösen Infektion.

Wenn auch die Tuberkulose klinisch, wie übrigens auch die Syphilis, gewisse, z. T. große Ähnlichkeit aufweist, so ist doch an dem differentiellen Charakter der Hodgkinschen Erkrankung gegenüber der Tuberkulose festzuhalten. Es ist ja auch nur zu verständlich, daß jede chronische granulomatöse Infektionskrankheit, die sich auf dem Lymph- und Blutwege ausbreitet, gewisse ähnliche Verlaufstypen aufweisen muß, sowohl in der Art ihrer regionären und entfernteren Ausbreitung als ihrer lokalen Aggressivität. Die Grundzüge der histologischen Reaktionserscheinungen können trotzdem völlig verschieden sein. Die Bedeutung der echten Tuberkulose liegt darin, daß sie außerordentlich häufig zu Sekundärinfektionen Veranlassung gibt. Jedenfalls wird man angesichts des deletären, fast stets zum Tode führenden Verlaufs der Hodgkinschen Erkrankung nicht von einer abgeschwächten Form tuberkulöser Erkrankung reden können.

Die Beziehung zur Tuberkulose ist also mit Clarkes und anderen darin gegeben, daß einmal Tuberkulosen mit ähnlichem klinischen Bilde vorkommen, zweitens Hodgkinfälle, zu denen Tuberkulose hinzutritt, und daß drittens Fälle von Tuberkulose vorkommen, zu denen sich die Hodgkinsche Erkrankung hinzugesellt.

3. Die entzündlichen Milztumoren.

Entzündliche Milztumoren akuter und chronischer Art spielen differentialdiagnostisch gegenüber den generalisierten entzündlichen Erkrankungen des lymphatischen Systems eine untergeordnete Rolle. Sie kommen im wesentlichen für die Diagnose der larvierten und splenomegalischen Form in Betracht.

Von akuten Infektionskrankheiten kann besonders der **Typhus abdominalis** diagnostische Schwierigkeiten bereiten. Hohes kontinuierliches Fieber, Durchfälle, Bronchitis, Milztumor, Anämie, Leukopenie, Diazoreaktion, relativ niedere Pulszahl, Dikrotie können ebensogut Zeichen der larvierten Form der Hodgkinschen Krankheit wie des Typhus abdominalis sein. In manchen Fällen gibt nur das Vorhandensein von Roseolen, der Ausfall der Widalschen Reaktion und die bakteriologische Blut- und Stuhluntersuchung den Ausschlag. Für Hodgkinsche Krankheit sprechen pruriginöse Exantheme, das Hinzutreten von Lymphdrüsenschwellungen, der protrahierte Verlauf.

Für Milztumoren bei **parasitären Erkrankungen**, wie Malaria, Kala-azar, Recurrens, die meist ebenfalls mit Anämie, Kachexie,

Hyper- oder Hypoleukocytose verbunden sind, die gelegentlich auch zu Beteiligung der Lymphdrüsen führen, sind der Nachweis der spezifischen Parasiten, die typischen Fieberbewegungen entscheidend.

Besondere Beachtung verdient die **großzellige Splenomegalie Gauchers**, da sie offenbar der Hodgkinschen Krankheit nahe steht. Wir sehen hier mächtige Milztumoren von glatter, gelegentlich auch höckeriger Oberfläche auftreten. Sie verbinden sich meist mit Leukopenie. Später tritt Schwellung der Leber hinzu. Dazu kommt Anämie, graugelbliche bis bräunliche Verfärbung der Haut, Neigung zu Blutungen. Charakteristische klinische Unterscheidungsmerkmale sind aber das Fehlen fieberhafter Temperaturerhöhung, der ausgesprochen chronische Verlauf, eventuell über Jahrzehnte hin, das familiäre Auftreten.

Pathologisch-anatomisch ist das Bild der Erkrankung makroskopisch dem malignen Granulom wieder äußerst ähnlich. Die Milz ist entweder dicht durchsetzt von grauweißen und graugelben Flecken und Streifen oder großen schwieligen, weißlichen oder weißgelben Streifen und Knoten, oft mit nekrotischen Herden.

Die retroperitonealen Lymphdrüsen sind oft geschwollen und enthalten weißliche Einsprengungen. Die Leber ist stets vergrößert und von kleinen grauen oder weißlichen Flecken durchsetzt. Somit kann eine Unterscheidung zwischen beiden Erkrankungen recht schwierig sein. Dagegen ist der histologische Befund doch übereinstimmend und charakteristisch verschieden. Nach Riesel sieht man überall in den veränderten Organen große, protoplasmareiche, epithelähnliche Zellen mit relativ kleinen, meist einfachen Kernen in größeren Gruppen zwischen den Gewebsmaschen liegen, sowohl in der Milz, als auch herdweise in den Lymphdrüsen. Sie kommen auch im Knochenmark vor. In der Leber liegen sie teils in den Pfortadercapillaren, teils in den Lücken des periportalen Bindegewebes. Von den meisten Autoren werden sie als Endothelien bezeichnet, nach Riesel dürften sie zum größeren Teil aus Reticulumzellen hervorgehen durch Einlagerung einer fremdartigen Substanz in das Protoplasma. In Milz und Lymphdrüsen finden sich daneben streifige Herde fibrösen Bindegewebes. Überall sind Zeichen von Hämochromatose vorhanden. Riesel faßt die Erkrankung als eine Systemerkrankung auf.

So verschieden histologisch die Erkrankung von der Hodgkinschen Krankheit ist, spricht doch manches dafür, daß es sich um verwandte granulomatöse Prozesse handelt.

Auch die **Bantische Megalosplenie mit Lebercirrhose** kann in ihrem ersten und zweiten Stadium gelegentlich diagnostische Bedenken erwecken. Auch hier besteht Anämie von sekundärem Charakter, meist mit Leukopenie, und Milztumor. Leichte Fieberperioden oder unregelmäßige, starke Temperaturerhöhungen können eintreten. Im zweiten Stadium tritt Leberschwellung, Verminderung der Urinmenge und Urobilinurie hinzu. Im Gegensatz zur Hodgkinschen Krankheit fehlen aber konstant Lymphdrüsenschwellungen, die flüchtigen Exantheme der Haut, Darmsymptome. Eventuell entscheidet der weitere Verlauf der Bantischen Krankheit, der Übergang in das dritte Stadium, das völlig dem Bilde der atrophischen Lebercirrhose gleicht. Anatomisch ist weder makroskopisch noch mikroskopisch eine Verwechslung der malignen Granulomherde mit der gleichmäßigen, aber relativ geringfügigen Veränderung der Bantimilz (Fibroadenie, vereinzelte sklerosierte Follikel, sonst erhaltene Follikel, Verdickung und Sklerosierung der Reticulärfasern mit abgeplatteten, polygonalen, chromatinarmen Zellen, Verengerung der venösen Sinus) möglich.

Milztumoren bei atrophischer und hypertrophischer Lebercirrhose, bei dem familiär auftretenden hämolytischen Ikterus, bei der Hyperglobulie dürften kaum je eine besondere Rolle für die Differentialdiagnose spielen.

4. Milztumoren bei Anämie.

Larvierte wie splenomegalische Form der Hodgkinschen Krankheit können gelegentlich mit höchsten Graden von Anämie einhergehen. Kachexie ist meist damit verbunden, kann gelegentlich aber auch fehlen. Dadurch können sie klinisch an das Bild **primärer perniziöser Anämie** erinnern. Im allgemeinen entscheidet das Blutbild die Diagnose, indem der sekundäre Typus der Anämie zugunsten des Granuloms, die Makrocytose, Erhöhung des Färbeindex, Auftreten von Megaloblasten, Verminderung der Plättchen für perniziöse Anämie sprechen. Nur bei der aplastischen Form der Anämie kann die Entscheidung schwierig sein, da beide Erkrankungen mit den Zeichen der Erschöpfung des Knochenmarks einhergehen können. Hier bringt eventuell erst die Autopsie und histologische Untersuchung Klärung, falls nicht Reizerscheinungen von seiten der Haut und Schleimhäute, rekurrierendes Fieber, Drüsenschwellungen die Diagnose der Hodgkinschen Krankheit nahe legen.

Auch kachektisch-anämische Zustände bei occulten **bösartigen Tumoren**, besonders des Magen-Darmtractus, können

in Frage kommen. Sie verbinden sich oft mit schwerer Anämie von sekundärem Typus, gelegentlich kommt es auch zu mäßigen Eosinophilien. Auch unregelmäßige Fieberbewegungen, selten Milztumoren, infolge sekundär-infektiöser Prozesse, können hinzutreten. Bisweilen klärt auch hier erst die Autopsie den wahren Sachverhalt auf.

Schwere Anämie des frühen Kindesalters mit erheblichen Milztumoren, v. Jackschs **Anaemia pseudoleukaemica infantum**, oder die rachitische Splenomegalie, wie sie wohl nicht ganz mit Recht von Benjamin benannt wird, dürften kaum je differentialdiagnostische Schwierigkeiten bereiten. Die Vereinigung schwerer anämischer Symptome mit Megaloblasten und myeloid leukämischer Veränderung der weißen Blutkörperchen sichern schon klinisch die Diagnose der besonderen Form von Anämie. Außerdem kommt die splenomegalische Form der Hodgkinschen Krankheit im frühen Kindesalter offenbar nicht vor, sondern fast ausschließlich die generalisierte Form.

B. Die leukämischen Erkrankungen.

Sowohl das generalisierte Lymphom als die splenische, selten auch die unter dem Bilde eines Mediastinaltumors verlaufende Form der Hodgkinschen Krankheit, können Beziehungen zu leukämischen Erkrankungen, zur lymphatischen und myeloiden Leukämie aufweisen, und zwar sowohl zur chronischen wie akuten Verlaufsform.

1. Die chronisch lymphatische Leukämie.

Die lymphatische Leukämie verläuft gewöhnlich unter dem Bilde einer generalisierten Lymphdrüsen-, Milz- und Leberschwellung. Schwere Anämie und Kachexie kann sich hinzugesellen, selten Fieber. Auch pruriginöse und ekzematöse Hautentzündungen, sowie Hauttumoren werden als Begleiterscheinungen beschrieben. So kann das klinische Bild dem generalisierten malignen Granulom sehr ähnlich sein. Indessen zeigen sich doch charakteristische Unterschiede. Die Drüsenschwellung beginnt meist universell, schreitet nicht wie beim Granulom von Gruppe zu Gruppe fort. Die einzelnen Knoten sind stets deutlich getrennt, nie miteinander und der Umgebung verwachsen, zeigen auch nicht periodische Volumsschwankungen mit Ödem der Haut in ihrem Quellgebiet. Sie sind nie sehr derb, mehr festweich. Fieber ist

ferner relativ sehr selten, meist nur ante exitum deutlich, nie von rekurrierendem Typus. Die lymphatische Leukämie findet sich ferner fast ausschließlich im späteren Lebensalter.

Eine sehr seltene splenische Form (K. Ziegler) mit reiner Milzvergrößerung ohne Drüsenschwellungen kann dem splenischen Typus des Granuloms ähnlich sehen. Die rein myeloide Form ohne Milz- und Lymphdrüsenvergrößerung scheidet für unsere Betrachtung aus. Den Ausschlag für die typische, wie splenische Form gibt die Blutuntersuchung. Meist erweist die starke absolute Vermehrung der kleinen Lymphocyten ohne weiteres den lymphatisch-leukämischen Charakter der Erkrankung.

Etwas schwieriger ist die Entscheidung, wenn Fälle ohne erhebliche Vermehrung der Leukocytenzahlen, sog. Aleukämien, vorliegen oder wenn unter dem Einfluß sekundärer Infektionen die Leukocytenzahlen zur Norm oder selbst darunter sinken. Hier entscheidet meist die doch deutliche relative und auch absolute Vermehrung der kleinen Lymphocyten resp. die erhebliche Verminderung der myeloid-leukocytären Zellen. Es ist hier aber besonders zu betonen, daß die sog. großen mononucleären, ungranulierten Zellen nicht lymphatischer Natur sind, vielmehr zu den myeloiden Zellelementen gehören. Sie sind bei allen granulomatös-entzündlichen Prozessen meist deutlich vermehrt, können also leicht Verwirrung stiften. Allerdings können die großen Mononukleären im Beginn einer lymphatischen Leukämie eine zeitlang relativ zahlreich sein, andererseits ist es wahrscheinlich, daß gewisse Formen des Granuloms in den ersten Stadien mit einer Vermehrung der kleinen Lymphocyten einhergehen können. Dies gilt besonders für den kindlichen Organismus.

Die Leukocytenverhältnisse des kindlichen Blutes kommen indessen hier wenig in Betracht, da es meiner Ansicht nach echte kleinzellige lymphatische Leukämien des kindlichen und jugendlichen Alters nicht gibt. Unter Umständen entscheidet erst das Ergebnis der histologischen Untersuchung. Eine reine lymphatische Hyperplasie, lymphatische Umwandlung des Knochenmarks ohne Bindegewebswucherung spricht bei sonst typischem Symptomenkomplex stets in erster Linie für leukämische Prozesse. Aber selbst hier kann die Entscheidung sehr erschwert sein, da wahrscheinlich auch die granulomatösen Prozesse in Form rein lymphatischer Hyperplasie verlaufen können (vgl. die Fälle von M. B. Schmidt usw. S. 134). Abgesehen von der Seltenheit dieser Art der granulomatösen Wucherung entscheidet der klinische

Verlauf, eventuell das Vorkommen von Übergangsbildern zu typisch granulomatöser Veränderung, besonders das Vorkommen bindegewebiger Indurationsprozesse. Knotenförmige Bildungen, besonders in der Milz und Knochenmark, aber auch in den Lungen, auf den serösen Häuten oder in anderen Organen dürften meist zugunsten der entzündlichen Gewebswucherung sprechen, diffus lymphatische Umwandlungen, flächenhafte Infiltrate mehr zugunsten leukämischer Veränderungen.

2. Die chronisch-myeloide Leukämie.

Die chronisch-myeloide Leukämie, deren hervorstechendstes Syomptom der enorme Milztumor ist, kommt differentialdiagnostisch nur für die splenomegalische Form der Hodgkinschen Erkrankung in Betracht. In typischleukämischen Fällen entscheidet ohne weiteres das myeloid-leukämische Blutbild. Indessen kommen auch hier sog. Aleukämien vor, besonders bei Komplikation mit Tuberkulose und jenen seltenen Fällen mit Osteosklerose, mit mäßiger oder fehlender Vermehrung der Leukozyten, nicht selten sogar einer Verminderung derselben. Aber auch hier ist, wenn auch in rudimentärer Form, doch der Charakter der leukämischen Blutveränderung gewahrt. Es finden sich relativ zahlreiche neutrophile Myelocyten, Eosinophile und besonders Mastzellen, eventuell auch eosinophile Myelocyten, ferner Normoblasten und Megaloblasten. Die großen Mononucleären sind mehr oder weniger vermehrt, die kleinen Lymphocyten treten stark zurück. Andererseits kommen beim Granulom erhebliche Hyperleukocytosen, bis über 50- und 60000 im Kubikmillimeter vor, die den Verdacht leukämischer Blutveränderung nahelegen können.

Auf das Vorkommen vereinzelter neutrophiler Myelocyten darf kein zu großer Wert gelegt werden, denn bei der Hodgkinschen Krankheit, wie bei anderen entzündlichen Prozessen, können auch gelegentlich, in Verbindung mit Hyperleukocytosen und Leukopenien, als Zeichen der Erschöpfung des Marks einkernige Myelocyten ausgeschwemmt werden, ohne daß deswegen leukämische Wachstumsvorgänge bestehen müßten.

Der myeloide Milztumor ist stets von glatter Oberfläche, der granulomatöse bisweilen höckerig. Lymphdrüsenschwellungen können bei beiden Prozessen in geringem Grade vorhanden sein, erhebliche fortschreitende Drüsenschwellungen sprechen für Hodgkinsche Krankheit, ebenso lebhafte, eventuell rekurrierende Fieberbewegungen, pruriginöse Exantheme und Durchfälle. Meist dürfte der klinische

Verlauf genügend Anhaltspunkte für die eine oder andere Erkrankung geben.

3. Die akute Leukämie.

Die akuten Leukämien sind durch Milztumor, raschen fieberhaften Verlauf, progressive Anämie und Kachexie, Zeichen hämorrhagischer Diathese, häufig gangränöse Schleimhautaffektionen, ulceröse Anginen ausgezeichnet. Meist ist auch die Leber vergrößert. Häufig entwickeln sich Lymphdrüsenschwellungen am Halse, besonders bei Anginen, selten an den verschiedensten Orten. In der Haut können sich kleine Geschwulstknoten, Nekrosen, Exantheme, Erythrodermien entwickeln. In manchen Fällen bestehen die Zeichen eines Mediastinaltumors. Im Periost der Gesichts- und Schädelknochen, in der Orbita, selten an anderen Knochen, entwickeln sich bisweilen tumoröse Infiltrate. Die Erkrankung bevorzugt das jugendliche und kindliche Alter.

Durch diese Symptome können Krankheitsbilder entstehen, die sowohl mit der larvierten und splenomegalischen Form, als der periostitischen, selten auch der generalisierten Form, sowie der Form des Mediastinaltumors der Hodgkinschen Erkrankung nahe Berührung haben.

Bei ausgeprägten Formen von akuter Leukämie läßt das Blutbild rasch eine Entscheidung zu. Die Überschwemmung des Blutes mit großen ungranulierten Zellen kennzeichnet typisch die leukämische Erkrankung. In seltenen Formen sind die Zellformen auch kleiner, den kleinen Lymphocyten an Größe ähnlich. Relativ häufig ist die Zahl der Leukocyten aber nur wenig gegen die Norm vermehrt, nicht selten erheblich vermindert. Auch hier entscheidet das ausschließliche oder fast ausschließliche Vorkommen der großen ungranulierten Zellformen zugunsten der leukämischen Erkrankung.

Gelegentlich handelt es sich aber bei der akuten Leukämie nur um starkes relatives Überwiegen dieser Zellformen, daneben finden sich auch granulierte neutrophile Myelocyten und Leukocyten. Hier kann die Diagnose aus dem Blutbild außerordentlich erschwert, oft nicht mit Sicherheit zu stellen sein. Denn auch bei der Hodgkinschen Krankheit sieht man bisweilen bei Leukopenien die gleichen Blutveränderungen auftreten, ohne daß leukämische Organveränderungen bestehen. Sie können auch sonst bei entzündlichen Erkrankungen, z. B. beim Typhus abdominalis, bei Malaria usw., bestehen und kommen infolge übermäßiger ent-

licher Reizwirkungen auf das Knochenmark zustande. In manchen Fällen entscheiden gewisse klinische Symptome, rekurrierendes Fieber, pruriginöse Exantheme, zugunsten der Hodgkinschen Krankheit, gangränöse ulceröse Schleimhautaffektionon, starke hämorrhagische Diathese, rapider Verlauf zugunsten der Leukämie.

In seltenen Fällen klärt erst der anatomische Befund über die Natur der Erkrankung auf. Ausschlaggebend ist das Verhalten der Milz, eventuell auch des Knochenmarks. Zerstreute kleine Erkrankungsherde oder solitäre Tumoren in Milz und Knochenmark sprechen stets zugunsten des malignen Granuloms, während gleichmäßige allgemeine Hyperplasie dieser Organe für Leukämie charakteristisch ist. Vereinzelte solitäre Tumoren der Leber sprechen ebenfalls wohl stets für granulomatöse Erkrankung. Diffuse herdförmige Erkrankung der Leber, die Veränderungen der Lymphdrüsen, Thymus, Tumoren in Nieren und anderen Organen, die periostalen Geschwülste können in beiden Fällen makroskopisch nahezu identisch sein. Besondere Härte, fibröse Beschaffenheit der Tumoren sprechen mehr für Granulom.

Histologisch entscheidet die charakteristische Granulationswucherung mit starker lokaler Eosinophilie, die Tendenz zu bindegewebiger Vernarbung stets zugunsten der Hodgkinschen Erkrankung im Gegensatz zu der gleichmäßigen leukämischen Gewebsinfiltration durch die ungranulierten Zellen. Bei der rein zelligen Form des Granuloms kann allerdings die Diagnose schwieriger sein. Denn die großen endothelartigen Zellen sind nur schwer von den großen myeloiden Infiltrationszellen zu unterscheiden, und die Riesenzellen unterscheiden sich oft nicht von typischen Knochenmarksriesenzellen. Reichlicher Gehalt an Riesenzellen spricht im allgemeinen gegen akute Leukämie. Zeichen infiltrativen, das typische Gewebe, z. B. in der Leber, zerstörenden Wachstums unterscheidet die granulierende von der rein infiltrierenden, die Gewebsmaschen erfüllenden leukämischen Wucherung.

Die Ähnlichkeit akut-leukämischer und granulomatöser Wucherung wird noch dadurch erhöht, daß beide unter Umständen eine grünliche Farbe annehmen können, so daß alle oder ein großer Teil der Tumoren diffus oder fleckig grün gefärbt erscheinen. Wie man von einer chloromatösen Leukämie, resp. einem Chlorom spricht, könnte man auch ein chloromatöses Granulom unterscheiden. Das Chlorom ist besonders durch periostitische Veränderungen ausgezeichnet. Im einzelnen gleicht es makro- und mikroskopisch der akuten Leukämie, wie auch das chloroma-

töse Granulom den typischen granulomatösen Charakter bewahrt. Die Unterscheidungsmerkmale gelten für beide in gleicher Weise wie für die akute Leukämie.

4. Die Kombination von Granulom mit Leukämie.

Die rein lymphatisch-hyperplastische Form des Granuloms, ihr Bestehen vorausgesetzt, kann histologisch dem Bilde der **lymphatischen Leukämie** außerordentlich ähnlich sein. Es ist zwar nicht sicher erwiesen, aber nicht unwahrscheinlich, daß diese Form sich gelegentlich mit einer Vermehrung der Blutlymphocyten verbindet. Damit würde auch das Blutbild eine Analogie zur lymphatischen Leukämie aufweisen. Man könnte daraus schließen, daß das Granulom in eine lymphatische Leukämie übergehen kann, oder daß diese nur ein besondere histologische Verlaufsform der Hodgkinschen Krankheit sei. Ich glaube nicht, daß dieser Schluß gerechtfertigt ist. Beim Granulom handelt es sich um successive Erkrankung der Lymphknoten, bei der Leukämie um allgemeine, gleichzeitige Hyperplasie des lymphatischen Systems. Beim Granulom fehlt eine Knochenmarksbeteiligung in den meisten Fällen und ist dann meist eine herdförmige, bei der Leukämie stellt sie eines der wichtigsten, konstanten histologischen Symptome dar und ist stets flächenhaft ausgebreitet. So ähnlich der histologische Befund in beiden Fällen ist, so grundverschieden scheint mir das Wesen der Erkrankungen, im ersten Fall eine Reaktion auf entzündliche Zellschädigung, im zweiten eine rein funktionelle systematische Überproduktion. Ein Übergang des Granuloms in echte lymphatische Leukämie scheint mir danach nicht möglich. Auch das Hinzutreten dieser Form der Leukämie zu granulomatöser Erkrankung ist wohl als ausgeschlossen zu betrachten.

Was die **myeloide Leukämie** betrifft, so ist ein direkter Übergang des Granuloms in diesen Symptomenkomplex kaum möglich. Das Granulom führt zwar zu mächtigen Zellwucherungen, diese sind aber doch nur als ein gewisses Stadium der Veränderungen zu betrachten, das Ende ist die bindegewebige Vernarbung. Die Leukämie kennzeichnet eine dauernde zellige Hyperplasie. Die granulomatöse Wucherung betrifft ferner typisch die Bindegewebszellen, zerstört die blutbereitenden Zellorgane im schärfsten Gegensatz zur leukämischen. Zwar ist es nicht sichergestellt, ob nicht ähnlich der lymphatischen Hyperplasie auch eine Hyperplasie des Knochenmarkgewebes vorkommt. Nach der Sachlage kommen hier aber nur herdförmige Markerkrankungen in Betracht, wie sie dem

Myelom eigen sind. Aber gerade in diesen Fällen fehlt die typischste histologische Veränderung einer myeloiden Leukämie, die myeloide Milzumwandlung.

Eine andere Frage ist es, ob ein myeloid leukämischer Symptomenkomplex zur Hodgkinschen Erkrankung hinzutreten, d. h. durch sie vorbereitet werden kann. Wenn man sich der Ansicht anschließt, daß eine myeloide Leukämie durch stimulierende Prozesse auf das Knochenmark und besonders die Möglichkeit myeloider Umwandlung der Milz hervorgerufen wird, daß ferner die myeloide Umwandlung in Abhängigkeit von dem funktionellen Ausfall der lymphatischen Follikelapparate steht, so wird man diese Frage bejahen müssen. Ist doch gerade das lymphatische Gewebe der Lymphdrüsen und im besonderen der Milz hauptsächlich Sitz der granulomatösen Veränderungen. Bleiben diese mehr oder weniger auf die Follikelapparate beschränkt, kommt es nicht rasch zu diffuser Ausbreitung und bindegewebiger Induration, so kann sich sehr wohl eine myeloide Umwandlung der unveränderten Pulpa einstellen. Da es sich ferner um eine entzündliche Erkrankung handelt, fehlt auch das stimulierende Moment für das Knochenmark nicht. So kann sich das Bild einer Leukämie wohl auf dem Boden granulomatöser Gewebsveränderungen entwickeln. Daran hindert auch eine partielle granulomatöse Zerstörung des Markes nicht, denn wir wissen, daß auch osteosklerotische Prozesse das Zustandekommen oder Weiterbestehen einer myeloiden Leukämie nicht unterdrücken.

Wie bei vielen entzündlichen Knochenmarksalterationen, sehen wir auch bei der Hodgkinschen Krankheit infolge überstürzter regenerativer Wachstumsvorgänge oder einer Schädigung der granulabildenden Fähigkeit die Ersatzzellen des Marks, die großen ungranulierten Zellen, in auffallender Weise vermehrt gebildet und ins Blut übertreten. Verbinden sich diese Veränderungen mit Markhyperplasie und myeloider Milzumwandlung, so erhalten wir die Beziehungen zur Ausbildung akuter Myeloblastenleukämien. Kommt eine Schädigung hinzu, die zur Bildung grünen Farbstoffes in den granulomatösen und leukämischen Gewebsteilen führt, so ist die chloromatöse Abart beider Erkrankungen gegeben.

In der Tat weisen einige Fälle der Literatur darauf hin, daß leukämische Symptome sich den granulomatösen zugesellen können. Zeichen myeloider Umwandlung sind, wie ich auch an meinen Fällen fand, nicht selten. Wahrscheinlich ist der S. 107 angeführte Fall Salomons als eine Kombination von Granulom mit beginnender

akuter Leukämie anzusprechen. Die ersten Anfänge myeloider Milzumwandlung lagen vielleicht auch im Falle Rehns (S. 109) vor.

Durch seine Beziehung zum Chlorom besonders bemerkenswert ist der folgende Fall Fabians:

31jähriger Mann mit knotiger Schwellung der linksseitigen Hals- und der Leistendrüsen. Hohes Fieber, Erweichung der Halsdrüsen, Eiterung (Pneumokokken). Zunahme der Drüsenschwellung, 4 Monate später Exitus. Blut: Hämoglobin 65 Proz. Rote 2,068 Mill., Weiße 22300. Abstrich von Leichenblut (Naegeli): Neutrophile Myelocyten 16,3, eosinophile Myelocyten 7,4, polymorphkernige Leukocyten 39,3, eosinophile Leukocyten 8,2, Zwischenformen zwischen Myelocyten und neutrophilen Leukocyten 14,9, kleine Lymphocyten 8,4, große Lymphocyten 5,0, Mastzellen 0,5, vereinzelt ein Promyelocyt und ein Normoblast. Sektionsbefund: Schwellung sämtlicher Lymphdrüsen, schmutzig-gelb-grüne, seltener markig-weiße oder rötliche Farbe. Die älteren Knoten sehr hart, Kehlkopf von Lymphknoten ummauert. Grüngelbliche Infiltrate der Dura mater, die sich in Schädelknochen und Felsenbein fortsetzen. Gelbgrüne Knoten im sonst roten Knochenmark von Schädel, Brustbein, Rippen, Wirbelsäule und Oberschenkel, an Schädel und Femur leichte corticale Osteosklerose. Umschriebene und diffuse periostale Infiltrate an Rippen und Oberschenkel. Milz leicht vergrößert, 250 g, drei weißliche Knoten. In der Leber zahlreiche meist weiße, eher käsige Knoten. Histologisch: Rotes Knochenmark, echt hyperplastisch mit viel eosinophilen Zellen, ebenso die myeloid umgewandelte Milz. In allen knotigen Bildungen und den Lymphdrüsen: reichlich meist herdförmig und fast ausschließlich eosinophile Leukocyten, sehr selten eosinophile Myelocyten, einige Riesenzellen, ferner reichlich oft herdförmig angeordnete Plasmazellen. Überall Stränge und Nester kubisch-epithelähnlicher Zellen und von Bindegewebszellen, nach F. entstanden durch Wucherung der Blut- und Lymphgefäßendothelien. In den festeren Bildungen auch im Knochenmark mächtig entwickeltes Bindegewebe, stellenweise völlige Sklerose. Milzfollikel atrophisch, sie und axillare Lymphknoten enthalten z. T. hyalines Bindegewebe. Oft Nekeosen in zell- und bindegewebsreichen Partien.

Hier dürfte an der Diagnose des malignen Granuloms, und zwar der chloromatösen Form desselben nicht zu zweifeln sein. Dafür sprechen die multiplen Lymphdrüsenschwellungen, die knotigen Lymphome in Milz, Leber, Knochenmark und Periost und ihre typische histologische Zusammensetzung. Ebenso ist aber nach dem Blutbilde und der Hyperplasie der unversehrten Markteile und der myeloiden Umwandlung der Milz die Diagnose einer myeloiden Leukämie sichergestellt. Interessant ist die große Zahl eosinophiler Leukocyten und Myelocyten. Es ist anzunehmen, daß das vorher bestehende Granulom insofern dafür bestimmend war, als die ausgeprägte Eosinophilie der entzündlichen leukocytären Infiltration reaktiv zu einer Knochenmarkseosinophilie geführt hatte,

welche sich nun auch in der leukämisch umgewandelten Milz und im leukämischen Blut kennzeichnete.

Rahel Rodler-Zipkin hat ferner einen Fall „von akuter großzelliger lymphatischer Leukämie mit generalisierter Hauterkrankung“ beschrieben. Bei akuter Leukämie würde die Art der Hauterkrankung ein Unicum darstellen, und Verfasserin weist selbst darauf hin, daß ähnliche Erkrankungen bislang nur bei Pseudoleukämien beschrieben wurden. Betrachtet man das klinische und pathologisch-anatomische Bild, so scheint es mir unzweifelhaft, daß es sich um einen recht typischen Fall von Hodgkinscher Erkrankung, nicht um eine reine Leukämie handelt. Die Möglichkeit, daß ein leukämischer Symptomenkomplex in der Entwicklung daneben begriffen ist, kann man nach dem Blutbefund, der Milz- und Markbeschaffenheit zugeben, obgleich der Blutbefund auch als entzündlich leukocytotisch genügend erklärt werden könnte.

Klinisch handelt es sich um eine 41jährige Frau, die seit 10 Jahren wiederholt an heftig juckendem Exanthem der Hände, Kopf- und Gesichtshaut litt. Vor 5 Jahren litt sie längere Zeit an Fieber, juckender Röte und Abschuppung der Haut, Schwellung der Beine. Nach $2^1/_2$ Jahren die gleiche Erkrankung, dann ischialgische Schmerzen links. In der letzten Zeit universelle Lymphdrüsenschwellung, Ascites, rapider Haarausfall, Ikterus. Schwellung des linken Beines, Phlegmone nach Verletzung. Schließlich, ante exitum, Ikterus, Ödem der Beine, diffuse Rötung der Haut, Haut der Hände atrophisch, die Haut der Arme, des Rumpfes, der Beine trocken, pergamentartig, stark schuppend, aber derb infiltriert. Kratzeffekte. Fistel an der Kniekehle, die zu einer phlegmonösen Höhle führt. Haare fast fehlend. Milztumor, Lebertumor, harte universelle Lymphdrüsenschwellung. Blut: Hämoglobin 60 Proz. Rote 3,3 Mill. Weiße 44 000. Polymorphkernige Leukocyten 52,49, große Lymphocyten 28,32, kleine Lymphocyten 14,71, Myelocyten 1,56, Übergangszellen 1,25, freie Kerne 0,63, Mastzellen 0,39, Eosinophile 0 34, uninuekläre Leukocyten 0,31 Proz.

Die Sektion ergab weiter: Starke Schwellung der inneren Lymphdrüsen besonders der retroperitonealen, Kompression des Ductus choledochus durch Drüsentumoren, Ascites, zwei kleine gelbliche Knötchen im Epicard. Milz: 1150 g, 22 : 14 : 5 cm groß, dunkelrote Pulpa, dichtstehende, runde, graue, kleine Knötchen und z. T. verzweigte Stränge, ein ähnliches Knötchen in der linken Niere.

Leber 3840 g, mit zahlreichen $^1/_2$—1 cm großen, scharf abgesetzten, grauweißlichen Knoten. Knochenmark vom Femur grau, von Rippen und Sternum rot. Lymphdrüsen maximal $9 : 8 : 6^1/_2$ cm groß, graurötlich bis graugelblich, z. T. faustgroße Tumoren bildend.

Histologisch bestanden die Hautveränderungen in Atrophie, Parakeratose, Oedem der Epidermis, Schwund der Haarbälge und Talgdrüsen, ferner in perivaskulären und mehr diffusen Infiltraten im oberen Drittel der Cutis, um die Schweißdrüsen, ferner lymphoiden subcutanen Herde mit

Schwund der elastischen Fasern, Infiltration der Gefäßwände. Die Infiltrationszellen bestanden aus sehr polymorphen Zellen mit großen und Riesenkernen, gekerbten, gelappten, fragmentierten mehreren Kernen und ungranuliertem basophilem, oft unregelmäßig zackigem Protoplasma. Zahlreiche Riesenzellen vom Typus der Myeloplaxen und Langhansschen Zellen, daneben Plasmazellen, vereinzelte Mastzellen und kleine lymphoide Zellen. Subepithelial zuweilen ganze Züge von Plasmazellen, oft mit mehreren Kernen und zahlreiche Pigmentzellen. Feines bindegewebiges Gerüst.

Die Lymphdrüsen enthielten nur z. T. Lymphocytenreste, waren meist von obigen Zellen ganz durchsetzt, die Kerne zeigten häufig Zerfallserscheinungen. Stellenweise sehr reichliche Riesenzellen, reichlich Mitosen in den großen Zellen.

Milz in Follikeln und herdförmig in Pulpa, wie die Lymphdrüsen verändert, viel Plasmazellen, auch mäßig zahlreiche, eosinophile Leukocyten. Infiltration der Trabekel und Gefäße.

Leberherde entsprechend, ein oder mehrere Läppchen durch sie substituiert, Ausgang meist von Glissonscher Kapsel. Gleiche Beschaffenheit perivaskulärer z. T. die Alveolen infiltrierender und peribronchialer Lungenherde, der Herz- und Nierenherde.

Nach diesem Befund, den herdförmigen, das Gewebe substituierenden Granulationsherden dürfte es sich mit Sicherheit um ein malignes Granulom, und zwar jene seltene, wenig zu Bindegewebsentwicklung neigende Form der Erkrankung gehandelt haben. Offenbar begann die Erkrankung latent in den inneren Drüsen und ergriff erst spät die äußeren Lymphknoten. Die Hautveränderungen sind recht charakteristisch, aber interessant durch die spezifisch granulomatösen, offenbar erst später hinzugetretenen Veränderungen. Der Fall ist ferner ein Beispiel für die diagnostische Bedeutung der prodromalen Hautexantheme sowie eine relativ lange Dauer des ersten Stadiums der Erkrankung. Ob ein Teil der Milzveränderungen als leukämisch zu deuten ist und damit der Diagnose des Autors eine gewisse Berechtigung geben, steht dahin.

Für die Diagnose akuter Leukämie wurde Autor offenbar durch den Blutbefund, die relativ reichliche Zahl „großer Lymphocyten“ und die hohe Gesamtleukocytenzahl bestimmt. Die relative und absolute Zahl der großen ungranulierten Zellen ist zwar für leukocytotische Blutveränderungen ungewöhnlich, sie kommt aber gerade bei chronisch entzündlichen Reizzuständen zweifellos vor, kann selbst noch größere Werte aufweisen, ohne daß leukämische Gewebsveränderungen bestehen. Beweisend für die Diagnose einer akuten Leukämie ist demnach der geschilderte Blutbefund nicht.

Der Fabiansche Fall dürfte aber doch ein untrügliches Beispiel dafür sein, daß leukämische Veränderungen zum malignen

Granulom hinzutreten können. Es sei nochmals scharf betont, daß damit kein Nachweis für die nahe Verwandtschaft beider Prozesse gegeben ist. Das maligne Granulom ist ebenso grundverschieden von einer Leukämie, wie die syphilitische oder die echt tuberkulöse oder irgend eine andere Granulationswucherung. Sie kann aber, wie wohl recht viele entzündliche Erkrankungen, unter Umständen den Boden für die Entwicklung eines leukämischen Symptomenkomplexes vorbereiten, so daß sich dann, und zwar wohl stets myeloid leukämische Veränderungen hinzugesellen.

C. Die echten Geschwulstbildungen.

Die Abgrenzung der Hodgkinschen Krankheit von echten Geschwulstbildungen des lymphatischen Systems begegnet außerordentlichen Schwierigkeiten. Schuld daran ist die Unsicherheit, was wir überhaupt als echte Geschwulst des lymphatischen wie auch des myeloiden Gewebes bezeichnen dürfen. Daß es gutartige und bösartige Geschwülste dieser Systeme gibt, ist nicht zu bezweifeln.

Was zunächst das **lymphatische System** betrifft, so können lokal in einer Lymphdrüse, der Milz, der Thymus oder sonstigen lymphatischen Apparaten gutartige lymphatische Tumoren vorkommen, die vielfach als Adenome bezeichnet werden. Eine Unterscheidung gegenüber entzündlichen lymphatischen Hyperplasien kann zunächst klinisch und histologisch unmöglich sein. Beweisend für den entzündlich granulomatösen Charakter ist die weitere Ausbreitung auf das lymphatische System und das Hinzutreten charakteristischer Allgemeinsymptome. Ferner kommen Bindegewebs-, Blut- und Lymphgefäßgeschwülste vor, deren Natur sich leicht aus der histologischen Untersuchung ergibt. Ferner gibt es bösartige Tumoren sarkomatöser Natur, die als klein- und großzellige Rundzellen- oder als Spindelzellensarkome auftreten. Sie entstehen lokal, breiten sich rasch infiltrativ auf die Umgebung aus, brechen in Lymph- und besonders Blutgefäße ein und führen zu multiplen eehten zelligen Metastasen, mit Vorliebe der Haut und der Lungen, verwachsen leicht mit der Haut, neigen zu Zerfall und nehmen im allgemeinen einen raschen deletären Verlauf. Generalisierte Lymphdrüsenschwellungen fehlen wohl stets, ebenso die für das maligne Granulom charakteristischen Allgemeinerscheinungen. Histologisch zeichnen sie sich durch ihre homologe Gewebsformation aus, welche keine besonderen Entwicklungsstadien wie das Granulom erkennen läßt. Die genannten

Symptome lassen meist eine Unterscheidung gegen das maligne Granulom zu.

Schwierig, fast unmöglich ist aber eine genaue Abgrenzung gegenüber dem Begriff des Lymphosarkoms. Denn in ihm sind offenbar verschiedene krankkafte Zustände vereinigt worden. Berechtigt ist die Benennung Lymphosarkom gegenüber den klein-, vielleicht auch den großzelligen Rundzellensarkomen. Virchow und mit ihm viele Autoren haben aber auch das typische Krankheitsbild des malignen Granuloms mit einbegriffen. So sind in der älteren, aber auch der jüngeren Literatur sowohl generalisierte wie lokalisierte Hodgkinsche Erkrankungsformen als lymphosarkomatöse Tumoren beschrieben. Sie sind aber als granulomatöse Prozesse von den echten Geschwülsten zu trennen.

Eine Klärung der Begriffe schien sich durch die Abtrennung einer besonderen Krankheitsgruppe, den Lymphosarkomatosen, durch Kundrat anzubahnen. Kundrat verstand darunter eine Erkrankung des lymphatischen Systems, welche Lymphdrüsengruppen der verschiedenen Regionen, die Thymus, die lymphatischen Apparate des Magendarmtraktus befällt und große Tumoren entstehen läßt. Sie können eventuell die ganze Magenschleimhaut durchsetzen oder ringförmige Darmgeschwülste hervorrufen, die jedoch nie Stenosierungen des Darmes verursachen. Sie führen nur zu regionären Metastasen. Sie bestehen aus lymphatischem Gewebe. Die Metastasen sind nicht als echte Zellmetastasen aufzufassen, sondern entstehen aus autochthonem lymphatischen Gewebe durch Metastasierung des besonderen ursächlichen Reizmomentes.

Paltauf baute das Krankheitsbild der Lymphosarkomatosis weiter aus, rechnete aber auch Erkrankungen hinzu, welche von einer Lymphdrüsengruppe ausgehend, schließlich das gesamte lymphatische System befallen, Leber, Milz und andere Organe in Mitleidenschaft ziehen. Damit näherte sich die Erkrankung klinisch immer mehr der Hodgkinschen Krankheit. Berücksichtigt man ferner das histologische Bild, das der Lymphosarkomatosis zugrunde gelegt wurde, so verwischt sich der Unterschied zwischen beiden Erkrankungen völlig. Die wuchernden Zellen werden in Größe und Reichtum als erheblich abweichend vom normalen Typus der Lymphocyten beschrieben. Daneben kommen allerdings rein lymphatische Formen vor (Paltauf). Medulläre zellreiche Formen, mehr fibröse und Übergangsformen werden unterschieden. Viele Autoren beschreiben mehrkernige Zellen und Riesenzellen. Überblickt man die Zahl der Fälle, die als Lymphosarkomatosen be-

schrieben werden, so findet man die gleichen Erkrankungsformen vereinigt, wie sie früher mit Virchow als Lymphosarkome beschrieben wurden. Es sind teils wirkliche Sarkome, teils mehr lokalisierte Kundratsche Erkrankungen und schließlich typische Fälle Hodgkinscher Krankheit. Großen Gewinn brachte darnach der Begriff der Lymphosarkomatosis nicht.

Indessen bieten doch die reinen Kundratschen Verlaufsformen, besonders im Magendarmtraktus, durch die Neigung zu diffuser lymphatischer Infiltration, ihren meist rein lymphatischen Bau und die Beschränkung auf gewisse lymphatische Organgebiete gegenüber der Hodgkinschen Krankheit gewisse Besonderheiten, welche die Abtrennung von dieser Erkrankung rechtfertigen. Nach der Art der Ausbreitung und Metastasierung ähneln sie ihr aber sehr. Vielleicht hat man sie doch nur als eine besondere mehr loklisierte Verlaufsform zu betrachten, welche die Folge besonders abgestufter entzündlicher Reizwirkung ist. Jedenfalls steht sie den entzündlichen Granulationswucherungen näher als den echten Geschwulstbildungen. Eine Klarstellung dieser Verhältnisse wird man indessen erst nach Kenntnis des Erregers der Hodgkinschen Krankheit und seiner biologischen Eigenschaften erwarten dürfen.

Betrachtet man kurz die Verhältnisse beim **myeloiden System**, so finden sich analoge Schwierigkeiten. Die meist solitären Geschwülste des bindegewebigen Markanteils, die Fibrome und Fibrosarkome, Riesenzellensarkome usw. dürften kaum je besondere diagnostische Schwierigkeiten bieten. Schwierig ist dagegen die Unterscheidung gegen die multipel auftretenden, oft den Knochen auftreibenden sog. Myelome. Bei Besprechung der ostitisch-periostitischen Form der Hodgkinschen Krankheit wurde schon darauf hingewiesen, daß wahrscheinlich viele Fälle von sog. Myelom zu dieser Granulomform zu rechnen sind.

Unter dem Begriff des Myeloms wurden ursprünglich nur auf das Knochenmark lokalisierte multiple Tumorbildungen verstanden, die nie Metastasen in Lymphdrüsen und anderen Organen machen. Bald wurden aber auch Formen mit Beteiligung dieser Organe hinzugerechnet. Histologisch bestehen sie aus Wucherungen von Myeloblasten, Myelocyten, Erythroblasten, ferner Lymphocyten und Mastzellen. Ein Teil entspricht nahezu vollständig den Wucherungen des malignen Granuloms. Die lymphocytären und granulomatösen Formen verbinden sich nicht selten mit Veränderungen der Lymphdrüsen und anderer Organe, stehen dadurch auch klinisch der Hodgkinschen Krankheit sehr nahe.

Ob die multiplen, aber auf das Marksystem lokalisierten, aus echten Markzellen bestehenden Tumoren echte Geschwülste darstellen, entzieht sich zurzeit einer sicheren Beurteilung. Manches spricht dafür, daß es sich um entzündliche Hyperplasien handelt. Sie würden darnach den Kundratschen Fällen lymphatischer Hyperplasien an die Seite zu stellen sein. Zurzeit müssen auch sie noch als besondere charakteristische Krankheitsgruppe zusammengefaßt werden. Ein besonderes klinisches Merkmal erhalten sie durch das Auftreten des Bence-Jonesschen Eiweißkörpers im Urin.

Die Beurteilung lymphatischer und myeloider Gewebswucherungen hat aber noch eine weitere Komplizierung durch Sternbergs Begriff der **Leukosarkomatose** erhalten. Sternberg faßt gewisse Verlaufsformen der Leukämien, die im wesentlichen durch die akuten Leukämien der anderen Autoren gekennzeichnet sind, als sarkomatös entartete Leukämien auf. Der Leukosarkomatose resp. einer myeloiden Form, stellt er die Lymphosarkomatose Kundrat-Paltaufs als lymphatische Form an die Seite.

Es ist hier nicht der Ort, näher auf diese Streitfragen einzugehen. Von verschiedener Seite, z. B. von Nägeli und Pappenheim, ist die Berechtigung der Sternbergschen Auffassung bezweifelt worden. In der Tat lassen sich auch, wie ich anderwärts betont habe, kaum stichhaltige Gründe anführen, die die Abtrennung einer sarkomatösen Abart akuter Leukämien gerechtfertigt erscheinen lassen. Wenig glücklich erscheint die Parallele zwischen Sternbergs Leukosarkomatose und der Kundratschen Lymphosarkomatose. Denn, wie aus dem vorhergehenden hervorgeht, hat die Kundratsche Erkrankung weder nach Lokalisation noch nach Art der Ausbreitung, noch nach den Veränderungen des Blutes sichere Beziehungen zur lymphatischen Leukämie, weit eher zu entzündlich-granulomatösen Prozessen.

Die Frage, ob das maligne Granulom in echte sarkomatöse Geschwülste übergehen kann, wurde bereits (S. 171) besprochen. Unmöglich ist dies nicht, beweisende Fälle fehlen aber. Die vorgebrachten Argumente für die sarkomatöse Entartung der Zellwucherung erscheinen nicht als stichhaltig.

Recht unklar ist die Stellung jener Erkrankung in den **Schneeberger Kobaltgruben**, die lange als **Lungenkrebs** bezeichnet, dann aber von Wagner, Cohnheim und Weigert für Lymphosarkom erklärt wurde. Es bilden sich Tumoren im hinteren Mediastinum, in der Lunge, längs der Bronchien, auf den Pleuren, weiter auch in Milz und Leber. Cohnheim dachte an die Wirkung

eines organisierten Giftes, Härting und Hesse nehmen an, daß es sich um die Folgen der Arseninhalation in Verbindung mit reizendem Staub handelt. Ob nicht auch diese Erkrankung dem malignen Granulom sehr nahe steht, müssen weitere Untersuchungen lehren.

X. Die Prognose.

Die Prognose ist im ganzen als infaust zu stellen. Auch bei lokalisierten Erkrankungen läßt sich eine sichere Vorhersage des Verlaufs nicht machen. Zu jeder Zeit kann es zur Generalisation der Erkrankung kommen. Sobald einmal deutliche Weiterverbreitung kenntlich wird, ist der Zustand als äußerst ernst anzunehmen. Es kommen zwar Remissionen, scheinbarer Stillstand der Erkrankung mit Verkleinerung und Verhärtung der Drüsen vor, indessen ist dies die Ausnahme, meist schreitet die Erkrankung unaufhörlich fort. Wenn auch die äußerlich tastbaren Knoten ganz lokalisiert und indolent erscheinen, ist doch stets mit der weiteren Ausbreitung in den tiefen Drüsen, besonders längs der Wirbelsäule zu rechnen. Ist einmal eine Beteiligung von Milz und Leber nachweisbar, so kommt es kaum mehr zu Remissionen, selten dauert es länger als $^1/_2$ Jahr bis zum tödlichen Ende. Eine spontane Ausheilung der generalisierten Erkrankung ist noch nie beobachtet worden. Ob eine Spontanheilung in den ersten lokalisierten Krankheitsstadien durch bindegewebige Vernarbung möglich ist, entzieht sich zurzeit noch sicherer Beurteilung.

Das Auftreten von Fieber ist stets ein signum mali ominis, besonders wenn es einen kontinuierlichen Charakter annimmt. Etwas günstiger ist das periodisch auftretende Fieber zu beurteilen, indem jedesmal in der fieberfreien Periode eine Zeit der Erholung gegeben ist. Solche Patienten können oft ein Jahr und mehr diesen Attacken trotzen. Eine schwere Komplikation bedeutet das Auftreten einer erheblichen Anämie und Kachexie.

Eine besondere Gefahr durch Beeinflussung der Herztätigkeit und das Auftreten von Pleuritiden und schweren Atemstörungen bedeutet die Entwicklung eines erheblichen Mediastinaltumors und gerade hier kann schon in relativ frühen Stadien der Erkrankung das tödliche Ende eintreten.

Eine ganz schlechte Prognose ergeben die Fälle, die sich durch ausschließliche Erkrankung der inneren, insbesondere der retroperitonealen Lymphdrüsen auszeichnen. Sie gehen meist rasch in das kachektische Stadium über und können schon nach Wochen das tödliche Ende bedingen.

Was die Vorhersage besonders erschwert und nahezu unmöglich macht, ist die offensichtliche Disposition lymphomtatös Erkrankter für sekundäre Infektionen, da diese bei jeder Lokalisation und in jedem Stadium der Erkrankung hinzutreten, das tödliche Ende herbeizuführen können.

Auch über die Heilbarkeit der Erkrankung im Einzelfalle ist ein Urteil zurzeit nicht sicher zu fällen. Wenn es auch Fälle gibt, welche günstig beeinflußbar sind, versagt doch die Mehrzahl jedem therapeutischen Versuch gegenüber. Eine Auswahl besonders geeigneter Fälle ist nicht möglich.

Nennenswerte Unterschiede im Verlauf der Erkrankung in den verschiedenen Lebensaltern und Entwicklungsstadien oder bei verschieden gearteter körperlicher Konstitution treten nicht zutage, doch scheint der kindliche Organismus leichter und rascher zur Generalisation der Erkrankung zu neigen. Operative Eingriffe pflegen meist den Verlauf akuter und bösartiger zu gestalten, falls nicht weitere Maßnahmen ergriffen werden.

XI. Therapie.

Die Therapie der Hodgkinschen Krankheit hat sich in den verschiedensten Richtungen bewegt. Teils auf medikamentösem, teils auf operativem Wege suchte man der Erkrankung Herr zu werden. In den letzten Jahren wurde auch die Röntgenbestrahlung in den Dienst der Sache gestellt. Von vereinzelten günstigen Einwirkungen abgesehen sind die Erfolge außerordentlich unbefriedigend. Es gibt kaum eine chronisch-entzündliche Erkrankung, der das therapeutische Rüstzeug mit so geringen Erfolgen gegenübersteht. Auch hier macht sich der Mangel einer genauen Kenntnis der spezifischen Ursache der Erkrankung empfindlich geltend. Eine ursächliche Therapie ist daher zurzeit noch nicht möglich.

1. Medikamentöse Therapie.

Die relativ größte Bedeutung hat die **medikamentöse Therapie** erlangt. Hiermit scheinen in der Tat vereinzelte Heilerfolge erzielt worden zu sein.

Das souveräne Mittel ist von jeher das **Arsen** gewesen. Schon Billroth und Winiwarter wiesen auf seinen Nutzen hin. Es wurde teils intraparenchymatös, teils subkutan, teils per os verabreicht. Die verschiedensten Präparate kamen in Anwendung.

Die intraparenchymatöse Injektion von Arsen wurde besonders von Karewski empfohlen. Er injizierte eine Mischung von gleichen Teilen Solutio Fowleri und Aqua destillata unter Zusatz von 0,5 Proz. Karbolsäure. In einigen Fällen wurden angeblich gute Erfolge erzielt. Er fand aber offenbar wenig Anhänger. Grawitz machte dagegen geltend, daß die intraparenchymatöse Injektion keine Vorzüge vor der subkutanen habe, daß auch der Zusatz der Karbolsäure unnötig sei, da die arsenige Säure an sich antiseptisch wirkt.

Grawitz empfielt daher die subkutane Injektion. Er injiziert 1 Proz. Liquor Natr. arsenicosi nach der v. Ziemssenschen Vorschrift (1 g reine arsenige Säure in 5 ccm Natronlauge unter Kochen gelöst, mit destilliertem Wasser auf 100 ccm aufgefüllt, filtriert und durch Zusatz von Salzsäure neutralisiert). Man beginnt mit 0,1 ccm = 1 mg Acid. arsenic. (1 Teilstrich der Pravazspritze) und steigt bis auf 2,0 ccm = 0,02 Acid. arsenic. Die Behandlung soll mit zeitweisen Pausen mehrere Monate dauern. Auf diese Weise wurde innerhalb 3 Monate eine hochgradige Verkleinerung und Verhärtung bis faustgroßer Tumoren bei einem 30jährigen Mann erzielt. Das Allgemeinbefinden hob sich, die anfängliche Leukocytose machte normalen Leukocytenverhältnissen Platz. Einen auffallend günstigen Erfolg erzielte ferner Katzenstein mit subkutaner Einspritzung von 0,1 Sol. arsenic. Fowleri puri mit gleichen Teilen destillierten Wassers unter die Rückenhaut. Im ganzen wurden während 6 Monaten 100 Injektionen gemacht, indem jeden 3. Tag um 0,05 ccm in der Dosis gestiegen wurde. Alle 2 Wochen folgte eine mehrtägige Pause. Schließlich wurde zweimal täglich 1,0 ccm gegeben. Auf diese Weise gingen bei dem 37jährigen Patienten die universellen Drüsentumoren, die stark geschwollene Milz gänzlich zurück, die Kachexie, der Prurigo, Nasenbluten und die Ödeme der Unterschenkel wichen; schließlich stellte sich ein normaler Zustand wieder ein. Die Injektionen wurden in geringerer

Stärke noch eine Zeitlang fortgesetzt. Unterstützt wurden sie durch Bäder mit Kreuznacher Mutterlauge, zweimal die Woche, und römisch-irische Bäder.

Von anderen Präparaten ist das Atoxyl, das Anilid der Metaarsensäure, in 2 prozentiger wäßriger Lösung, 0,2—1,0 ccm, verschiedentlich versucht worden. Indessen sind hiermit keine sicheren Heilerfolge erzielt worden. Dasselbe gilt von der subkutanen Anwendung der Kakodylsäure und ihrem Natronsalz.

Eine gewisse Aussicht scheinen die Versuche mit dem Ehrlich-Hataschen Präparat Salvarsan zu erwecken. Wenigstens scheint nach den Versuchen Wolffs in der Breslauer chirurgischen Klinik in der Tat in manchen Fällen eine erhebliche Verkleinerung der Drüsentumoren und der Milztumoren möglich zu sein, wovon ich mich selbst überzeugen konnte. Wolff injizierte bei einem generalisierten Granulom eines sechsjährigen Knaben in 14tägigen Intervallen viermal steigend 0,07—0,1 ccm in Emulsion mit Öl intramuskulär zwischen die Schulterblätter und erzielte deutlichen Rückgang der Drüsentumoren, Milz und Leber, das Allgemeinbefinden hob sich rasch. Ob sich damit Heilungen erzielen lassen, ist bei der Kürze der verflossenen Zeit nicht mit Sicherheit zu sagen. In anderen Fällen, bei Erwachsenen und bei stärkerer Dosierung, versagte das Mittel vollständig.

Im ganzen sind die Erfolge mit subkutaner Arsenbehandlung nur vereinzelt geblieben, vielleicht wären in manchen Fällen bei genügend lange fortgesetzter und energischer Behandlung günstigere Resultate erzielt worden. Meist wird nur von vorübergehenden Erfolgen oder Ausbleiben jeder Wirkung berichtet. Viele Fälle reagieren aber auch trotz energischer Behandlung nicht auf diese Behandlung, und ich habe selbst in keinem Fall ähnlich günstige Erfolge gesehen wie die genannten Autoren.

Ganz ähnlich verhält es sich mit der Arsenbehandlung per os, sei es in Form von Pillen, von Fowlerscher Lösung oder der natürlichen Arsenwässer von Roncegno, Levico, Srebenica, der Guberquelle oder der sehr arsenhaltigen Dürkheimer Maxquelle. So sah Grawitz in einem Fall mit beträchtlichen Schwellungen der Inguinal-, bald auch der Hals-, Achseldrüsen und deutlich palpablen retroperitonealen Drüsen ohne nennenswerte Kachexie unter dem mehrmonatlichen Gebrauch von zusammen 15 Flaschen Levicowasser, bei reichlicher und guter Ernährung, Bädern und ausgiebigem Aufenthalt im Freien die Drüsentumoren bis auf geringe Reste in der Inguinalgegend zurückgehen. Der Patient ist

in 10 Jahren blühend gesund geblieben. Einen überraschenden Erfolg beobachtete ferner Naegeli durch den Gebrauch von Arsazetin in Lösung. Bei dem 40jährigen Patienten wurde nach $4^1/_2$ monatlichem schwerem Krankheitsverlauf mit rekurrierenden hohen Fieberattacken, erheblicher Leukocytose, starken Schweißen wegen Verdachtes auf Leberabszeß die Laparotomie gemacht. Dabei stellte sich heraus, daß es sich um ein malignes Granulom der retroperitonealen Drüsen handelte. Die nach einem Monat eingeleitete Arsentherapie, viermal tägl. 0,05 Arsazetin, brachte sofort Besserung, das Fieber wich, die Leukocytenzahl sank, und zwei Monate später konnte der Patient nach einer Gesamtdosis von 11,8 g Arsazetin bei glänzendem Befinden wieder seiner gewohnten Tätigkeit nachgehen. In einem zweiten Fall mit mächtigen, nach Operation recidivierten Halslymphomen und Achsellymphomen und großem Mediastinaltumor, leichter Milz- und Leberschwellung wurde nur vorübergehend subjektive Besserung beobachtet, das weitere Wachstum und das tödliche Ende konnten nicht aufgehalten werden. Dagegen wurde in einem dritten Fall chronischer Lymphdrüsen- und Milzschwellung mit rekurrierendem Fieber Verkleinerung der Drüsentumoren, der Milzschwellung, Entfieberung und volle Arbeitsfähigkeit erzielt. In einem schweren Fall mit fortgeschrittener Kachexie und Anämie, Halslymphomen, Leber-Milzschwellung meiner Beobachtung versagte Arsazetin selbst in höherer Dosis völlig, dagegen sah ich bei einem Mädchen mit starken Halslymphomen eine deutliche Verkleinerung der Drüsenknoten und eine wesentliche Hebung des Allgemeinbefindens eintreten.

Vergleicht man diese verschiedenen Befunde, so wird man kaum einer besonderen Applikationsweise oder einer besonderen Arsenverbindung den absoluten Vorzug geben können. Bei jeder sind ähnliche Erfolge, meist aber Mißerfolge erzielt worden. Vielleicht gelingt es aber auch hier, wie bei der Syphilis, ein Präparat besonderer Wirksamkeit zu finden. Worin der Grund für dieses verschiedene Verhalten liegt, ist schwer zu sagen. Denn angesichts der erwähnten Fälle wird man kaum ein besonderes spätes Stadium der Erkrankung für den Mißerfolg verantwortlich machen können. Eher dürften individuelle Verschiedenheiten der Widerstandsfähigkeit des Organismus oder auch des hypothetischen Krankheitserregers eine Rolle spielen. Vielleicht ist der Erfolg auch wesentlich durch die Frage bedingt, ob die Lymphwege zu und innerhalb der Tumoren durch die Erkrankung teilweise verschlossen sind

oder nicht und dadurch die Wirksamkeit des Arsens gehemmt oder vermittelt wird. Denn nach den grundlegenden Versuchen Ehrlichs und seiner Schule kann man wohl annehmen, daß auch beim malignen Granulom eine direkte Wirkung des Arsens auf den Krankheitserreger in Frage kommt. Jedenfalls fordern die Resultate dazu auf, in jedem Fall von Hodgkinscher Krankheit eine energische Arsentherapie zu versuchen. Allerdings wird man bei den relativ hohen Arsendosen stets auf Vergiftungserscheinungen achten müssen. Man beginnt daher stets mit kleinen Dosen und steigt allmählich an, um bei den geringsten Störungen von seiten der Haut und Schleimhäute, besonders der Augen, sofort die Dosis zu verringern oder das Mittel eine Zeitlang auszusetzen. Man kann sich der Forderung von Grawitz nur anschließen, daß eine energische Arsenbehandlung unter steter ärztlicher Kontrolle ausgeführt werden sollte. Ob die gelegentlich beobachteten Fieberbewegungen wirklich als „Arsenfieber" (Karewski) zu deuten sind, scheint mir recht fraglich, zumal bei einer Erkrankung, welche so unberechenbar zu plötzlichen vorübergehenden oder dauernden Temperatursteigerungen führt, wie das maligne Granulom.

Von anderen Medikamenten ist besonders das Chinin und das Jodkali verwandt worden. In vielen Fällen versagte mir außer gelegentlicher Wirkung auf die Temperatur das Chinin ebenso wie in den Fällen von Hammer, Moritz und Puritz. Auch von Jodkali sah ich in vier Fällen keinen Erfolg. Ob es sich im Falle von Köhler, bei dem starke Hals- und Axillarlymphome unter Jodkali und Gebrauch von Schwefelbädern rapid schwanden, um einen reinen Fall von malignem Lymphom handelte, ist fraglich. Ein Dauererfolg wurde jedenfalls nicht erzielt, denn nach Jahr und Tag bestanden starke Schwellungen der Inguinal- und Beckendrüsen. Im allgemeinen wird man bei Heilerfolgen durch Jodkali stets in erster Linie an luetische Lymphome zu denken haben.

Eisenbehandlung ist auch gegen anämische Zustände meist ohne Erfolg. Auch antirheumatische Mittel, Kreosotbehandlung scheinen nach Hammer unwirksam zu sein.

Von einer lokalen Behandlung mit Jodpinselungen oder Anwendung von Kaliseifen ist nach meinen und anderer Erfahrungen nicht viel zu erwarten, wenn auch gelegentlich (Tschistowitsch) günstige Wirkung von Jodpinselung gesehen wurde. Sie verbieten sich bei ausgesprochenen Fällen schon aus dem Grunde, weil sie rein lokal wirken, das Weiterschreiten der Erkrankung im Innern des Körpers aber nicht zu beeinflussen vermögen. Ein

Versuch ist daher nur bei ganz beginnenden Fällen an äußerlich zugänglichen Stellen möglich, doch ist es fraglich, ob der dadurch ausgeübte Reiz nicht eher schädlich als nützlich wirkt (Grawitz).

2. Operative Behandlung.

Gegenüber der medikamentösen kommt die operative Therapie heute kaum mehr in Betracht. In früheren Zeiten wurde sie aber häufig angewendet. Naturgemäß waren es nur die auf eine oder benachbarte Drüsengruppen beschränkten Tumorbildungen, welche operativ entfernt wurden. Wenn auch heute noch relativ häufig maligne Granulome Gegenstand operativer Eingriffe sind, so liegt das weniger in den günstigen Erfahrungen begründet, als in der Unsicherheit und Schwierigkeit der Diagnose der lokalisierten Hodgkinschen Krankheit. Die Ergebnisse der Operation lassen vielmehr den Eingriff meist verfehlt erscheinen. Nahezu regelmäßig stellt sich selbst bei anscheinend radikalster Entfernung alles krankhaften Gewebes das Recidiv ein. Schon nach wenigen Tagen oder nach Wochen, selten einigen Monaten zeigen sich von neuem Tumoren im Bereich des Operationsfeldes oder der nächsten Nachbarschaft. Selbst in der Operationsnarbe können sich Knoten entwickeln. Meist wachsen sie rasch und übertreffen bald die ursprünglichen Knoten an Größe und Ausdehnung. Erneute Eingriffe sind von dem gleichen Erfolg begleitet. In vielen Fällen breitet sich das Leiden rasch weiter aus, und man erhält den Eindruck, daß der Eingriff den eigentlichen Anstoß zur weiteren Ausbreitung gegeben hat. Diese Erfahrungen haben schon Billroth und v. Winiwarter veranlaßt, den operativen Eingriff beim malignen Granulom zu verwerfen.

Bedenkt man die Art der entzündlichen Gewebsveränderungen, das Fortschreiten innerhalb der Lymphgefäße, das Übergreifen auf die Umgebung der Lymphknoten, wodurch zunächst nur mikroskopisch nachweisbare Veränderungen gesetzt werden, so sind diese Mißerfolge wohl verständlich. Es gelingt meist nicht, alles Krankhafte radikal zu entfernen. Die Operation eröffnet nur neue Lymphbahnen (Kundrat), in denen sich die zurückgebliebenen Krankheitsreste weiter ausdehnen können.

Dazu kommt, daß in vielen Fällen trotz scheinbar lokalisierter peripherer Drüsenerkrankung bereits tiefe Drüsen längs der Wirbelsäule in Mitleidenschaft gezogen sind, in denen die Erkrankung unbeschadet weiterschreitet. Nicht selten treten ferner lokalisierte periphere Granulome in einem Zeitpunkt auf, da die Erkrankung

schon weite innere Lymphgebiete befallen hat. Etwas mehr Aussicht auf Erfolg könnte man danach nur erwarten, wenn es gelänge, die allerersten Manifestationen der Erkrankung als kleine solitäre Tumoren zu treffen. Grawitz hat daher auch die Forderung aufgestellt, jeden scheinbar indolenten Drüsenknoten operativ zu entfernen. Abgesehen davon, daß die meisten dieser Tumoren dem subjektiven und objektiven Nachweis entgehen dürften, ist es sehr fraglich, ob ein echtes granulomatöses Knötchen nicht schon in gleicher Weise auf die Operation reagierte wie ausgedehnte Granulome. Praktisch erscheint die Grawitzsche Forderung jedenfalls nicht durchführbar. Nach alledem ist die operative Therapie der Hodgkinschen Krankheit mit Recht verlassen.

Eine weitere Frage, die in Angriff genommen wurde, ist die, ob durch Exstirpation eines primären Hodgkinschen Milztumors eine Heilung der Erkrankung möglich ist. Wenn man bedenkt, daß der Milztumor fast regelmäßig mit einer Erkrankung der retroperitonealen Lymphknoten vergesellschaftet ist, so wird man dies kaum erwarten dürfen. In den beiden Fällen von Wagner und Kümmel, die offenbar splenische Verlaufsformen Hodgkinscher Krankheit darstellen, starben die Patientinnen kurze Zeit nach der Operation. Die Sektion ergab eine ausgedehnte Erkrankung der retroperitonealen Lymphknoten.

Pauliczek beschrieb einen Fall (17 jähriges Mädchen) primärer Splenomegalie mit zunehmender Anämie und Kachexie, der klinisch große Ähnlichkeit mit der splenomegalischen Form des Granuloms aufweist. Durch Milzexstirpation wurde anscheinend völlige Heilung erzielt. Die histologische Untersuchung ergab aber, daß es sich um eine indurierende Form von Tuberkulose, offenbar mit Zeichen mäßiger myeloider Pulpaumwandlung handelte.

Fälle Hodgkinscher Splenomegalie, die sicher durch Milzexstirpation geheilt wären, sind bislang nicht beschrieben worden.

3. Röntgentherapie.

Günstiger sind die Erfolge der **Bestrahlung mit Röntgenstrahlen.** In vielen Fällen sind bemerkenswerte Erfolge erzielt worden, so daß z. T. ganz rapide Verkleinerungen der Drüsentumoren zustande kamen, in anderen versagte die Behandlung nahezu oder völlig. Bei der besonderen Wirksamkeit der Strahlen auf lymphatisches und lebhaft wucherndes Gewebe erklärt sich diese Verschiedenheit leicht. Je zellreicher und lebhafter die Granulationswucherung ist, desto leichter verfällt sie der Strahlen-

wirkung. Da die wuchernden Zellen an sich abnorm labile Elemente darstellen, kann der Zellzerfall abnorm rasch zum Ausdruck kommen. Je stärker die bindegewebige Struktur der Granulome ausgesprochen ist, desto geringer ist die Strahlenwirkung.

Die Röntgenbehandlung kommt im wesentlichen bei Erkrankung der peripheren und mediastinalen Drüsen in Betracht.

Ob bei lokalen Granulomen eine Heilung durch die Bestrahlung möglich ist, läßt sich schwer beurteilen. Eine direkt schädigende Wirkung der Strahlen auf Krankheitserreger irgendwelcher Art ist nicht bekannt, daher auch beim malignen Granulom unwahrscheinlich. Da aber die Röntgenstrahlen das lymphatische Gewebe besonders leicht zu zerstören vermögen und die Ausbreitung der Erkrankung offenbar an das Vorhandensein lymphatischer Zellherde gebunden ist, könnte man sich vorstellen, daß durch die Vernichtung der Lymphocyten als des geeigneten Nährbodens der weiteren Ausdehnung der Erkrankung Einhalt geboten werden könnte, falls nicht schon entferntere Gegenden krankhaft affiziert sind. Indessen würde auch dies nur einen temporären Erfolg bedeuten, bis sich von neuem Lymphocyten im infizierten Gebiet angesiedelt haben. Eine sicher heilende Wirkung ist darnach von der Röntgenbehandlung nicht zu erwarten. Dem entsprechen auch die praktischen Erfahrungen.

Unter 19 eigenen, mit Röntgenstrahlen behandelten Fällen, welche die beiden von P. Krause beschriebenen Fälle einbegreifen, versagte die Behandlung 10mal völlig, in den anderen war der Erfolg meist gering und vorübergehend. In einem Fall mit starken Halslymphomen und Milzschwellung und mediastinalen Lymphomen gingen die Halsdrüsen auf vier Bestrahlungen à 10 Minuten fast völlig zurück, die bestrahlte Milz blieb unbeeinflußt. Einmal folgte auf eine gute Wirkung, die einen Knoten in der Nähe des Schildknorpels entfernt hatte, in wenigen Tagen ein rasch wachsendes Recidiv, das wegen erheblicher Schmerzen exstirpiert wurde und sich als typische Granulationsgeschwulst mit massenhaft Eosinophilen herausstellte.

Pfeiffer berichtet von günstiger Beeinflussung der Lymphdrüsentumoren in zwei Fällen, die außerdem das Symptomenbild der Mikuliczschen Erkrankung aufwiesen. Aus einer Zusammenstellung des gleichen Autors von 33 Fällen der Literatur und eigener Beobachtung ergibt sich, daß in 21 Fällen eine mehr oder weniger deutliche Beeinflussung zu erkennen war, in 5 Fällen keine. Sieben starben während der Behandlung. In 19 Fällen

wurden Recidive beobachtet, in 3 Fällen blieben die Patienten 3—4 Monate recidivfrei. Dauerheilungen traten nicht zutage. Ein Fall von Wikuez mit allgemeinem Drüsen-, Milz- und Lebertumor blieb nach Bestrahlung und Verkleinerung der Drüsen $^1/_2$ Jahr recidivfrei, dann begannen die Drüsen wieder zu schwellen, erneute Bestrahlung hatte wieder Erfolg. Unsicher ist die Zugehörigkeit der Fälle von Mediastinaltumoren von Elischer und Engel zu unserer Erkrankung, deren einer nach 1 Jahr noch als geheilt betrachtet werden konnte, deren anderer scheinbar gebessert wurde, dann aber unter einem Recidiv letal endigte. Die riesige Mediastinalgeschwulst bestand aus reinem, derbem Bindegewebe mit vielen Gefäßen. Ebenso unsicher ist die Diagnose bei einem von Grob behandelten Fall von bösartigem Mediastinaltumor, der auf Röntgenstrahlen in geringen Dosen zurückging und während 2 Jahre und 8 Monate nicht recidivierte. In Gennaris Fall wurde nach 3 monatlichem vergeblichen Arsengebrauch durch 70 Röntgenbestrahlungen à 5—10 Minuten eine deutliche Besserung und Verkleinerung der Hals- und Axillardrüsen und der offenbar auch geschwollenen Mediastinaldrüsen erzielt. Nach 3 Monaten erfolgte das Recidiv, das durch weitere 40 Bestrahlungen wiederum günstig beeinflußt wurde. Cohn beobachtete in vier Fällen sehr gute Erfolge. In einem verschwanden zunächst die Hals- und Kieferdrüsenschwellungen und Tonsillentumoren, bald darauf schwollen die Inguinaldrüsen an, wurden aber ebenfalls durch Bestrahlung beseitigt, schließlich trat ein Milztumor auf. In zwei anderen Fällen schwoll die Milz vorübergehend an. Ein Fall blieb 5 Monate recidivfrei, ein anderer zeigte anfänglich Verbesserung, dann Verschlechterung. Günstigen Einfluß sah auch Kraus in seinem Fall.

Wie außerordentlich rasch in gewissen Fällen eine günstige Wirkung erzielt werden kann und mit welch geringer Dosis, zeigen die Beobachtungen von Schwarz. In einem Fall von mächtigen Halslymphomen und Mediastinaltumor mit starker Dyspnoe besserte sich schon $^1/_2$ Stunde nach der ersten Bestrahlung die Atmung und nach 48 Stunden waren der Mediastinaltumor deutlich verkleinert, die Halstumoren verschwunden. In einem zweiten Fall sah er innerhalb 24 Stunden einen faustgroßen Drüsentumor verschwinden. Schwarz glaubt, daß durch die Bestrahlung autophagistische Prozesse, Nekrophagie, ausgelöst würden, wobei die jungen Zellen, als lebensfähigere Elemente, als Freßzellen figurieren. Wahrscheinlicher ist, daß es sich hier um sehr zellreiche, nicht

bindegewebig indurierte Tumoren gehandelt hat, wobei gerade die jungen Zellen rasch zerstört wurden.

So günstig diese Erfolge auch scheinen, ist es doch wahrscheinlich, daß durch die Bestrahlung eben nur die wuchernden Zellen getroffen und vernichtet werden, die Erkrankung selbst aber bestehen bleibt. Dies geht schon daraus hervor, daß meist nach kürzerer oder längerer Zeit das Recidiv auftritt. Das momentane Resultat der Bestrahlung ist eben nur die Reduktion der Tumoren auf ihre bindegewebige Grundsubstanz. Dies erhellt deutlich aus einer Beobachtung von Mitchell Clarke. Bei einem 10jährigen Knaben mit Nephritis und rasch wachsenden Lymphomen, Milz- und Leberschwellung gingen die Lymphome unter Röntgenbestrahlung rapid zurück, Leber und Milz verkleinerten sich. Bald darauf erfolgte der Tod an Pneumonie. Die Lymphdrüsen bestanden aus reinem fibrösen Gewebe mit wenig eingesprengten großen Zellen und Riesenzellen, stellenweise auch eosinophilen Leukocyten. Milz und Leber waren von fibrösen Lymphomknoten mit den gleichen Zellnestern durchsetzt.

Im großen und ganzen schafft zwar die Röntgenbehandlung oft bedeutende Erleichterung und Besserung, auch längere Stillstände der Erkrankung, wirkliche Heilungen dürfen aber nicht von ihr erwartet werden. Trotzdem ist es aber geboten, zur Unterstützung der Arsenbehandlung eine Röntgenbehandlung zu versuchen. Oft genügen wenige Sitzungen, nicht selten bedarf es langdauernder Bestrahlungen. Die Technik der Bestrahlung ist die bei sonstigen Tumoren und leukämischen Hyperplasien übliche.

Daß neben diesen Behandlungsmethoden auch eine allgemeine Behandlung nicht zu versäumen ist, versteht sich von selbst. Sowohl zur Linderung schmerzhafter Sensationen, lästigen Hautjuckens, mangelhafter Appetenz wird man häufig beruhigende, antineuralgische Mittel, unter denen mir einige Male Aspirin, Pyramidon und besonders Chinin gute Dienste geleistet haben, und Stomachika anwenden müssen. Besonders zur Bekämpfung des Fiebers mit erheblichen Allgemeinbeschwerden hat sich öfters Chinin einige Stunden vor dem Fieberanstieg und zur Zeit des höchsten Anstieges (zweimal 0,5 g) gut bewährt, Grawitz lobt kleine Dosen von Aspirin und Pyramidon. Ebenso ist auf gute, leicht verdauliche Ernährung, sorgfältige Pflege und Aufenthalt im Freien zu achten.

Mitunter scheinen Solbäder mit Kreuznacher Mutterlauge, Schwitzbäder (Katzenstein) günstig zu wirken.

Im allgemeinen dürfte sich der Plan unserer Therapie am zweckmäßigsten so gestalten, daß man möglichst frühzeitig, sobald die Erkrankung als malignes Granulom erkannt ist, mit einer energischen, über 2—3 und mehr Monate fortgesetzten Arsentherapie beginnt. Zur Unterstützung ist eventuell eine Röntgenbehandlung zweckmäßig, besonders in solchen Fällen, wo, wie z. B. bei Mediastinaltumoren, gefahrdrohende oder lästige Druckerscheinungen auftreten. Zur allgemeinen Pflege und Überwachung der therapeutischen Wirkung und zum Schutz gegen unangenehme Nebenwirkungen ist eine Anstaltsbehandlung vorzuziehen. Vorgerückte Fälle bedürfen der Bettruhe. Ob man der oralen Verabreichung, so bei vorwiegend retroperitonealen Drüsentumoren, oder der subkutanen Darreichung des Arsens und welcher Art der Arsenverbindungen den Vorzug geben soll, müssen weitere Erfahrungen lehren. Operative Entfernung der Tumoren kommt höchstens bei starken Drucksymptomen, wenn die Röntgentherapie und das Arsen versagt, in Betracht. Zweckmäßig dürfte es sein, bald nach eingetretener Wundheilung zur Verhütung eines Recidives eine lokale Röntgenbestrahlung anzuschließen.

Literaturverzeichnis.

Abbot, Hodgkins Disease. North-West Lancet 1894, Vol. 14.

Abrahams, A case of Hodgkins Disease associated with multiple nearitis. Medical News 1898, S. 16.

Ackermann, Über die malignen Lymphome. Inaug.-Diss. Bern 1879.

Achard et Ramond, Sporotrichotuberkulose. Bull. de la Soc. méd d. Hôpit. 1909, S. 738.

Alexander, A., Die leukämischen und pseudoleukämischen Erkrankungen der Haut. Berl. klin. Wochenschr. 1908, Nr. 15.

Allen, W., Hodgkins Disease. Canad. Pract. and Review 1903, ref. Fol. haemat. I, 1904, S. 179.

— Notes on a case of adenia. Lancet 1876, Vol. 1, S. 238.

— A case of Hodgkins Disease. Brit. med. Journ. 1896, Vol. 2, p. 745.

D'Amato, L., Hämatologische Untersuchungen über einige Fälle von Splenomegalia leucopenica. Zeitschr. f. klin. Med. 1905, Bd. 57.

Anderson, Discussion on lymphadenoma. Brit. med. Journ. 1909, Vol. 1, S. 1302.

Andrewes, Lymphadenoma in its relation to Tuberculosis. Transact. of the Path. Soc. of London 1902, Vol. 53, S. 305.

Anker, Über das Vorkommen intermittierenden Fiebers bei chronischen Krankheiten. Inaug.-Diss. Straßburg 1890.

Arneth, Diagnostik und Therapie der Anämien. Würzburg 1907.

Arning, Ein Fall von Pseudoleukämie mit multiplen Haut-, Schleimhaut- und Muskeltumoren. Deutsche med. Wochenschr. 1891, S. 1373.

Arning u. Joseph, Pseudoleukämie usw. Deutsche med. Wochenschr. 1892, Nr. 12.

Aschoff, Verhandl. d. deutsch. pathol. Gesellsch. 7. Tagung. Berlin 1904, S. 129.

Askanazy, M., Tuberkulöse Lymphome unter dem Bilde der febrilen Pseudoleukämie verlaufend. Zieglers Beitr. 1888, 3, S. 411.

— S., Über tumorartiges Auftreten der Tuberkulose. Zeitschr. f. klin. Med. 1897, Bd. 32, S. 360.

Babes, Beobachtungen über Riesenzellen. Bibliotheca medic. 1905, H. 20.

Baines, Case of Hodgkins Disease. Brit. med. Journ. 1890, Vol. 2, S. 1008.

Bakewell, Multiple Lymphadenoma. Lancet 1883, Vol. 2, p. 635.

Banti, G., Über Morbus Banti (übersetzt von R. Tissot). Fol. haematol. Archiv 1910, Bd. 10, S. 33.

Barbrock, Über Pseudoleukämie mit interkurr. Fieberverlauf. Inaug.-Diss. Kiel 1890.

Bartel, J., Zur pathologischen Histologie des lymphatischen Systems. Verhandl. d. Naturf. u. Ärzte, Salzburg 1909. Zentralbl. f. allg. Path. 1909, Bd. 20, S. 1034.

— Lymphatisches System und Tuberkuloseinfektion. Wien. klin. Wochenschr. 1905, Nr. 34.

Bartels, P., Über Neubildung von Lymphdrüsen in der Kubitalgegend. Arch. f. Anat. u. Phys., Anat. Abt. 1909.

Barwell, W., Anaemia lymphatica. Transact. of the Path. Soc. London 1862, Vol. 13, S. 219.

v. Baumgarten, Das Verhältnis von Leukamie und Pseudoleukämie. Münch. med. Wochenschr. 1906, S. 384.

— Myelogene Pseudoleukämie mit Ausgang in allgemeine Osteosklerose. Arb. a. d. path. Inst. zu Tübingen 1899, II.

— Über hämatogene Lymphdrüsentuberkulose. Berl. klin. Wochenschr. 1906, Nr. 41.

Bäumler, Multiple Lymphdrüsentuberkulose. Münch. med. Wochenschr. 1904, S. 40.

Beck, C., Zur Behandlung tuberkulöser Halsdrüsen. New-Yorker medic. Monatsschr., Nov. 1901.

Becker, Skrophulose und Lymphocytose. Medic. Klinik 1907, Nr. 37.

— Ein Beitrag zur Lehre von den Lymphomen. Deutsche med. Wochenschr. 1911, S. 726.

Beitzke, Demonstration von Präparaten eines multiplen megakaryocytischen Granuloms. Verhandl. d. deutsch. path. Gesellsch. Leipzig 1909, 13. Tagung, S. 224.

Benda, Zur Histologie der pseudoleukämischen Geschwülste. Verhandl. d. deutsch. path. Gesellsch. Berlin 1904, 7. Tagung.

Benjamin, Erich, Zur Differentialdiagnose pseudoleukämieartiger Krankheitsbilder im Kindesaster. Ergebn. d. inn. Med. u. Kinderheilk. 1910, Bd. 6, S. 531.

Benjamin u. Sluka, Zur Leukämie im Kindesalter. Arch. f. Kinderheilk. 1904, Bd. 44.

Berger et Besançon, Tuberculose ganglionnaire pseudolymphadénique (lymphome tuberculeuse). Bull. de l'acad. de méd. 1899, T. 41, p. 175.

Berthenson, Ein Fall von Pseudoleukämie, welcher für Typhus mit intensiver Lymphadenitis ausgegeben worden ist. St. Petersburger med. Wochenschr. 1879, S. 101.

Besançon in Cornil et Ranvier, Manuel d'histologie pathol. 1907, T. 3, p. 1075.

— et Clerc, Lymphadénome métatypique du médiastin antérieur. Bull. Soc. anat., Juin 1899.

— et Griffon, Lymphadénome ganglionnaire métatypique. Soc. anat. de Paris, Juni 1899.

— et Labbé, Essai sur l'anatomie pathologique et pathogénie du lymphadénome ganglionnaire. Congrès de méd. de Lille 1899.

— Traité d'hématologie 1904, p. 667.

Bewley and Scott, A case of lymphadenoma associated with recurrent fever. Dublin journ. of med. sc. 1903, Vol. 115, p. 1.

Bevacqua, Über multiple Knochenperitheliome mit Lymphosarkom der Lymphdrüsen (Kahlersche Krankheit?). Virchows Arch. 1910, Bd. 200, S. 101.

Beyer, B., Über die Beziehungen zwischen Pseudoleukämie und Lymphosarkom auf Grund von anatomischen Untersuchungen. Inaug.-Diss. Rostock 1904.

Billroth, Einteilung, Diagnostik und Prognostik der Geschwülste. Deutsche Klinik 1859.

— Multiple Lymphome; erfolgreiche Behandlung mit Arsenik. Wien. med. Wochenschr. 1871, Nr. 44, S. 1065.

— Virchows Arch., Bd. 18 u. 23.

— Über die feinere Struktur der medullären Geschwülste. Virch. Arch., Bd. 18, S. 82.

— Neue Beobachtungen über die feinere Struktur pathologisch veränderter Lymphdrüsen. Virch. Arch., Bd. 21, S. 423.

Bing, Ein Fall von Lymphosarkom im Kindesalter. Arch. f. Heilk. 1906, Bd. 44, S. 10.

Birch-Hirschfeld, Leukämie und Pseudoleukämie, Hodgkinsche Krankheit. Gerhardts Handbuch d. Kinderkrankh. 1878, Bd. 3, S. 301 u. 339.

— Ziemssens Handb. d. spez. Path. u. Ther. 1879, Bd. 13.

Biucliu, Ganglionäre Tuberkulose mit pseudoleukämischer Form. Presa medic. roman. 1903, p. 225 (ref. Fol. haematol. 1904, S. 178).

Black, Progressive enlargament of the lymphatic glands. Hodgkins Disease Amer. Journ. of med. sc. 1868, Bd. 55, S. 383.

Bloomfield, Spleen Feeding in Lymphadenoma. Brit. med. Journ. 1893, Vol. 2, p. 889.

Bloch, Br., Erythema toxicum bullosum und Hodgkinsche Krankheit (Sternbergsche chronische entzündliche Form der Pseudoleukämie). Arch. f. Dermat. u. Syph. 1907, Bd. 87, S. 237.

Blos, Über tuberkulöse Lymphome und ihr Verhältnis zur Lungentuberkulose. Zeitschr. f. d. Grenzgeb. 1899, Bd. 4.

Boas, H. u. Ditlevsen, Chr., Über das Vorkommnis des Muchschen Tuberkulosevirus bei Lupus vulgaris. Berl. klin. Wochenschr. 1910, Nr. 46.

Bohn, Deutch. Arch. f. klin. Med. 1869, Bd. 1, S. 429.

Bonfils, Réflexions sur un cas d'hypertrophie ganglionnaire générale (cachexie sans leucémie). Soc. méd. d'observat., Paris 1856.

Borrisow, Über die chemotaktische Wirkung verschiedener Substanzen auf amöboide Zellen und ihren Einfluß auf die Zusammensetzung des entzündlichen Exsudates. Zieglers Beitr. 1894, Bd. 16, S. 432.

Borst, Die Lehre von den Geschwülsten 1902, S. 401.

— Einteilung der Sarkome. Zieglers Beitr. 1906, Bd. 39, S. 522.

Bradbury, Case of Lymphadenoma or Hodgkins Disease. Brit. med. Journ. 1883, Bd. 1, S. 154.

Bradford, Lymphadenoma. Clinic. Journal 1896, Vol. 8, p. 232.

Bramwell, Anaemia and diseases of the ductless glands 1899, p. 176.

Bramwell, Differential diagnosis of Glandular swellings in the neck, axillae and groins. Clinical studies. Edinburgh 1908, Vol. 6, p. 246.
— Hodgkins disease etc. ibid. 1909, Vol. 7, p. 131.
— Supposed Hodgkins disease etc. ibid. 1910, Vol. 8, p. 354.
Brandenburg, Charité-Annalen 1900, Bd. 25.
Brandts, Ein Fall von primärem Rundzellensarkom der Halslymphdrüsen mit eigentümlichen Metastasen. Inaug.-Diss. Freiburg 1892.
— Über die Wechselbeziehungen von Lymphosarkomatose und Tuberkulose etc. Münch. med. Wochenschr. 1908, Bd. 14.
Brandweiner, A., Zur Kenntnis der Mycosis fungoides. Monatsh. f. prakt. Dermat., Bd. 41, S. 415.
— Ein Beitrag zur Histologie der Mycosis fungoides. Dermat. Zeitschr., Bd. 13, S. 165.
Braun, Topographisch-anatomische Verhältnisse bei malignen Lymphomen am Halse. Arch. f. klin. Chir. 1883, Bd. 28, S. 356.
Brauneck, Über einen Fall von multipler Lymphombildung (Hodgkinsche Krankheit), welche unter hohem Fieber, Ikterus und Nephritis zum Tode führte. Deutsch. Arch. f. klin. Med. 1889, Bd. 44, S. 297.
Brentano u. Tangl, Beitrag zur Ätiologie der Pseudoleukämie. Deutsche med. Wochenschr. 1891, S. 588.
Bright, Observations on abdominal tumours and intumescence. Guys Hosp. Rep. 1838, Vol. 3, p. 405.
Brigidi e Taffani, Leucocitemia e linfoma maligno. Florenz 1879.
— u. Piccoli, Über die Adenia simplex und deren Beziehung zur Thymushyperplasie. Zieglers Beitr. 1894, Bd. 16, S. 388.
Brill, Primary Splenomegalia. Americ. Journ. of the medic. Science 1901.
— Mandelbaum and Libman, Primary Splenomegaly, Gaucher Type etc. Amer. Journ. of the med. Sc. 1905.
Broadbent, Hodgkins Disease and arsenical poisoning. Brit. med. Journ. 1903, Vol. 1, p. 1140.
Brooks, A case of Hodgkins Disease terminating with Leucocytosis. Medic. Record 1898, p. 874.
— An atypical case of Hodgkins Disease. Transact. of New York Path. Soc., April 1904.
— A case simulating Hodgkins Disease. Transact. of the New York Path. Soc. 1904.
Brudzewsky, Leukämische retrobulbäre Tumoren. Postep okulistyczny 1901, ref. Cbl. f. allg. Path. 1902, Bd. 14.
Brun, M. v., Die symmetrische Schwellung der Tränen- und Mundspeicheldrüsen und ihre Beziehungen zur Pseudoleukämie. Beitr. f. klin. Chir. 1905, Bd. 45, Heft 2, Literatur.
Brunsgaard, E., Bidrag till de leukämiske og pseudoleukämiske hudaffektioners Klinik og histiogenese. Norsk Magazin for Laeg. 1907. (Ref. Fol. haemat. 1909 7, S. 169.
Buchanan, A case of Hodgkins disease associated with amyloid disease etc. Glasgow. med. Journ., Vol. 22, S. 117.
Bulubasch, Sarkom der inneren Lymphdrüsen mit Febris recurrens. Medic. Obosrenie, 1894, Bd. 40/41, S. 601.

Bunting, Primary sacroma of the spleen with metastases. Univ. of Pennsylv. Med. Bulb. 1903. Literatur.
Bürger, Über Pseudoleukämie. Inaug.-Diss. München 1896.
Butlin, Discussion on lymphadenoma in its relation to tuberculosis. Transact. of the Path. Soc. of London 1902, p. 297.
Butterfield, E., Lymphocytoma with prominent lesions in the intestinal apparatus and in the salivary glands. The Phys. and Surg., Febr. 1907.
— Über die ungranulierten Vorstufen der Myelocyten und ihre Bildung in Milz, Leber und Lymphdrüsen. Deutsch. Arch. f. klin. Med. 1908, Bd. 92.
Caan, Über Komplementablenkung bei Hodgkinscher Krankheit. Münch. med. Wochenschr. 1910, S. 1002.
Mc Callum, M. G., On the pathol. anatomy of lymphosarcoma and its status with relation to Hodgkins disease. Bull. of Johns Hopk. Hosp. 1907.
— Die Beziehung der Lymphgefäße zum Bindegewebe. Arch. of Anat. and Phys. Anat. Abt., 1902, p. 273.
Cameron und Sänger, Arch. f. Gynäk. 1888, Bd. 33, S. 161.
Cardarelli, Pseudoleukämie. Deutsch. med. Wochenschr. 1888, S. 295.
Carrière et Auché, Adénite tuberculeuse. Soc. med. et physiol. de Bordeaux, 1896.
Carson, Enlargement of all the lymphatic glands (Hodgkins disease). Western. Journ. of med. 1868.
Caton, Case of general disease of the lymphatic System etc. Brit. med. Journ., 1870, Vol. 2, p. 188.
Cervesato, Morbo di Hodgkin e tuberculosi in un bambino. La pediatria 1897.
Chaplin, Lymphadenoma of the lungs and other organs. Transact. of the Path. Soz. of London 1893, Vol. 44, p. 13.
Chapman, Case of Lymphadenoma. Lancet 1895, Vol. 2, p. 1498.
Chiari, Sarcomatosis periostii. Prag. med. Wochenschr. 1883, S. 414.
— Verhandl. der deutsch. path. Gesellsch. 7. Tagung in Berlin 1904, S. 128.
Chiari, O. M., Über einen Fall von Hodgkinscher Krankheit unter dem Bilde eines Lymphosarkoms. Centralbl. f. path. Anat. 1911, Bd. 22, S. 8.
Chilosotti, E., Studio di un caso di pseudoleucemia linfatica con decorso particulare. Gazz. d'Osped. e delle clin. 1904, p. 774, ref. Fol. haematol. 1904, Vol. 1, p. 745.
Chotimsky, M., Ein Fall von tuberkulöser Pseudoleukämie. Inaug-Diss. Zürich 1907. Literatur.
Christian, H., A., Diseases of the mediastinum in Osler and Mc Craes system of medicine 1908, Vol. 3, p. 895.
Ciaccio, Über einen Fall vou Syncytium-Endothelium der Lymphdrüsen mit Studien und Betrachtungen über die Endothelien und Endotheliome der Lymphorgane. Virchows Arch. 1910, Bd. 198, S. 1910.
Cignozzi, Il morbo di Hodgkin e la tuberculosi a forma neoplastica della ghiandole linfatiche. La Riforma medica 1906, p. 875.
Clarke, A case of acute Lymphadenoma. Journ. of Path. and Bact. 1909, Vol. 13, p. 92.
— J., Morbid growths and sporozoa. Brit. med. Journ., Jan. 1892.

Clarke, J., Sporozoa in Sacroma. Centralbl. f. Bakt., Bd. 16, S. 809.
— M. J., A case of lymphadenoma treated by x-rays. Brit. med. Journ. 1907, Vol. 1, p. 1137.
— Discussion on lymphadenoma. Brit. med. Journ. 1901, Vol. 2, p. 701.
Claus, Über das maligne Lymphom (Pseudoleukämie). Inaug.-Diss. Marburg 1888.
Coenen, Über ein Lymphosarkom der Thymus bei einem 6jährigen Knaben. Arch. f. klin. Chir. 1904, Bd. 73, S. 443.
Cohn, M., Erfahrungen auf dem Gebiete der Therapie mit Röntgenstrahlen. Berl. klin. Wochenschr. 1905, Nr. 38.
— Die Bedeutung der Röntgenstrahlen für die Behandlung der lymphatischen Sarkome. Berl. klin. Wochenschr. 1906, Nr. 14.
Cohnheim, Ein Fall von Pseudoleukämie. Virchows Arch. 1895, Bd. 33, S. 451.
Colly, Hodgkins disease a type of sarcoma. New York med. Journ. 1907, Vol. 578.
— Mixed toxins in Hodgkins disease. Journ. of the Americ. med. assoc. 1908. p. 65.
— Further evidence in support of the theory that Hodgkins disease is a type of sarcoma. Surgery, Gynaec. and Obstetr. 1908, Vol. 6, p. 649.
Combemale, A propos d'un cas d'adénie, remarques sur le diagnostic, recherches et réflexions sur la nature de la maladie. Revue de méd. 1892, p. 540.
Cordua, Beitrag zur Kenntnis der tuberkulösen und lymphomatösen Veränderungen der Lymphknoten. Arb. a. d. path. Inst. in Göttingen 1895.
Cornil, Journ. de l'anat. et phys. 1878.
Coupland, Intestins and abdominal lymphatic glands from a case of lymphadenoma. Transact. of the Path. Soc. of London 1878, Vol. 29, p. 363.
Courmont, Tixier et Bonnet. De la lymphadénie tuberculeuse. Journ. de Phys. et de Path. génér. 1899, p. 826.
Crocqfils, J., Étude sur l'adénie ou pseudoleucémie (maladie de Hodgkin). Brüssel 1891 (Virch.-Hirsch 1891, Bd. 2, S. 262).
Crohn, M. B., Blutkulturen der Drüsenkrankheit beim Menschen. Amer. Journ. med. Sc. Philad. 1909, Nr. 449.
Crowder, Generalized tuberculous lymphadenitis with the clinical and anatomical picture of pseudoleucemia; the study of a case. New York med. Journ. 1900, p. 443.
Cunningham, Case of supposed lymphadenoma treated with jodide of potassium. Glasgow med. Journ. 1880, p. 461.
Cyrus, Beitrag zur Lehre des Lymphosarkoms. Inaug.-Dissert. Greifswald 1888.
Czerny, Ein Fall von malignem Lymphom bei einem $3^1/_2$jährigen Kind. Prag. med. Wochenschr. 1891, Nr. 77.
Daddi, Sui sarcomi primitivi della milza. Riv. crit. de clin. med. 1905, Nr. 48.

Dalta, S. N., Notes on a case of general lymphadenoma (Hodgkin's disease). Ind. med. Gaz. 1904. (Ref. Fol. haemat. 1905, Bd. 2, S. 296.)
Degen, Ein Beitrag zur Lehre vom Lymphosarkom. Inaug.-Diss. Greifswald 1886.
Delafield, A case of acute and fatal tuberculosis of the lymphatic glands. Medical Record 1887, p. 425.
Delbet, P., Production expérimentale d'un lymphadénome ganglionnaire généralisé chez un chien. Compt. rend. de l'acad. des sciences. Paris 1895, T. 120, p. 1373.
Delbet, Des hypertrophies ganglionnaires généralisés, origine infectieuse du lymphadenome malin etc. Semaine médicale 1895.
Demange, Étude sur la lymphadénie etc. Thèse de Paris 1874.
Desmos et Barié, Gaz. méd. de Paris 1876, Nr. 34 u. 35.
Dickinson, Lymphoid growth in spleen and lymphatic glands. Transact. of the Path. Soc. of London 1870, Vol. 21, p. 368.
— A case of lymphadenoma with growths in the skin. Ibid. 1901, Vol. 34, p. 246.
Dickinson and Fenton, Further report upon a case of lymphadenoma with growths in the skin. Ibid. 1902, Vol. 35, p. 102.
Dietrich, Über die Beziehung der malignen Lymphome zur Tuberkulose. Beitr. z. klin. Chir. 1896, Bd. 16, S. 377.
— Über granulomartiges Sarkom der Lymphdrüsen. Deutsch. med. Wochenschr. 1908, Nr. 27.
Diettrich, Multiples Sarkom des Periosts etc. Prag. med. Wochenschr. 1886, S. 421.
v. Domarus, Ein Beitrag zur Frage der medullären Pseudoleukämie. Münch. med. Wochenschr. 1909, Nr. 23, S. 1173.
Dominici, De l'origine lymphatique ou amyéloïde des polynucléaires ou leukocytes granuleux à noyau polymorphe. Fol. haemat. 1909, T. 8, p. 97.
Dominici, H. et Ríbadeau-Dumas, Révision du lymphosarcome. Compt. rend. soc. Biol., Vol. 64, p. 37 und Vol. 65, p. 208.
Doutrelepont, Muchsche Granula und Tuberkulide. Deutsche med. Wochenschr. 1910, S. 1682.
Dreschfeld, Clinical lectures on acute Hodgkin's disease. Brit. med. Journ. 1891, I.
— Ein Beitrag zur Lehre von dem Lymphosarkom. Deutsche med. Wochenschr. 1891, Nr. 42, S. 1175.
Dubreuilh, Prurigo lymphadénique. Ann. de dermat. et syph. 1905, p. 665.
Duclion, Contrib. à l'ét. de la lymphosarcomatose et de la tuberculose hypertrophiante méconnue des ganglions lymphatiques. Thèse de Bordeaux 1897.
Duplay, Lymphadénoma et adénopathie tuberculeuse. France médicale 1892, p. 13.
Dutoit, A., Ein Fall von pseudoleukämischen Lymphomen der Augenlider mit generalisierter Lymphombildung. Arch. f. Augenheilk. 1903, Bd. 48, S. 156.

Dyrenfurth, Über das maligne Lymphom. Inaug.-Dissert. Breslau 1882.
Ebbinghaus, Regionäre Achseldrüsentuberkulose bei Tumoren der Mamma. Virch. Arch. 1903, Bd. 171, S. 474.
Eberth, Ein Fall von Adenie (Pseudoleukämie). Virch. Arch. 1870, Bd. 49.
Ebstein, Das chronische Rückfallfieber, eine Infektionskrankheit. Berl. klin. Wochenschr. 1887, S. 565 u. 837.
Edsall, Hodgkins disease with a milky non fatty pleural effusion. New York medic. Journ. 1905, Vol. 62, p. 838.
Ehrlich, Lazarus u. Pinkus, Anämie und Leukämie. Nothnagels spez. Path. u. Ther., Bd. 8.
Einhorn, Notes on a few cases of Hodgkins disease and lymphatic Leukaemia. Medical Record, Juli 1902.
Elischer und Engel, Neuere Daten zur Röntgenbehandlung der Mediastinaltumoren. Orvosi Hetilap 1907. Ref. Fol. haemat. 1909, Bd. 7, S. 165.
Ellermann, v., Et Tilfälde af malignt Granulom. Ugeskrift for Läger. 72. Jahrg. 1910. Ref. Zentralbl. f. allg. Path. 1910, Bd. 21, S. 1032.
Ely, Hodgkins disease, report of a case. Philadelph. med. Journ. 1902, S. 546.
Eve, Remarks on chronic lymphadenoma with illustrative cases. Brit. med. Journ. 1897, Vol. 1, p. 584.
Evers, Ein Fall von Lymphadenie. Inaug.-Diss. Würzburg 1892.
Fabian, E., Über den Blutbefund bei Lymphogranulomatosis (Paltauf-Sternberg) nebst Bemerkungen über die Blutveränderungen bei der Lymphosarkomatosis und der Lymphdrüsentuberkulose. Wien. klin. Wochenschr. 1910, Nr. 43.
— Über den Wert des Pinkusschen Zeichens, ein Beitrag zur hämatologischen Diagnostik. Deutsche med. Wochenschr. 1910, Nr. 6.
— Zur Kenntnis des malignen Granuloms. Arch. f. klin. Ghir. 1909, Bd. 91.
— Über lymphatische und myeloische Chloroleukämie. Zieglers Beitr. 1908, Nr. 43, S. 172.
— Zur Frage der Entstehung Russelscher Körperchen in Plasmazellen (Unnas hyaline Degeneration der Plasmazellen). Zentralbl. f. allg. Pathol. 1907, S. 689.
— Die Lymphogranulomatosis (Paltauf-Sternberg, Sammelreferat). Centralbl. f. allg. Path. 1911, Bd. 22, S. 145.
— Nägeli, Schatiloff, Beiträge zur Kenntnis der Leukämie. Virch. Arch. 1907, Bd. 190, S. 436.
Fadyean, Mc, Five cases of Hodgkins disease in the Lower Animals. Journ. of Compar. Path. and Ther. 1903, Vol. 16. Ref. Fol. haem. 1904, Bd. 1, S. 179.
Fagge, A case of progressive caseous, and protably tubercular, disease of the lymphatic glands and spleen. Transact. of the Path. Soc. of London 1874, Vol. 25, p. 235.
Falkenheim, Pseudoleukämie und Tuberkulose. Zeitschr. f. klin. Med. 1904, Bd. 55, S. 130.
Falkenthal, Über Pseudoleukämie. Inaug.-Diss. Halle 1884.

Farmer, Moore and Walker, On the behaviour of leukocytes in malinants growths. Lanzet 1905. Brit. med. Journ. 1905.
Fazio, F., Linfosarcoma multiplex a 76 anni. Reforma medica 1907, Nr. 3.
Feldbausch, Über das Vorkommen von eosinophilen Leukocyten in malignen Tumoren. Virch. Arch. 1900, Bd. 161, S. 1.
Feldmann u. Körmöczy, Beiträge zur Lehre von der Pseudoleukämie. Magyar Oroosi Archiv 1899, p. 468.
Ferrari u. Cominotti, Zur Kenntnis der eigenartigen, unter dem Bilde der Pseudoleukämie verlaufenden Tuberkulose (Tuberculosis pseudoleucaemica). Wien. klin. Rundschau 1900, S. 1035.
Ferrarini, Di una forma di spleno-adenopatia cronica dovuta ad un bacillo sottile. 20. Congr. della Soc. ital. di Chirurgia a Roma Ott. 1907. Ref. Fol. haemat. 1909, Bd. 7, S. 80.
Fisch, A case of Hodgkins disease treatad by X-rays. Medic. Record 1904, p. 773.
Finlayson, Spezimens from a case of Hodgkins disease. Glasgow medic. Journ. 1900, Vol. 53, p. 382.
Finzi, Sulla pseudoleucemia. La Reforma medica 1898, Vol. 3, p. 171.
Fischer, J., Krankheiten der Lymphgefäße. Deutsche Chirurgie 1901.
— Über malignes Lymphom. Arch. f. klin. Chir. 1897, Bd. 55, S. 467.
Fleischer, Über die Beziehungen der Mikuliczschen Krankheit zur Tuberkulose und Pseudoleukämie. Klin. Monatsbl. f. Augenheilk., Bd. 10, S. 289.
Fleischmann, P., Ein Fall von akuter lymphatischer Leukämie. Charité Annalen 1909, Bd. 23.
Flemming, Über Teilung und Kernformen bei Leukocyten und über deren Attraktionsphären. Arch. f. mikrosk. Anat. 1891, Bd. 37, S. 249.
— Studien über Regeneration der Gewebe. Arch. f. mikrosk. Anat. 1884, Bd. 24.
Flexner, Multiple Lymphosarkomata with a report of two cases. John Hopk. Hosp. Rep. 1893, Vol. 3, No. 4—6.
Foà, Sulla produzione cellulare nell' infiamazione ed in altri processi anologhi specialmente in ciò che riferisce alle plasmacellule. Arch. ital. de Biol., Bd. 38, Fasc. 2.
Fränkel, Bemerkungen über maligne Lymphdrüsentumoren am Halse. Jahrb. d. Hamb. Staatskr. 1890.
Fraenkel, E. und Much, Bemerkungen zur Ätiologie der Hodgkinschen Krankheit und die Leukaemia lymphatica. Münch. med. Wochenschr. 1910, S. 685.
Frankenberger, Über die Muchsche Art des Tuberkelvirus. Münch. med. Wochenschr. 1910, S. 1668.
Fülleborn, F. Über Kala-azar oder tropische Splenomegalie. Arch. f. Schiffs- u. Tropenhygiene 1906, Bd. 10, S. 766.
Funk, Zur Biologie der permiziösen Blutkrankheiten und der malignen Zelle. Berl. klin. Wochenschr. 1907, Nr. 29.
Gabbi und Barbacci, Richerche sull' etiologia della pseudoleucemia. Lo sperimentale 1892, Vol. 66, p. 407.

Galeotti, Über experimentelle Erzeugung von Unregelmäßigkeiten der Karyokinetischen Prozesse. Breitr. von Ziegler• 1893, Bd. 14, S. 288.
— Beitrag zum Studium des Chromatins in den Epithelzellen der Carcinome. Zieglers Beitr. 1893, Bd. 14, S. 249.
Galgey, Lymphadenoma. Brit. med. Journ. 1897, Vol. 2, p. 1641.
Galloway, J., The Diagnosis of chronic enlargement of lymphatic glands. Clin. Journ. 1906, Vol. 27, p. 353.
Gamferini, Untersuchungen über das Blut bei Skrofulose. Rivist. crit. die clin. med., II, 13. Febr. 1908.
Garlick, Case of rapidly fatal lymphadenoma. Transact. of the Path. Soc. of. London 1878, Vol. 29, p. 358.
Gaucher, De l'épithélioma primitif de la rate, Paris 1882.
Geigel, Verhalten der roten Blutkörperchen bei der Pseudoleukämie. Deutsch. Arch. f. klin. Med. 1885, Bd. 37, S. 62.
Gennari, C., Pseudoleucémie traitée avec les rayons X (de Röntgen). Ref. Fol. haemat. 1905, Bd. 2, S. 724.
Gerschner, Über Pseudoleukaemia cutis. Mediz. Obos. 1903. Ref. Fol. haemat. 1904, Bd. 1, S. 181.
Gibbons, Ophüls, The relation of Hodgkins disease to lymphosarcoma. Amer. Journ. of the med. sc. 1906, Vol. 132, p. 692.
Gilbert et Weil, De la tuberculisation secondaire des ganglions néoplasiques. Arch. de méd. expér, 1900, T. 12, p. 257.
Gläser, Mit rekurrierendem Fieber verlaufende multiple Sarkomatose. Mediz. allg. Centralzeitung 1897, S. 601.
Glinski, Zur Kenntnis der Dickdarmlymphosarkome. Virchows Arch. 1902, Bd. 167.
Goldmann, Beitrag zur Lehre vom malignen Lymphom. Zentralbl. f. allg. Path. 1892, Nr. 3.
Goldschmidt, Über einen Fall von Pseudoleukämie mit intermittierendem Fieber und gleichzeitiger Glykosurie. Münch med. Wochenschr. 1901, S. 1569.
Goldzieher, Ein Fall von hämorrhagischer Adenie mit symmetrischen Lymphomen der Bindehaut. Arch. f, Ophthal. 1908, Bd. 67.
Goodhart, A case of progressive caseous disease of the lymphatic glands after disease of the knee-joint. Guys Hosp. Rep. 1873, Vol. 18, p. 405.
— Cases illustr. diseases of the Lymphatic system etc. Transact. of the Path. Soc. of London 1878, Vol. 29, p. 322.
Golawski, Zur Kasuistik der Lymphosarkome (Adenia). Inaug.-Diss., Dorpat 1879.
Goppelt, Über Pseudoleukämie. Inaug.-Diss., Würzburg 1891.
Göppert, Ein Beitrag zur Lehre der Lymphosarkomatose, Virch. Arch. 1896, Bd. 144, Suppl. S. 1.
Gougerot, Lymphadénomes, lymphosarcoides, sarcomes bacillaires. Journ. de physiol. et pathol. gén. 1908.
Gowers, Observ. on specimens illustrat. lymphatic diseases. Transact. of. the Path. Soc. of London 1878, Vol. 29, p. 304.
— Hodgkins disease in Reynolds System of Med. 1879, Bd. 5, S. 386.

Graetz, Zur Kenntnis von Sternbergs sog. „eigenartiger Tuberkulose des lymphatischen Apparates". Beitr. zur Klinik der Tuberkulose 1910, Bd. 15, S. 255.
Grawitz, E., Krankheiten der sog. Blutdrüsen. Handb. d. prakt. Med. von Ebstein und Schwalbe 1905, Bd. 1, 2. Aufl.
— Klinische Pathologie des Blutes. 3. Aufl. Leipzig 1906.
— P., Maligne Osteomyelitis und sarkomatöse Erkrankungen des Knochenmarks als Befunde bei perniziöser Anämie. Virchows Arch. 1879, Bd. 76.
Greenfield, Specimens illustrative of the pathology of lymphadenoma and leukocythaemia. Transact. of the Path. Soc. of London 1878, Vol. 29, p. 272.
— A case of lymphadenoma with tumours in the skin. Lancet 1876, Vol. I, p. 740.
Greig, The clinical aspects of lymphosarkoma in Children. Brit. Journ. of Childrens Dis. 1907.
Grob, Über einen Fall von Mediastinaltumor etc. Röntgenbestrahlung. Fortschr. auf d. Geb. d. Röntgenstrahlen 1909, Bd. 13, Heft 6.
Grosz, Siegfried, Über eine bisher nicht beschriebene Hauterkrankung (Lymphogranulomatosis cutis). Zieglers Beitr. 1906, Bd. 39.
Grüner e Massobrio, Linfomatosi tubercolare decorrente con quadro di pseudoleucemia. Zit. Ergebn. d. allg. Path. 1908, Bd. 12, p. 211.
Guillermet, De l'adénie, sa nature infectieuse. Thèse de Lyon 1890.
Gulland, Lymphadenoma. Encyclopaedia Medica 1901, T. 7, p. 198.
Gundobin, S., Die Lymphdrüsen. Jahrb. f. Kinderheilk., Bd. 64, S. 529.
Gussenbauer, Multiple Sarkombildung. Prag. med. Wochenschr. 1882, S. 438.
Gütig, Über die Beziehungen der Hypoleukocytose zum Knochenmark. Berlin. klin. Wochenschr. 1905, Nr. 34.
Gutmann, Mikuliczsche Krankheit in ihrer Beziehung zur Lues. Berl. klin. Wochenschr. 1907, Nr. 36.
Guttmann, Über gummöse Lymphome. Deutsche med. Wochenschr. 1894, Nr. 47.
Haeckel, Beitrag zur Kenntnis der symmetrischen Erkrankung der Tränen- und Mundspeicheldrüsen. Arch. f. klin. Chir., Bd. 69, S. 191.
Halberstadt, Münch. med. Wochenschr. 1910, Nr. 29, S. 1566.
Hammer, Über primäre sarkomatöse Ostitis mit chronischem Rückfallfieber. Virch. Arch. 1894, Bd. 137, S. 280.
Hammerschlag, Über Vermehrung erkrankter Lymphdrüsen. Virch. Arch., Bd. 194, S. 320 u. Wien. med. Wochenschr. 1903, Nr. 50/51.
Hampeln, Über intermittierendes Fieber im Verlauf des Magenkarzinoms. Zeitschr. d. klin. Med. 1888, Bd. 14, S. 567.
Haenisch, Fall von symmetrischer Erkrankung der Tränen- und Mundspeicheldrüsen mit Heilung durch Röntgenstrahlen. Fortschr. a. d. Geb. d. Röntgenstr. 1905, X.
Hansemann, v., Ein Beitrag zur Entstehung und Vermehrung der Leukocyten. Verh. d. anat. Ges. V. 1891, S. 255.
Hanser, Ein Fall von chronischem Rückfallfieber (Ebstein). Berlin. klin. Wochenschr. 1889, S. 692.

Hare, H. A., The pathology, clinical history and diagnosis of affections of the mediastinum. Philadelphia 1889, p. 107.
Härting und Hesse, Der Lungenkrebs, die Bergkrankheit in den Schneeberger Gruben. Vierteljahrsschr. f. gerichtl. Med., Nr. 30 u. 31.
Has, Die hyperplastischen Erkrankungen der hämatopoëtischen Organe. Inaug.-Diss. 1899.
Haushalter et Richon, Deux cas de lymphadénie dans l'enfance. Arch. de méd. des enf. 1904, T. 7, Nr. 7.
Haustein, Über hämatogene Lymphdrüsentuberkulose. Arb. a. d. Geb. d. path. Anat. u. Bakt. 1909, Bd. 7, S. 117.
Haward, A case of Lymphadenoma. Lancet 1875, Vol. 2, p. 880.
Hecht, Hodgkinsche Krankheit (Granuloma malignum). Ges. d. Ärzte in Bochum. Ref. Deutsche med. Wochenschr. 1909, S. 2302.
— Über Lymphogranulome. Arch. f. Dermat. 1909, Bd. 98, S. 107.
Hedinger, E., Über die Kombination des Morbus Addisonii mit Status lymphaticus. Frankf. Zeitschr. f. Path. 1908, H. 3 u. 4.
Heermann, The lymphfollicles in (apparently) healthy conjunctivae. Brit. med. Journ. 1904.
Heidenhain, M., Plasma und Zelle. Bardelebens Handb. d. Anat., 1. Abt., 1. Lief.
Heinecke, Exper. Unters. über d. Einwirkung der Röntgenstrahlen usw. D. Zeitschr. f. Chir. 1905, Bd. 78, S. 196.
Helly, K., Die hämatopoetischen Organe in ihren Beziehungen zur Pathologie des Blutes. Handb. v. Nothnagel, Wien 1906.
Henke, Mikroskopische Geschwulstdiagnostik. Jena 1906.
Henoch, Ein Fall von malignem Lymphosarkom. Charité-Annalen 1881, Bd. 6, S. 523.
Henry, The rel. between chlorosis etc. including leucocythaemia and Hodgkins disease. Medical News 1889, Vol. 2, p. 396.
Hérard, L'union 1895, T. 90 u. 91.
Herxheimer und Hübner, 10 Fälle von Mycosis fungoides mit Bemerkungen über die Histologie und Röntgentherapie dieser Krankheit. Arch. f. Dermat. u. Syph. 1907, Bd. 84.
Heß, L., Über Blutbefunde bei Lymphdrüsenerkrankungen. Wien. klin. Wochenschr. 1907, S. 1352.
— Primary tuberculosis of the mesenteric glands. Proc. of the New York Path. Soc. 1908, Vol. 8.
Heubner, Thymustumor mit lymphocytenleukämie-ähnlichem Blutbefund. Berl. klin. Wochenschr. 1904, S. 1128.
Hildebrand, Allgemeine Chirurgie. Berlin 1905.
Hippel, B., Zur Kenntnis des malignen Granuloms des lymphatischen Apparates. Münch. med. Wochenschr. 1910, S. 384.
Hirsch, Ein weiterer Beitrag zur Lehre von der symmetrischen Erkrankung der Tränen- und Mundspeicheldrüsen. Mitteil. aus d. Grenzgeb. d. Med. u. Chir., Bd. 3, S. 381.
Hirschfeld, Über Pseudoleukämie und ähnliche Krankheitszustände. Berl. klin. Wochenschr. 1908, S. 2227.
— Fortschritte auf dem Geb. der Blutkrankheiten. Die Deutsche Klinik 1909, Ergänzungsbd. 12, S. 326.

Hirschfeld, Begriff der Pseudoleukämie in ihrer Beziehung zur Leukämie. Berl. hämatol. Gesellsch. 1909, 19. Jan. Fol. haemat. 1909, Bd. 7, S. 273.
— Über neuere Kasuistik und Theorien zur Leukämiefrage. Fol. haemat. 1905, Bd. 2, S. 743.
— Fränkel-Muchsche Bazillen bei Granulom und akuter Leukämie. Berl. hämatol. Gesellsch. 1910, 7. Juni. Fol. haemat. 1910, Bd. 10, S. 67.
— und Isaak, Über Hodgkinsche Krankheit mit akutem Verlauf. Med. Klinik 1907, S. 1580.
Hitschmann und Stroß, Zur Kenntnis der Tuberkulose des lymphatischen Apparates. Deutsche med. Wochenschr. 1903, Nr. 21, S. 364.
Hobson, A case of malignant adenoma in a child aged four years. Transact. of the Path. Soc. of London 1882, Vol. 33, p. 300.
Hodgkin, On some morbid appearances of the absorbent glands and spleen. Med. chir. transact. 1832, Vol. 17, p. 68.
Hodgson, Hodgkin's Disease in a pig. Journ. of Compar. Path. and Ther. 1903, Vol. 16, p. 4. Ref. Fol. haemat. 1904, Bd. I, S. 179.
Hoffmann, R., Über das Myelom mit besonderer Berücksichtigung des malignen Plasmoms. Zieglers Beitr. 1904, Bd. 35, S. 317.
— Über einen Fall von malignem Plasmom. Arch. f. Dermat. u. Syph. 1904, Bd. 86.
— Über myelomatöse Leukämie und Hodgkinsche Krankheit. Arch. f. klin. Chir. 1906, Bd. 79, S. 389.
— M., Über klinische Erfahrungen bei gastrointestinaler Pseudoleukämie. Langenbecks Arch. f. Chir. 1907, Bd. 82, S. 794.
— Anwendung des Uhlenhutschen Verfahrens zum Nachweis spärlicher Tuberkelbazillen in Gewebsstücken. Deutsche med. Wochenschr. 1910, Nr. 28.
Hohenemser, Chronisches Rückfallfieber bei multipler Sarkombildung. Jahrb. d. Hamb. Staatskr., Bd. 4, S. 272.
Howard, Mikuliczs Disease and allied conditions. Internat. Clin. Philad. 1909, Vol. 1.
Howship, W. u. Dickinson, Lymphoid growth in spleen and lymphatic glands. Transact. of the Pathol. Soc. of London 1871, Vol. 21, p. 368.
Hübener, Ein Fall von malignem Lymphom. Deutsche Zeitschr. f. Chir. 1893, Bd. 37, S. 368.
Hunter, A case of sarcomatosis of lymphatic glands. Lancet 1908, Vol. 2, p. 82.
Hutchinson, Hodgkins disease in some disorders of the blood and bloodforming organs in early life. Lancet 1904, Vol. 1, p. 1404.
— On infective diseases of lymphatic glands. Arch. of Surg. 1897, Vol. 8, p. 145.
— Hodgkins Malady. Ibid. p. 174.
— Case of Hodgkins disease. Philad. med. Rep. 1875 (zit. bei Sternberg).
v. Hüttenbrenner, Zwei Fälle von harten Lymphomen bei Kindern. Jahrb. f. Kinderheilk. 1871, N. F. Bd. 4, S. 157.
Hüttig, Pseudoleukämie und lymphatische Tuberkulose. Inaug.-Diss. München 1902.

Hynek, Charcot-Leydensche Kristalle im Liquor cerebrospinalis bei Meningokokkenmeningitis, entstanden aus dem Zerfall des Spongioplasmas der Leukocyten. Fol. haemat. 1909, Bd. 8, S. 271.

Jacobaeus, Ein Fall von Lymphdrüsentuberkulose unter dem Bilde der Pseudoleukämie verlaufend und ihre Behandlung mit Röntgenstrahlen. Zeitschr. f. klin. Med. 1907, Bd. 63.

— Über Mikuliczs Symptomenkomplexe. Mitteil. aus der Augenklinik zu Stockholm 1909, Nr. 10. Ref. Fol. haemat. 1910, Bd. 10, S. 152.

Jacobitz u. Kayser, Säurefeste Bazillen in Blasinstrumenten und ihre Bedeutung für die Diagnostik. Münch. med. Wochenschr. 1910, S. 1175.

Jacobsohn, Inaug.-Diss., Leipzig 1889.

Jakusiel, Lymphdrüsengeschwulst. Berl. klin. Wochenschr. 1897, S. 234.

Janz, Zur Operation der leukämischen Milz. Beitr. f. klin. Chir. 1899, Bd. 23, S. 287.

Jaquet, Ein Fall von metastasierenden Amyloidtumoren (Lymphosarkom). Virchows Arch. 1909, Bd. 185.

Jeffcoat, Report of a case of Hodgkins disease. Lancet 1882, p. 1029.

Jesionek, A., Zur Pathologie der sekundär-luetischen Erkrankung der Lymphdrüsen. München 1901.

Igersheimer u. Pöllot, Über die Beziehungen der Mikuliczschen Krankheit zur Tuberkulose und über den Infektionsweg bei der tuberkulösen Erkrankung der Tränendrüse. Graefes Arch. 1910, Bd. 74, p. 411, Lit.

Joannowics, Über Plasmazellen. Centralbl. f. allg. Path., Bd. 20, Nr. 22.

Joest u. Noack, Zur Pathogenese der Lymphdrüsentuberkulose. Zeitschr. f. Inf.-Krankh. usw. 1909, Bd. 4, H. 3 u. 4.

Jonske, Untersuchungen zur Frage des Vorkommens latenter Tuberkelbazillen in den intermuskulären Lymphdrüsen generalisiert-tuberkulöser Kinder. Virchows Arch. 1910, Bd. 198, H. 3.

Jordan, Pseudoleukämie. Mitteil. a. d. Grenzgeb. d. Med. u. Chir. 1903, S. 438.

Joseph, Über Pseudoleucaemia cutis. Deutsch. med. Wochenschr. 1889.

de Josselin de Jung, R., Ein Beitrag zur Kenntnis der Pseudoleukämie. Genesk. Bladen 1909, Nr. 1—2. (Ref. Fol. haemat. 1910, Bd. 10, S. 134).

Joyce, A case of lymphadenoma with remarks. Dublin Journ. of med. Sc. 1889, Vol. 87, p. 449.

Israel, O., Multiples Sarkom. Deutsch. med. Wochenschr. 1890, S. 179.

Itami, S., Über die Herkunft der blasigen Zellen in Milzknötchen. Virchows Arch. 1910, Bd. 197, H. 1—3.

Iwanow, Über die sog. Hodgkinsche Krankheit. Allg. Wien. med. Zeitg. 1907, Nr. 18, S. 199.

Kahler, Zur Symptomatologie des multiplen Myeloms. Wien. med. Presse 1889, Bd. 30.

Kaiser, Über primäre Tuberkulose der Lymphdrüsen. Arb. a. d. Geb. d. path. Anat. u. Bakt., Jahrg. 1909, S. 129.

Kälble, Untersuchungen über den Keimgehalt normaler Bronchiallymphdrüsen. Inaug.-Diss., München 1899.

Kanter, Über das Vorkommen von eosinophilen Zellen im malignem Lymphom und bei einigen anderen Lymphdrüsenerkrankungen. Zentralbl. für allg. Path. 1907, Bd. 7, S. 299.

Karewski, Berl. klin. Wochenschr. 1884, S. 261.
Kast, Über Rückfallfieber bei multipler Sarkombildung und über das Verhalten der Körpertemperatur bei malignen Tumoren im allgemeinen. Jahrb. d. Hamburger Staatskr. 1890.
Katzenstein, Heilung eines Falles von Pseudoleukämie (Hodgkinscher Krankheit) durch subkutane Arseninjektionen. Deutsch. Arch. f. klin. Med. 1895, Bd. 56, S. 121.
Kaufmann, Spezielle pathologische Anatomie. Berlin 1909, 5. Aufl., S. 158.
Kephallinos, Über das Vorkommen der Ehrlichschen Diazoreaktion bei Kinderkrankheiten. Wien. med. Wochenschr. 1905, Nr. 23.
Kerr, Case of Gowers Lymphadenoma etc. Medical Press 1893, p. 91.
Kidd and Turnbull, A contrib. to the histogenesis of Hodgkins disease: a study of two cases. Arch. of the Path. Inst. of the London Hosp. 1908, Vol. 2, p. 130.
Kirchner, E., Über Sternbergs eigenartige, unter dem Bilde der Pseudoleukämie verlaufende Tuberkulose des lymphatischen Apparates. Inaug.-Diss. Würzburg 1908.
Kissel, Drei Fälle von Hodgkinscher Krankheit. Wratsch 1895, Nr. 35 (zit. nach Tschistowitsch).
Kirković, St., Die polynucleäre Leukopenie bei tuberkulösen Erkrankungen. Med. Spisanije 1909. Ref. Fol. haemat. 1910, Bd. 9, S. 38.
Klein, St., Lymphocythämie und Lymphomatose. Zentralbl. f. inn. Med. 1903, Nr. 34 u. 35.
— Ein Fall von Pseudoleukämie nebst Lebercirrhose mit rekurrierendem Fieberverlauf. Berlin. klin. Wochenschr. 1890, Nr. 31, S. 792.
Kloster, Robert and H. P. Lie, Om Pseudoleukaemi. Med. Revue 1906, p. 137. Ref. Fol. haemat. 1906, Bd. 3, S. 451.
Köbel, Uber die Arsenbehandlung maligner Tumoren. Beitr. z. klin. Chir. 1886, Bd. 2, S. 106.
Kobler, Über typisches Fieber bei malignen Neubildungen des Unterleibs. Wien. klin. Wochenschr. 1892, Nr. 23 u. 24.
Koeppe, Die Bedeutung des Lymphstroms für Zellentwicklung in den Lymphdrüsen. Arch. f. Anat. u. Phys. Suppl., 1890, S. 174.
Köhler, Lymphatische Leukämie, malignes Lymphosarkom oder einfach entzündliche multiple Drüsenschwellung? Berlin. klin. Wochenscsr. 1892. S. 317.
Komarowsky, Zur Frage der lokalen Eosinophilie und der eosinophilen Erkrankungen des Magendarmtraktus. Russky Wratsch 1909, Nr. 4. Ref. Fol. haemat. 1909, Bd. 8, S. 383.
Korach, Multiple Lymphomatosis. Deutsche med. Wochenschr. 1883, S. 22.
Körmöczi, Über Granuloma malignum kryptogeneticum. Ver. d. Spezialärzte zu Budapest, 10. Juli 1909. Ref. Fol. haemat. 1910, Bd. 10, S. 139.
Koslow, Über die klinische Bedeutung des Nachweises von Tuberkelbazillen im Blut usw. Russky Wratsch. Ref. Münch. med. Wochenschr. 1910, 2257.
Koslowski, Ein Fall von Pseudoleukämie. Russ. med. Rundsch. 1905, 3. Ref. Fol. haemat. 1905, S. 705.

Koßler, Kasuistische Beiträge zur Lehre von der akuten Leukämie und der akuten Pseudoleukämie. Jahrb. d. Wien. Krankenanst. 1893, S. 565.

Kraemer, Die Verwertbarkeit der Conjunctivalreaktion zur Diagnose chirurgischer Tuberkulose. Beitr. z. klin. Chir. 1908, Bd. 37, S. 581.

Kraus, Ein Fall von Lymphomatose. Med. Klinik 1905, Nr. 52.

Krause, P., Zur Röntgentherapie der Pseudoleukämie und anderweitiger Bluterkrankungen. Fortschr. auf d. Geb. der Röntgenstrahlen 1905, Bd. 9.

— Über Röntgentherapie der Leukämie, Pseudoleukämie. 34. Kongr. d. deutsch. Ges. f. Chir. 1905.

Kreibisch, Über Hautveränderungen bei Pseudoleukämie und Leukosarkomatose. Arch. f. Dermat. u. Syph. 1908, Bd. 89, S. 43.

— Über Granulome. Arch. f. Dermat., Bd. 94.

— Über Lupus pernio („Lymphogranuloma pernio"). Ibid. Bd. 102, S. 241.

Kren und Weidenfeld, Ein Beitrag zum Lupoid (Boeck). Arch. f. Dermat. u. Syph. 1910, Bd. 99, S. 79.

Kren, Über ein pustulo-nekrotisches Exanthem bei Tuberkulose. Arch. f. Dermat. u. Syph. 1910, Bd. 99, S. 67.

Krokiewicz, Zwei Fälle von Hodgkinscher Krankheit. Gazeta lekarska 1904, Nr. 2 u. 3 Ref. Fol. haemat. 1904, Bd. 1, S. 427.

Külbs, Über Mikuliczsche Krankheit. Mitt. a. d. Grenzgeb. d. Med. u. Chir. 1908, S. 745.

Kundrat, Über Lymphosarkomatosis. Wien. klin. Wochenschr. 1893, S. 311.

Küttner, Berl. klin. Wochenschr. 1909, Nr. 2.

— Strangförmige lymphocytoide Infiltration am Hals. Münch. med. Wochenschr. 1906, S. 483.

Kutzner, Zur Kasuistik und Histogenese des Lymphosarkoms. Inaug.-Diss. Greifswald 1889.

Labbé et Jacobson, Note sur un cas d'adénie. Revue de médecine 1898, T. 18, p. 653.

Langenbeck, v., Über Gummigeschwülste (Granulome, Syphilome). Arch. f. klin. Chir. 1881, Bd. 26, S. 265.

— Chirurgenkongreß 1881.

Cornelie de Lange en P. S. J. Dunker, Ein Beitrag zur Hämatologie und Histologie der echten Pseudoleukämie (Cohnheim-Pinkus). Ned. Tydschr. v. Gen. 1908, Vol. 2, p. 1003, Ref. Fol. haematol. 1909, Bd. 8, S. 48.

Langhans, Das maligne Lymphom, Virchows Arch. 1872, Bd. 54, S. 509.

Legg, Pseudo-Leucemia. St. Barthol. Hosp. Rep. 1875, Vol. 11, p. 70.

Lehndorff, Zur Kenntnis der Granulomatosis textus lymphatici (sub forma pseudoleukaemica, Typus Paltauf-Sternberg). Lehrb. f. Kinderheilk. 1908, Bd. 67.

— Das Chlorom. Ergebn. d. inn. Med. u. Kinderheilk. 1910, Bd. 6, S. 221.

Leslie, Case of great enlargement of spleen and liver of remarkable nature etc. Edinburgh Hosp. Rep. 1894, Vol. 2, p. 258.

Lewis, A case of Hodgkins disease complicated by pulmonary tuberculosis. Medic. Record 1897, Vol. 2, p. 313.
Lichtenstein, Adolf, Pseudoleukämie und Tuberkulose. Virchows Arch. 1910, Bd. 202, S. 222.
— Pseudoleukaemie och Tuberkulos. Med. Hygiea 1910, Vol. 72, Nr. 5.
Liebmann, Hodgkin's disease or scrofula. Bost. Med. and Surg. Journ. 1882, p. 555. Ref. Virchow-Hirsch Jahresber. 1882, Bd. 2, S. 215.
Lichty, M. J., Splenic Anaemia. Journ. amer. Med. assoc. 1904, p. 528.
Liebermeister, E., Studien über Komplikationen der Lungentuberkulose und über die Verbreitung der Tuberkelbazillen in den Organen und im Blute der Phthisiker. Virchows Arch. 1910, Bd. 197, Heft 1—3.
Limbeck, v., Grundriss einer klinischen Pathologie des Blutes, 1896.
Lincoln, Hodgkin's disease with eosinophilia etc. Boston med. and surg. Journ. 1908, p. 677.
Linser, P., Beitrag zur Frage der Hautveränderungen bei Pseudoleukämie. Arch. f. Dermatol. u. Syph. Bd. 80, S. 3.
Lodi, Contrib. allo studio della leucocitemia del linfoma maligno e dell anaemia essenziale. Riv. clinic. di Bologna 1880, p. 59.
Longcope, W. F., Hodgkin's disease, in Oslers and Mc. Craes System of Medicine 1909, Vol. 6, p. 475.
— A study of cases of Hodgkin's disease and lymphosarcoma. Proceed. of the New York Path. Soc. New Series 1908, Vol. 8.
— Notes on experimental inoculations of monkeys with glands from cases of Hodgkin's disease. Bull. Ayer Clin. Lab. Pennsylv. Hosp. 1907, No. 4, p. 18.
— On the pathol. histology of Hodgkin's disease. Bull. of the Ayer Clin. Lub. of the Pennsylv. Hosp., Oct. 1903, p. 54. Ref. Fol. haemat. 1904, Bd. 1, S. 436.
— A study of the distribution of the eosinophilic leucocytes in a fatal case of Hodgkin's disease with general eosinophily. Bull. of the Ayer Clin. Lab. 1906, Vol. 3, p. 86.
Lorrain, Lymphadénomes multiples. Soc. anat. 1905, p. 275. Ref. Fol. haemat. 1905, Bd. 2, S. 701.
Löwenbach, Beitrag zur Histologie der gummösen Lymphome. Arch. f. Dermatol. u. Syph. 1899, Bd. 48, S. 71.
Löwy, Lymphomatosis universalis. Wien. med. Presse 1881, S. 1449.
Lubarsch, Hyperplasie und Geschwüste. Ergebnisse der allg. Path., Morph. u. Phys. 1895, Bd. 2, Literatur.
Mac Donell, A case of Hodgkin's disease. New York med. Journ. 1890, Nr. 2, p. 444.
Mächtle, Über die primäre Tuberkulose der mesenterialen Lymphdrüsen. Beitr. z. klin. Chir. 1908, Bd. 59, S. 50.
Mackenzie, Two cases of lymphadenoma presenting unusual symptoms etc. Lancet 1896, Vol. 1, p. 23.
Macnamara, Lymphadenoma. Transact. of the Path. Soc. of London 1878, Vol. 29, p. 359.
Macready, Malignant lymphoma, or Hodgkins disease with pneumonic complication. Philad. med. and surg. Rep. 1887, July.

Mader, Ein Fall von Pseudoleukämie. Verhandl. d. Gesellsch. Wiener Ärzte 1870, 20.

Maffucci, Contribuzione alla dottrina infettiva dei tumori. Ric. clin. ed anatomo-pathologiche intorno ad un caso del linfoma maligno. 5. adunanza. Soc. ital. di chir. 1888.

Majocchi e Picchini, Osservazioni cliniche e ricerche micopatologiche intorno alla genesi della malattia di Hodgkin. Giorn. Intern. delle Scienze Mediche 1886, Nr. 3.

Malis, Die Cutanreaktion bei chirurgischen Leiden. Deutsche Zeitschr. f. Chir. 1908, Bd. 93, S. 252.

Manson, Notes on two cases of Febrile Tropical splenomegaly (Kala-azar) and a Suggestion. Brit. med. Journ. 1905.

Marchand, Über sog. Splenomegalie (Type Gaucher). Münch. med. Wochenschr. 1907, S. 1102.

— Fall von allgemeiner, fast über das ganze Skelett verbreiteter Sarkomatosis. Berl. klin. Wochenschr. 1886, S. 487.

Maresch, Über ein plasmazelluläres Lymphogranulom. Verhandl. d. deutschen path. Gesellsch. 1899, Bd. 13, S. 257.

Markwald, Ein Fall von Hodgkins Krankheit mit eigentümlichem Verlauf. Zeitschr. f. prakt. Ärzte 1897, Nr. 6, S. 12.

Martin, On some undescribed lesions in lymphosarcomatosis (Hodgkin's Disease). Journ. of med. Research 1901, p. 249.

Martin and Mathewson, Observ. up. the relation between Leukaemia and Pseudoleukaemia. Brit. med. Journ. 1896, Vol. 2, p. 1634.

Marvin, A case of Hodgkin's disease. Med. News 1885, p. 316.

Masing, Zur Kasuistik der Pseudoleukämie. St. Petersburger med. Wochenschr. 1893, S. 41.

Mayer, H., Über multiple maligne Lymphomatose. Inaug.-Diss. München 1903.

Maximow, Die Histologie der Entzündung. Ref. Fol. haemat. 1910, Bd. 9, S. 365.

Meller, Über die Beziehungen der Mikuliczschen Erkrankung zu den Lymphocytosen und chronisch entzündlichen Prozessen. Klin. Monatsbl. f. Augenheilkunde 1906, Bd. 44, S. 177.

— Weitere Mitteilungen über lymphomatöse Geschwulstbildungen in den Tränendrüsen und Orbita mit besonderer Berücksichtigung des Lymphosarkoms. Klin. Monatsbl. f. Augenheilk. 1907, S. 491.

— Die lymphomatösen Geschwulstbildungen in der Orbita und im Auge. Arch. f. Ophthal. 1905, Bd. 62, S. 130, Lit.

Menko, Zur Kasuistik der akuten Pseudoleukämie. Deutsche med. Wochenschr. 1898, S. 161.

Merkel, Der Tuberkelbazillennachweis mittels Antiformin und seine Verwendung für die histologische Diagnose der Tuberkulose. Münch. med. Wochenschr. 1910, S. 680.

Metz, Zur Histologie und Histogenese der metastatischen Leberlymphome. Inaug.-Diss. Halle 1894.

Meves, Fr., Über Strukturen in den Zellen des embryonalen Stützgewebes sowie über die Entstehung der Bindegewebsfibrillen, insbesondere diejenigen der Sehnen. Arch. f. mikr. Anat., Bd. 75, S. 149.

Meyer, Beitrag zur Geschichte der Pseudoleukämie. Inaug.-Diss. Göttingen 1889.
Micheli, Pseudoleucemia plasmacellulare. Verh. d. ital. Kongr. f. inn. Med., Padua 1903.
Miller, A case of general tuberculous lymphadenitis without involvement of other organs. Medic. News 1894, Vol. 65, p. 185.
— J. W., Russelsche Körperchen. Virchows Arch., Bd. 199, Nr. 3.
— Lymphadenoma starting at the twenty-fifth month. Proc. Royal Soc. Med. Children's Disease 1910, p. 135.
Moorhead, J. G., A case of lymphosarcoma. Medical Press 1905, p. 511. (Ref. Fol. haemat. 1906, Bd. 3, S. 45.)
Moritz, O. E., Malignes Granulom (Sternbergs Krankheit) und Pseudoleukämie. Russky Wratsch 1909, Nr. 28. (Ref. Fol. haemat. 1910, Bd. 10, p. 135.)
— O., Zur Frage der akuten Lymphocytenleukämie und Pseudoleukämie. Fol. haemat. 1907, S. 627.
Moro, Lymphatismus und Skrofulose. Münch. med. Wochenschr. 1909, S. 259.
Mosse, Zur Kenntnis der Pseudoleukämie und der Werlhofschen Krankheit. Festschr. f. Senator.
Most, Über die Verhütung und Bekämpfung der Halsdrüsentuberkulose mit besonderer Berücksichtigung ihrer Chirurgie. Deutsche Zeitschr. f. Chirurgie 1909, Bd. 97, Heft 3 u. 4.
Much, Weitere Mitteilungen über die Erreger der Leucaemia lymphatica. Münch. med. Wochenschr. 1910, S. 1257.
Muir, Robert, On Lymphocythaemia, Lymphadenoma and illied diseases. Glasgow Med. Journ. 1905, Sept., S. 161.
Müller, A., Ein Beitrag zur Ätiologie des Lymphosarkoms. Inaug.-Diss., Zürich 1894.
Müller, C., Pseudoleukämie. Berl. klin. Wochenschr. 1867, S. 434.
— H. Fr., Zur Leukämiefrage. Deutsch. Arch. f. klin. Med. 1891, Bd. 48.
Müllern, K. v., Grundriß der klinischen Blutuntersuchung. Leipzig u. Wien 1909.
Murchison, Ch., „Lymphatic new formations" in the liver etc. Transact. of the Path. Soc. of London 1869, Vol. 20, p. 198.
— Case of „lymphadenoma" of the lymphatic system, spleen, liver, lungs, heart, diaphragm, dura mater etc. Transact. of the Path. Soc. of London 1871, Vol. 21, p. 372.
Murray, Lymphadenoma. Albuts System of Medicine 1873, Vol. 4, p. 372.
Musser, Notes on the fever of Hodgkins disease, Recurrent (Rückfall) fever; Ebsteins disease. Transact. of the Assoc. of Americ. Physic 1901, p. 638.
Nägeli, Über die Behandlung (Heilung?) pseudoleukämischer Drüsenaffektionen mit Arsazetin. Therap. Monatsh. 1910, S. 57.
— Blutkrankheiten und Blutdiagnostik. Leipzig 1908.
Nager, Über die Bantische Krankheit. Zentralbl. f. Schweizer Ärzte 1904, Nr. 8.

Napp, Über die Beziehungen der Mikuliczschen Erkrankung zur Tuberkulose. Zeitschr. f. Augenheilk. 1907, Bd. 17, S. 513.
Nazari, Linfoma e tuberculosis. Soc. Lancisiana d. osped. di Roma, März 1901.
Ness and Teacher, A case of Hodgkin's disease. Glasgow Med. Journ. 1909, Vol. 71, p. 179.
Nicolau, Contrib. à l'étude clinique et histolog. des manifest. cutanées de la leucémie et de la pseudoleucémie. Ann. de Dermatol. et Syphiligr., Paris 1904.
Noesske, Eosinophile Zellen bei Infektionskrankheiten. Zeitschr. f. Chir. 1900, Bd. 55, S. 211.
Noorden, v., Zur Lymphknotentuberkulose. Münch. med. Wochenschr. 1900, S. 115.
Northrup, A case of Pseudoleukaemic. Med. Record 1891, p. 63.
Nothnagel, Über eine eigentümliche perniziöse Knochenerkrankung (Lymphadenia ossium). Festschr. f. Virchow, Nr. 2.
Notthafft, v., Ein Fall von Pseudoleukämie. Zieglers Beitr. 1899, Bd. 25, S. 309.
Nowak, R., Beitrag zur Pseudoleukämiefrage. Berl. klin. Wochenschr. 1905, S. 704.
Oehme, C., Lymphfollikel im kindlichen Knochenmark. Münch. med. Wochenschr. 1909, S. 446.
Ormerud, St. Barths Hospital Journ., April 1907, S. 98. (Zit. bei Weber und Ledingham.)
Ortner, Leukämie und Pseudoleukämie. Wien. klin. Wochenschr. 1890, Nr. 35.
Ortner, Fr., Das Wesen der Avidität der Zellen zu den Nährstoffen und die Entstehung der Geschwülste aus verlagerten Keimen. Wien. klin. Wochenschr. 1907, Nr. 41.
— Wachstum und Wachstumsstillstand gutartiger und bösartiger Geschwülste. Ibid. 1907, Nr. 45.
Dazu Bemerkungen von Ehrlich, ibid. 1907, Nr. 49.
Osler, Hodgkins disease. In Peppers principles and practice of medicine 1909.
Oette, Über einen Fall von essentieller Lymphomatose. Inaug.-Diss., München 1897.
Palma, Thymussarkom. Deutsche med. Wochenschr. 1892, S. 784.
Paltauf, Die lymphatischen Erkrankungen und Neubildungen der Haut. Die Mycosis fungoides. Handbuch der Hautkrankheiten von Mracek 1909, Bd. 4.
— Lymphosarkom (Lymphosarkomatose, Pseudoleukämie, Myelom, Chlorom). Ergebn. d. allg. Path. 3. Jhlrg., 1897, Literatur.
— Mycosis fungoides mit Lokalisation in den inneren Organen. 82. Vers. d. Naturf. u. Ärzte. Zentralbl. f. allg. Path. 1910, Bd. 21, S. 998.
— Über die Beziehungen der Thymus zum plötzlichen Tod. Wiener klin. Wochenschr. 1889, Nr. 46.
Papadia, Sulle plasmacellule e sui fenomeni reattivi nella cisticercosi cerebrale. Riv. di patol. nervosa e mentale 1909, H. 8. Ref. Zentralbl. f. allg. Path. 1910, Bd. 21, S. 639.

Pappenheim, Über die Deutung und Bedeutung einkerniger Leucocytenformen in entzündlichen Zellanhäufungen mit besonderer Rücksicht auf die lokale Eosinophilie. Fol. haemat. 1909, Bd. 8, S. 1.
— Über Pseudoleukämie und verschiedene verwandte Krankheitsformen. Arch. f. klin. Chir. 1903, Bd. 71, Nr. 2.
— Fol. haemat. 1908, Bd. 6, S. 247 ff.
— Zu Dominici. Fol. haematol. 1909, Bd. 8.
— Betrachtungen über Leukämie. Zeitschr. f. klin. Med., Bd. 32, H. 3 u. 4.
Parlavecchio, Ein Fall aleukämischer Lymphadenie von endotheliomatöser Natur. Arch. f. klin. Chir. 1907, Bd. 86.
Parkin, Lymphadenoma with paraplegia. Lancet 1909, Vol. 2, p. 1285.
Pasini, Pathogénèse hématogène du mycosis fungoide. Soc. milan. di Med. e Biol. 1908, 14. Febr. Ref. Fol. haemat. 1909, Bd. 7, S. 190.
Paterson, Syphilis simulating Lymphadenoma. St. Bartol. Hosp. Journ. 1899, p. 8.
Paulicek, E., Über primäre chronische entzündliche (granulomatöse) Splenomegalien mit besonderer Berücksichtigung der Bautischen Krankheit und der Splenektomie. Fol. haemat. Arch. 1910, Bd. 9, S. 475.
Pautrier et Fage, Eosinophilie et mastzellen-leukocytose locales dans un cas de mycosis fungoïde. Soc. méd. des hôpit. 1908, 26. Nov.
Pavy, Case of anaemia lymphatica, a new disease etc. Lancet 1859, p. 213.
Pawlowsky, Über parasitäre Zelleinschlüsse in sarkomatösen Geschwülsten. Virchows Arch. 1893, Bd. 133, S. 464.
Payne, J. F., Morbid growths in the spleen, Lymphatic glands and other organs (Hodgkin's Disease) complicated with acute tuberculosis. Transact. of the Path. Soc. of London 1871, Vol. 22, p. 278.
— Deposits in the spleen and liver, with enlarged lymphatic glands. Transact. of the Path. Soc. of London 1868, Vol. 19, p. 401.
Peacocke, S., Two cases of Hodgkin's disease. Lancet 1904.
— Hodgkin's disease occuring in Twins. Dublin. Journ. of Med. Sc. 120, 1905, p. 85. Ref. Fol. haemat. 1905, Bd. 2, S. 704.
Pel, Zur Symptomatologie der sog. Pseudoleukämie. Berl. klin. Wochenschr. 1885, Nr. 3.
— Pseudoleukämie oder chronisches Rückfallfieber. Berl. klin. Wochenschr. 1887, Nr. 35, S. 644.
Peppers, System of pract. Med. 1885, p. 921 u. Principles and practice of medic. 1909, 7. Aufl., p. 306 u. 738.
Pepper, O. H. P., Report of a case of Hodgkins disease with general Eosinophilia. Bull. of the Ayer Clin. Lab. of the Pennsyl. Hosp. 1907, Nr. 4, p. 22.
Perret, Adénie, Lymphadénome malin. Lyon. Médical., T. 48, 1885, p. 39.
Petit, A. et A. Mouchon, Sur un lymphadénome à évolution irrégulière. Arch. de méd. expér. et d'anat. path. 1905.
Pfeiffer, Die Behandlung der malignen Lymphome und ihre Erfolge. Beitr. f. klin. Chir. 1906, Bd. 50, S. 262.
— Über die Röntgentherapie der symmetrischen Tränen- und Speicheldrüsenerkrankung. Beitr. f. klin. Chir. 1906, Bd. 50.

Pilcher, Two cases of malignant lymphoma. New York med. Journ. 1884, Nr. 40, p. 665.
Pinkus, Pseudoleukämie. Spez. Path. u. Ther. von Nothnagel 1901, Bd. 8.
Pizzini, Tuberkelbazillen in den Lymphdrüsen Nichttuberkulöser. Zeitschr. f. klin. Med. 1892, Bd. 21, S. 329.
Podwyssotzki, Über Autolyse und Autophagismus in Endotheliomen und Sarkomen usw. Zieglers Beitr. 1905, Bd. 38, S. 449.
Pontopiddau, Lymphoma malign. Hospitals-T. 1877, Nr. 3. Virchow-Hirsch 1877, Bd. 2, S. 304.
Porter, Two cases of Hodgkins disease of the glands, leucocythaemia, lymphadenosis. Transact. of the Pathol. Soc. of London 1877, Vol. 29, p. 335.
Potier, La micropolyadénie dans la tuberculose infantile au point de vue histogénique et pathogénique. Arch. de méd. des enf. 1905, p. 738.
Powell, R. D., Lympho-sarcoma (or lymphadenoma) ot the auterior mediastinum. Transact. of the Pathol. Soc. of London 1871, Bd. 21, p. 358.
Pröscher und White, Über das Vorkommen von Spirochäten bei pseudoleukämischer Lymphdrüsenhyperplasie. Amer. Med. Assoc. 1907, Vol. 42. Ref. Münch. med. Wochenschr. 1907, S. 1868.
Puritz, Über Sarkom mit sog. chronischem Rückfallfieber. Virchows Arch. 1891, Bd. 126, S. 212.
Putiata, Über Sarkom der Lymphdrüsen. Virch. Arch., Bd. 69.
Quadrone, C., Über das Auftreten einer exsudativen Pleuritis in zwei Fällen von lymphatischer Pseudoleukämie während der Behandlung mit Röntgenstrahlen. Centralbl. f. klin. Med. 1905, Nr. 31.
Reckzeh, Berlin. klin. Wochenschr. 1904, S. 712.
— Über Lymphämie und Lymphomatose. Charité-Ann. 1905, Bd. 29, S. 197.
— P., Klinische und experimentelle Beiträge zur Leukämiefrage. Zeitschr. f. klin. Med. 1903, Bd. 50, S. 34.
Redfern and Hunter, A case of pseudoleukaemia (lymphosarcoma) in a young child. Lancet, Sept. 1904.
Reed, D. M., On the pathalog. changes in Hodgkin's disease, with special reference to its relation to tuberculosis. John Hopkin's Hosp. Rep. 1902, Literatur.
Rehn, Atypische Leukämie mit ausschließlicher Beteiligung des extramedullären hämatopoëtischen Systems. Zieglers Beitr. 1908, Bd. 44.
Reicher und Stein, Purinstoffwechsel und Hypereosinophilie bei Asthma. Fol. haemat. 1910, Bd. 9, S. 397.
Rennert, Über die durch Tuberkulose bedingten pseudoleukämischen Erkrankungen und ihre Behandlung mit Neutuberkulin. Deutsche med. Wochenschr. 1905, S. 907.
Renvers, Über Lymphosarkomatose mit rekurrierendem Fieberverlauf. Deutsche med. Wochenschr. 1888, S. 753.
Renzi, Über einen mit Röntgenstrahlen behandelten Fall von v. Mikuliczscher Krankheit. Mitt. a. d. Grenzgeb. d. Med. u. Chir., Bd. 16.
— Über Pseudoleukämie. Gazz. degli ospedali 1908, Nr. 76.

Rettig, P., Über Splenomegalie, Type Gaucher. Berlin. klin. Wochenschr. 1909, Nr. 46.
Reuterskield, Über primäres Lymphosarkom des Dünndarms. Upsala larkareforenings forhandlingar 1905, p. 176. Ref. Fol. haemat. 1905, Bd. 2, S. 702.
Ribbert, Über Regeneration und Entzündung der Lymphdrüsen. Zieglers Beitr. 1889, Bd. 6, S. 187.
— Menschliche Zellen als Parasiten. Deutsche med. Wochenschr. 1907, Nr. 9.
— Geschwulstlehre. Bonn 1904.
— Virch. Arch. 1885, Bd. 102, S. 452.
Ricker, Über die Beziehung zwischen Lymphosarkom und Tuberkulose. Arch. f. klin. Chir. 1895, Nr. 50, S. 573.
Riesel, Über die großzellige Splenomegalie (Typus Gaucher) und über das endotheliale Sarkom der Milz. Zieglers Beitr. 1909, Bd. 46, S. 241. Lit.
Risdon-Bennet, Intra-thoracic growth, enlarged thymus etc.; Hodgkins disease or lymphadenoma. Transact. of the Pathol. Soc. of London 1871, Vol. 22, p. 70.
Ritter, Neubildung von Lymphdrüsen bei Magenkarzinomen. Deutsche Zeitschr. f. Chir., Bd. 79, H. 1—3.
Rodler-Zipkin, Über einen Fall von akuter großzelliger lymphatischer Leukämie mit generalisierter Hauterkrankung. Virchows Arch. 1910, Bd. 197.
Rolleston, Pruritus in lymphadenoma. Brit. med. Journ., 25. Sept. 1909.
— Lymphadenoma and allied diseases. Clinic. Journ. 1896, No. 9, p. 7.
Romberg, Zur Kenntnis der Arsenwirkung auf das Lymphosarkom. Deutsche med. Wochenschr. 1892, Nr. 19.
Ronzoni, La Shichreaktion tubercolinare applicata alla diagnosi differenziale delle malatti delle linfoglandule cervicali. La Tuberculosi 1909, H. 10.
— La pseudoleucemia nelle sue manifestazioni cliniche. Autoriassunti, Fasc. 6, Nr. 8. (Ref. Fol. haemat. 1909, Bd. 7, S. 153.)
Rosellini, Über allgemeine desquamative Hauterytheme, unter der Form einer Pityriasis rubra (Hebra) verlaufend, tuberkulösen Ursprungs. Il Policlinico sez. med., Juni 1910.
Rosenfeld, Ein Fall von Pseudoleukämie. Inaug.-Diss. Halle 1891.
Rössle, Epitheliale Riesenzellen der Leber bei Tuberkulose. Verh. d. path. Ges., Dresden 1908, p. 209.
— Über Phagocytose von Blutkörperchen durch Parenchymzellen und ihre Beziehung zum hämorrhagischen Ödem und zur Hämochromatose. Zieglers Beitr. 1907, Bd. 41, S. 181.
Roth, Über einen Fall von malignem Lymphosarkom. Inaug.-Diss. Berlin 1880.
Roth, The influence of X-rays in the treatment of leukaemia and Hodgkins disease. Journ. of the Amer. med. Ass. 1906, p. 1262.
Rothe, Pseudoleukämie (Hodgkins Disease) auf hereditär-luetischer Grundlage. Frauenarzt, Berlin 1891, S. 439.

Roux et Lannois, Sur un cas d'adénie infectieuse. Revue de méd. 1890, T. 10, p. 1011.

La Roy, Die Geschwülste der Lymphdrüsen. Arch. intern. de Chir. 1910, p. 510.

— Die systematisierten Lymphomatosen. Ann. Soc. méd. de Gand. 1909. p. 209.

— Étude anatomo-pathologique et clinique de la tuberculose à masque pseudo- leucémique. Arch. internat. de chir. 1907, T. 3, p. 602.

Rubino, Über Pseudoleukämie und Tuberkulose. Il Policlinico, Juli 1909. (Ref. Münch. med. Wochenschr. 1909, S. 2346.)

— Über den mikroskopischen Blutbefund bei Tuberkulose mit besonderer Berücksichtigung der Leukocytenvarietäten. Annali dell' istituto Maragliano, Fasc. 2. (Ref. Fol. haemat. 1910, Bd. 9, S. 39.)

Rudler, De la lymphadénie. Thèse de Lyon 1895.

Ruffin, S., Hodgkins Disease. A study of a case with relapsing fever. Amer. Journ. of Med. Sc. 1906, p. 589.

Ruhemann, Ein Fall von maligner entzündlicher Drüsenhyperplasie mit fast ausschließlicher Beteiligung der Hals- und Brustregion. Medic. Klinik 1906, S. 893.

v. Rustizky, Multiples Myelom. Deutsche Zeitschr. f. Chir. 1873, Bd. 3.

Sabrazès, Episodes pseudo-leucèmiques hémorrhagiques suraiguës et à rechutes au cour d'une lymphadénomatose chronique. Gaz. hebd. des sc. méd. de Bordeaux, 3. Nov. 1907. Ref. Fol. haemat. 1909, Bd. 7, S. 159.

— Macrophagie de lymphocytes dans les ganglions et dans les téguments d'un lymphocythémique non traité par les rayons X. Fol. haematol. 1908, Bd. 5, S. 708.

— Tuberculose hypertrophique méconune des ganglions lymphatiques. Lymphadénie d'origine tuberculeuse. Bull. de la soc. d'anat. et phys. de Bordeaux, 8. Febr. 1892.

— Macropolyadénopathie tuberculeuse pseudolymphomateuse. Ann. médico-chirurg. du centre, 1. Juli 1903.

Sailer, The relation of the Tubercle Bazillus to Pseudoleukaemia (Sternbergs disease). Philad. med. Journ. 1902, No. 9, p. 615.

Sainsbury, Hodgkin's disease; Pyrexia, sudden death with copious sanguincous effusion into the lung. Lancet. 1891, Vol. 1, p. 244.

Saiaman, Sarcoma of the stomach. Transact. of the Path. Soc. of London 1904, Vol. 55, p. 317.

Salomon, A., Histologisches über Pseudoleukämie, Lymphosarkome und Syphilome. Inaug.-Diss., Würzburg 1905.

— Über Lymphosarkom mit lokaler Aggressivität unter Beschreibung eines mit Hodentumor einhergehenden Falles. Deutsche med. Wochenschr. 1898, Nr. 10.

— Histologisches über Pseudoleukämie, Lymphosarkom und Syphilome. Inaug.-Diss., Würzburg 1905.

Saltykow, Drei eigentümliche Fälle von Lymphosarkomatose des Magendarmkanals. Verhandl. d. path. Ges., Erlangen 1910.

— Über die sog. Typhuszellen. Zeitschr. f. Heilk. 1900, Bd. 21.

Saltykow, Über die Entstehung der hyalinen Körperchen. Verhandl. v. d. path. Ges. 1908, Bd. 12, S. 265.
Sauberg, Ein Fall von malignem Lymphom. Inaug.-Diss., Stuttgart 1883.
Sbisà, Tuberculosi dell'apparato linfatico a forma leucemica e pseudoleucemica. Il Morgagni 1907, p. 48.
Schäffer, Kay, Über Febris glandularis. Hospitalstidende 1908, Nr. 41. Ref. Münch. med. Wochenschr. 1909, Nr. 8, S. 417.
Schael, V., Maligne Granulomatose. Ugeskrift for Läger. 1910, 72. Jahrg., Nr. 23. Ref. Zentralbl. f. allg. Path. 1910, Bd. 21, S. 1033.
Scheer, v. d., Een geval von pseudoleucaemie med gedeeltelyk rekurrend koorstype. Nederl. Weekblad 1899.
Schemann, H. A., Die Bedeutung der Lymphdrüsen für den Fettstoffwechsel und die Immunität. Nederl. Tydschr. v. Genesk 1909, Bd. 2. Ref. Münch. med. Wochenschr. 1910, S. 811.
Schlagenhaufer, Über meist familiär vorkommende, histologisch charakterisierte Splenomegalien (Typus Gaucher). Virch. Arch. 1907, Bd. 187, S. 125 u. Verhandl. d. path. Ges. 1906, 10. Tagung, S. 77.
— Zwei Fälle von Lymphosarkom der Bronchialdrüsen mit sekundärer Lymphosarkomatose des Ösophagus. Virch. Arch. 1901, Bd. 164 S. 147.
Schmidt, M. B., Die Verbreitungswege der Karzinome und die Beziehung generalisierter Sarkome zu den leukämischen Bildungen. Jena 1903.
— Hodgkinsche Krankheit (malignes Granulom) unter dem Bilde des Lymphosarkoms des Mediastinums. Korrespondenzbl. f. Schweizer Ärzte 1910, Nr. 28.
Schönstädt, Zur Kasuistik des primären Milzsarkoms. Inaug.-Diss., Würzburg 1891.
Schottelius, E., Ein malignes Granulom der mediastinalen Drüsen. Virchows Arch. 1909, Bd. 185, S. 226.
Schridde, Die blutbereitenden Organe (Hodgkinsches Granulom). Aschoff, Spez.-path. Anatomie 1909.
Schrötter, L. v., Ein seltener Fall von Tuberkulose. Wiener klin. Wochenschr. 1905, S. 1111.
Schulz, Max, Lepra unter dem Bild der Pseudoleukämie. Inaug.-Diss.
— R., Klinisch anatomische Betrachtungen über das „Desmoidkarzinom". Arch. f. Heilkunde 1874, Bd. 15, S. 193.
Schulze, Walter, Über die Verwertbarkeit der subkutanen Thoraxlymphdrüsen für die Diagnose der Lungentuberkulose. Münch. med. Wochenschr. 1910, p. 2693.
Schupfer, Studii sulle leucemic e pseudoleucemic. La Riforma med. 1905, Nr. 24.
Schüppel, Untersuchungen über Lymphdrüsentuberkulose 1871.
Schur, „Eigenartige unter dem Bilde der Pseudoleukämie auftretende Tuberkulose" des lymphatischen Apparates. Wiener med. Wochenschr. 1905, S. 2270.
— Zur Symptomatologie der unter dem Bilde der Pseudoleukämie verlaufenden Lymphdrüsentuberkulose. Wiener klin. Wochenschr. 1903, S. 123.

Schwabach, Beitrag zur Ätiologie und Histogenese der pseudoleukämischen Neubildungen. Inaug.-Diss. Leipzig 1900.
Schwarz, G., Über einen mit Röntgenstrahlen behandelten Fall von Mediastinaltumor usw. Wiener klin. Wochenschr. 1907, Nr. 47.
Senator, Über Pseudoleukämie (Hodgkinsche und Bantische Krankheit). Die Deutsche Klinik 1903, Bd. 3, S. 373.
Sharp, Lymphadenom (Hodgkins disease) of the lymphatic glands as a distinct pathological affection. Journ. of Anat. and Physiol. 1896, Vol. 30, p. 59.
Shaw, A contribution to the fever in Lymphadenoma etc. Edinburgh med Journ. 1901, Vol. 10, p. 501.
Sherman and Gaylord, Study of a case of Hodgkins disease. Arch. of pediatr. 1905, Vol. 22, p. 21.
Shoemaker, A case of Hodgkins disease. New York med. Journ. 1901, Vol. 10, p. 501.
Siebenmann, Lupus pernio. Arch. f. Laryngol., Bd. 19.
Simons, On Hodgkin's disease. Journ. of Med. Research. 1903, Vol. 9, p. 378.
Sinding, Larsen, Ein Fall von chronischer Febris recurrens. Norsk. Magazin for Lager. 1906, p. 855.
Snegireff, Über doppelseitige gleichzeitige Erkrankung der Tränen- und Mundspeicheldrüsen. Klin. Monatsbl. f. Augenheilk. 1906, Nr. 142, Beilage, Literatur.
Southey, On adenoid disease. St. Barthol. Hosp. Rep. 1873, Vol. 9, p. 46.
Spencer, Introd. to a discussion on lymphadenoma and its relation to other morbid growths. Brit. med. Journ. 1896, Vol. I, p. 133.
— The pathology of the lymphadenoid structures. Lancet 1897, Vol. I, p. 722.
Spiethoff, Mycosis fungoides im zweiten Stadium. Münch. med. Wochenschr. 1907, S. 43.
Spijarny, Zur Frage der bösartigen Lymphome (Lymphoma malignum). Deutsche med. Wochenschr. 1902, S. 841.
Spitz, Zur Kenntnis der leukämischen Erkrankungen des Zentralnervensystems. D. Zeitschr. f. Nervenheilk. 1901, Bd. 19.
Stein, Zur Frage der Pseudoleukämie. Wien. med. Wochenschr. 1902, S. 841.
Steinhaus, Über eine eigenartige Form von Tuberkulose des lymphatischen Apparates Wien. klin. Wochenschr. 1903, S. 348.
Sternberg, Über eine eigenartige, unter dem Bilde der Pseudoleukämie verlaufende Tuberkulose des lymphatischen Apparates. Zeitschr. f. Heilk. 1898, Bd. 19, S. 21.
— Vegetationsstörungen und Systemerkrankungen der Knochen. Nothnagels spez. Path. u. Ther. 1899, Bd. 7, 2. Teil, 2. Abt.
— Primärerkrankungen des lymphatischen und hämatopoetischen Apparates; normale und pathologische Morphologie des Blutes. Wien 1905.
— Über perniziöse Anämie. Verh. d. Deutsch. pathol. Ges. 1906, XX.
— Universelle Primärerkrankungen des lymphatischen Apparates. Centralbl. f. d. Grenzgeb. d. Med. u. Chir. 1899, Bd. 2, S. 641.

Stevens, Hodgkins disease (Lymphadenoma) oder Lymphosarcoma? Glasgow med. Journ. 1904, Nr. 36, p. 1.
— J. L., The pathology of mediastinal tumors. London 1892.
Sticker und Löwenstein, Über Lymphosarkomatose, Lymphomatose und Tuberkulose. Centralbl. f. Bakt. 1910, Bd. 55, Heft 4.
Stockart, W.. Ein Fall von Lymphosarkom der Thymus bei einem 36jährigen Mann. Inaug.-Diss. Heidelberg 1905.
Stoll, A case of Hodgkins disease with but sligth enlargement of the superficial glands. Medic. Record 1905, Vol. 1, p. 773.
Stoerck, Zur Pathologie des gastrointestinalen adenoiden Gewebes. Wien. klin. Wochenschr. 1904, S. 91.
Stranz, Über das maligne Lymphom (Pseudoleukämie). Inaug.-Diss. Breslau 1878.
Strauß, Arch. f. Kinderheilk. 1901, Bd. 30. Charité-Ann. 1898, Bd. 23.
Stschastnyi, Über die Histogenese der eosinophilen Granulationen im Zusammenhang mit der Hämolyse. Zieglers Beitr. 1905, Bd. 38, S. 456.
Suckling, Case of Lymphadenosis (Hodgkins disease) multiple growths from the dura mater. Lancet 1885, Vol. 1, p. 247.
Swan, Hodgkins disease. New York med. Journ. 1905, Nr. 62, p. 533.
Symmers, Douglas, Certain unusual lesions of the lymphatic apparatus including a description of primary Hodgkin's disease of the spleen and a case of gastrointestinal pseudoleukaemia. Arch. of Intern. Med. 1909, Vol. 4, p. 218.
Taylor, A case of Hodgkins disease. Med. Record. 1883, Vol. 2, p. 90.
— A clinical lecture on an unusual case of Hodgkin's disease. Clinic. Journ. 1896, S. 33.
— The chronic relapsing pyrexia of Hodgkins disease. Guys Hosp. Rep. 1906, Vol. 61, p. 1.
Testi, Sulla malattia di Hodgkin, Raccoglitore med., 30. März 1885.
Teschemacher, Ein Fall von sog. Pseudoleukämie (malignem Lymphom) mit ungewöhnlich hoher Pulsfrequenz. Deutsche med. Wochenschr. 1876, S. 608.
Thiemann, Chirurgische Tuberkulose der Mesenterial- und Bronchialdrüsen. Arch. f. klin. Chir. 1909, Bd. 11, Heft 2.
Tholen, Über die Behandlung der malignen Lymphosarkome. Arch. f. klin. Chir. 1874, Bd. 17.
Thorel, Pathologie der Lymphome. Ergebn. d. allg. Path. 1902, Bd. 7, Literatur.
Tissier, De la Pseudo-leucémie. Gaz. des hôpit. 1892, p. 789.
Trautmann, Zwei weitere Fälle von sog. Drüsenfieber. Münch. med. Wochenschr. 1905, S. 1101.
Trembur, Lymphosarkomatose und Wassermannsche Reaktion. Deutsch. Arch. f. klin. Med. 1910, Bd. 101.
Troje, Über Leukämie und Pseudoleukämie. Berl. klin. Wochenschr. 1892, S. 285.
Trousseau, Gaz. des hôspitaux. 1857, S, 577.
— Med. Klinik des Hotel Dieu in Paris. 1868 übersetzt von Colmann und Niemeyer, Bd. 3, S. 2.

Tschistowitsch, Über Pseudoleukämie mit periodischem Fieber. Deutsche med. Wochenschr. 1907, Nr. 13 und Russk. Wratsch 1906, Nr. 47.
Tschistowitsch und Kolessnikoff, Multiples diffuses Myelom (Myelomatosis ossium) mit reichlichen Kalkmetastasen in die Lungen und andere Organe. Virchows Arch. 1910, Bd. 197, S. 112.
Tuckwell, H. M., Enlargement of the lymphatic glands in the abdomen with formation of peculiar morbid growths in the spleen and peritoneum. Transact. of the Pathol. Soc. of London 1871, Vol. 21, p. 362.
Türk, System der Lymphomatosen. Wien. klin. Wochenschr. 1903.
Turner a. Sutton, Drawings of organes with microskop. sections from cases of Hodgkins diseases. Transact. of the Path. Soc. of London 1878, Vol. 29, p. 342.
Tyler, A case of Hodgkins disease in a child. Amer. Journ. of Obstetr. 1886, Vol. 19, p. 701.
Tytgat et Pamde, Pseudosarcome et Pseudoleucémie de nature tuberculeuse. Ann. Soc. Med. de Gand. 1907, T. 87, p. 29.
Unna, Granuloma fungoides (Mycosis fungoides). Virchows Arch. 1910, Bd. 202, S. 68.
Vaquez et Ribierre, Lymphadénome atypique avec polynucléose. Bull. et Mém. de la soc. méd. des hôpit. de Paris 1900, T. 17, p. 1191.
Vedeler, Das Sarkomsporozoon. Zentralbl. f. Bakt., Bd. 16, S. 849.
Verdelli, Contributo allo studio della etiologica della leucemia e pseudoleucemia. Gaz. med. di Torino, 1892, No. 31.
Vigouroux et Collet, Tuberculose hypertrophiante des ganglions abdominaux et de la rate. Soc. anat., 3. März 1905. Ref. Fol. haemat., Bd. 2, S. 701.
Vipond and Martin, Notes from a debatable case of Hodgkins disease. Montreal med. Journ., No. 24, p. 960.
Virchow, Die krankhaften Geschwülste 1863, Bd. 2, S. 555 u. 729.
Völckers, Über Sarkome mit rekurrierendem Fieberverlauf. Berl. klin. Wochenschr. 1889, S. 796.
Waren Tay, Lymp-adenoma of the ileum, sternum, one rib, the pleurae, lungs and heart. Transact. of the Path. Soc. of London 1872, Bd. 23, p. 201.
Wall, Cecil, Medic. Soc. of London, Jan. 11. 1909.
Warfwinge, Pseudoleukämie. Hygiea 1880.
Warnecke, Über die Hodgkinsche Krankheit. Mitt. a. d. Grenzgeb. d. Med. u. Chir. 1905, H. 14.
Warrington, Two clinical studies of enlargement of the spleen. Liverpool Medico-chir. Journ. 1908, No. 28, p. 74.
Wassermann, Lymphämie und Hauterkrankungen. Dermat. Zeitschr. 1894, H. 1.
Waetzold, Pseudoleukämie oder chronische Miliartuberkulose. Zentralbl. f. klin. Med. 1890, Nr. 45, S. 809.
Webb, An adress of the pathology of Hodgkins disease. Brit. med. Journ. 1902, Vol. 2, p. 970.
Weber, Parkes and R. Blendinger, A note on „Mull berry cells“ and clusters of eosinophill spherules, probably a form of Russels „fuchsine bodies“ etc. Journ. of Path. and Bact., Edinburgh 1906, No. 59.

Weber und Ledingham, Über einen Fall von Lymphadenoma (Hodgkinsche Krankheit) des Mediastinums, verbunden mit einer hochgradigen hypertrophischen Pulmonalosteoarthropathie. Deutsches Arch. f. klin. Med. 1909, Bd. 96, H. 3 u. 4.
— F. P., Acute cases of Hodgkins disease. St. Barts Hosp. Rep. 1907, Vol. 43.
— F. P., Remarks on the Relations of Pulmonary Tuberculosis to other Diseases. Lancet 1904, Vol. 1, p. 924.
Weber, Ein Fall von primärem Milzsarkom. Inaug.-Diss., Erlangen 1901.
— Ein Fall von akuter Leukämie, mit einem Schema für die Einteilung der Leukämien und Pseudoleukämien. Virchows Arch. 1903, Bd. 174, S. 324.
Wechselmann, Über Erythrodermia exfoliativa universalis pseudoleucaemica. Arch. f. Dermat. u. Syph., Bd. 87, S. 205.
Weidenreich, Morphologische und experimentelle Untersuchungen über Entstehung und Bedeutung der eosinophilen Leukocyten. Verh. d. anatom. Gesellschaft 1908, Bd. 22.
Weil et Clerc, De la lymphadénie lymphatique aleucémique. Soc. méd. d. hôpit. de Paris 1902, S. 854.
— Deux cas de lymphadénie lymphatique chez le chien. Compt. rend. de la soc. de biol. 1904.
Weil et Lesieur, Lymphadénie tuberculeuse chez l'enfant etc. Arch. de méd. des enfants 1907, T. 10, S. 129.
Weiß, J., Hämatologische Untersuchungen. Wien 1896.
Weißhaupt, Über das Verhältnis von Pseudoleukämie und Tuberkulose. Inaug.-Diss., Tübingen 1891.
Wells, G. W. and N. B. Maver, Pseudoleukaèmia gastrointestinalis. Amer. Journ. of the Med. Scienc. 1904, S. 837.
Wende, A case of lymphatic leucaemia, apparently developing out of Hodgkin's disease, accomp. by leucaemia lesions etc. Rep. of. the labor. of Univ. of Buffalo. (Ref. Zentralbl. f. allg. Path. 1904, Bd. 15.)
Werdt, v., Beiderseitige diffuse Sarkomatose der Nieren bei Mediastinaltumor. Frankf. Zeitschr. f. Path. 1909, Bd. 2, Heft 4.
— Zur Kenntnis des Plasmacytoms. Frankf. Zeitschr. f. Path. 1910, Bd. 6, Heft 2.
Werther, Zwei Fälle von Mycosis fungoides. Münch. med. Wochenschr. 1906, S. 1546.
Westphal, Beitrag zur Kenntnis der Pseudoleukämie. Deutsch. Arch. f. klin. Med. 1893, Bd. 51, S. 83.
White, W. Hale, A clinical lecture on some cases of enlarged lymphatic glands. Clin. Journ. 1906.
— and Boycott, A case of Hodgkin's disease with peculiar blood changes. Journ. of Path. and Bact., Bd. 14, S. 402.
— Hodgkin's disease with lardaceous Kidneys and an unusually large spleen. Transact. of the Path. Soc. of London 1891, Vol. 42, S. 468.
— Spirochaetes in Hodgkin's Disease. Journ. of the Amer. Med. Assoc. 1907, Vol. 49, S. 774.
Widal et Lesné, Adénie avec éosinophilie. Soc. méd. d. hôpit. de Paris 1899, S. 696.

Wigandt, Zur Kasuistik der malignen Lymphome. St. Petersburg. med. Wochenschr. 1878, S. 77.
Wieland, Studien über das primär multipel auftretende Lymphosarkom der Knochen. Virchows Arch. 1901, Bd. 166.
Wikuez, E., Ett fall af pseudoleukaemie behandelt med Röntgen jämte några ord om Röntgen-linsels inverkan pou blodet. Hygiea, Aug. 1906, Nr. 757. (Ref. Fol. haemat. 1909, Bd. 7, S. 164.)
Wilkinson, A case of acute Hodgkin's disease. Brit. med. Journ. 1887, S. 420.
Wilks, Cases of a peculiar enlargement of the lymphatic glands frequently associated with disease of the spleen. Guys Hosp. Rep. 1856, Vol. 2, S. 114.
— Enlargement of the spleen and lymphatic glands. Transact. of the Path. Soc. London 1859, Vol. 10, S. 259.
— Enlargement of the viscera and glands. Ibid. 1861, Vol. 12, S. 913.
— Enlargement of lymphatic glands with desposits in the viscera. Anaemia lymphatica. Ibid. 1862, Vol. 13, S. 227.
— Lymphadenoma and leukaemia. Transact. of the path. Soc. of London 1878, Vol. 29, S. 269.
Williams, A case of Hodgkins disease. Brit. med. Journ. 1909, Vol. 1, p. 901.
Winckelmann, Behandlung der Leukämie und Pseudoleukämie mit Röntgenstrahlen. Therap. Monatsschr. 1905.
v. Winiwarter, Über das maligne Lymphom und Lymphosarkom. Arch. f. klin. Chir. 1875, Bd. 18, S. 98.
— Arsenikmedikation bei Lymphdrüsengeschwülsten. Österr. med. Jahrb. 1877, Bd. 2.
Witthauer, Intermittierendes Fieber als Symptom eines Mediastinaltumors. München. med. Wochenschr. 1901, S. 224.
Wolf, A., Die eosinophilen Zellen, ihr Vorkommen und ihre Bedeutung. Zieglers Beitr. 1900, Bd. 28, S. 150.
Wolff, Über latentes Vorkommen der Muchschen Form des Tuberkelbazillus. München. med. Wochenschr. 1909, S. 2312.
Wolff, Ein mit Hatainjektionen erfolgreich behandelter Fall von Pseudoleukämie. Berlin. klin. Wochenschr. 1911, Nr. 6.
Wood, On a case of splenie and lymphatie hypertrophie without leucocythaemia (Hodgkins disease, adenie, pseudoleucaemia). Philad. med. Times 1870, p. 91.
Wright, Case of Lymphadenoma. Dublin Journ. of med. Sc. 1888, Vol. 85, p. 106.
Wunderlich, Zwei Fälle von progressiver multipler Lymphdrüsenhypertrophie. Arch. f. physiol. Heilk. 1858, Bd. 17, S. 123.
— Pseudoleukämie, Hodgkinsche Krankheit oder multiple Lymphadenome ohne Leukämie. Arch. f. Heilk. 1866, Bd. 7, S. 531.
Yamasaki, Zur Kenntnis der Hodgkinschen Krankheit und ihres Überganges in Sarkom. Zeitschr. f. Heilk. 1904, Bd. 25.
Zahn, Über das multiple Myelom, seine Stellung im onkologischen System und seine Beziehung zur Anaemia lymphatica. Deutsche Zeitschr. f. Chir. 1885, Bd. 22.

Zahn, Ein Sarcoma alveolare epitheliale der Lymphdrüsen des Halses. Arch. f. Heilk., Bd. 74.
Zebrowski, E., Über subkutane Lymphdrüsenschwellungen an der Brustwand bei Lungentuberkulose. Russky Wratsch 1910, Nr. 20. Ref. Münch. med. Wochenschr. 1910, S. 2257.
Zehnder, Über maligne Lymphome. Jahrb. d. Hamb. Staatskrankenanst. Jahrg. 1890, Nr. 2.
Ziegler, E., Allgemeine und spezielle pathologische Anatomie 1905 u. 1906, Bd. 1 u. 2, 11. Aufl.
— Kurt, Histologische Untersuchungen über das Ödem der Haut und des Unterhautzellgewebes. Beitr. von Ziegler 1904, Bd. 36, S. 435.
— u. Schlecht, Heinrich, Untersuchungen über die leukocytotischen Blutveränderungen bei Infektionskrankheiten usw. Deutsches Arch. f. klin. Med. 1908, Bd. 92, S. 564.
Zieler, K., Ein Fall von Lupus pernio. Münch. med. Wochenschr. 1910, S. 2725.
Zonghi, Sopra un caso di linfoma maligno. Raccoglitore med. 1885, S. 526.
v. Zumbusch, L. R., Beitrag zur Pathologie und Therapie der Mycosis fungoides. Arch. f. Derm. u. Syph. 1906, Bd. 78.
Zuppinger, Über die eigenartige, unter dem Bilde der Pseudoleukämie verlaufende Tuberkulose im Kindesalter. Jahrb. f. Kinderheilk. 1904, Bd. 159, S. 308.

Sachregister.

Achylie 26.
Adenie 2.
Aleukämie 2.
— lymphatische 200.
— myeloide 201.
Alter 174.
Amyloid 82.
Anämie 10, 84, 101, 102, 103, 106.
— lymphatica 1.
— perniziöse 198.
— bei bösartigen Tumoren 198.
— pseudoleucaemica infantum 199.
Arsen 215.
Arsazetin 217.
Ascites 26, 102, 108.
Atembeschwerden 80, 81, 112, 113.
Atoxyl 216.
Auge 29, 30, 129.

Bakterienbefunde 169, 176.
Bindegewebe 130, 161.
— Zellen des 130.
Blut 11, 38.
— Menge 39. 45.
Blutgefäße 154.
Blutplättchen 11, 40.
Bronchitis 12, 22, 53, 73, 87, 102.
Bronchostenosen 29, 73.
Bronchialtumoren 22, 129.
— Histologie der 153.

Cachexie sans leucémie 1.
Charcot-Leydensche Kristalle 160, 166.
Chinin 218.
Chlorogranulom 102, 203.
Chlorom 203.
Coryza 103.

Darmfollikel 25, 87, 118, 121.
Darmgeschwüre, tuberkulöse 108.
Dauer der Erkrankung 12.
— des 1. Stadiums 7.
Delirien 12.
Desmoidkarzinom 2.
Disposition 175.
Drüsenfieber, rekurrierendes 2, 47, 52.
— Pfeiffers 186.
Drüsenpunktion 185.
Drüsensarkom 2.
Ductus choledochus 27, 103.
Duodenum 26.
Dura mater 102.
Durchfälle 6, 25, 67, 87, 88, 102, 103.

Eintrittspforten 6.
Eisen 218.
Endothelien 130.
Eosinophilie des Blutes 40, 43, 44, 83, 108, 183, 188, 199.
— lokale 130, 162, 164.
Erbrechen 26.
Erythrocyten 11, 39.
Erythrodermien 33.
— prämykoside 123, 125.
Exantheme, ekzematose 120.
— pruriginöse s. Prurigo.
— Beziehung zu Hauttumoren 146.
Exophthalmus 120.
Fieber 10, 46.
— kontinuierlich 46, 87.
— remittierend 48.
— rekurrierend 47, 65, 81, 84, 88, 101, 102, 103, 106, 111.
— Begleiterscheinungen 48.
— Bedeutung des 49, 171.

Gefäße 19.
Gehirn 102, 153.
Geruch 30.
Geschlecht 174.
Geschmack 30.
Glykosurie 46.
Granolyse 148, 161.
Granulom, malignes 3.
— syphilitisches 3, 186.
— tuberkulöses 3, 187, 190, 191.

Haare 12, 59.
Hämaturie 102.
Hämoglobin 39.
Haut 12, 31.
— Atrophie 37, 67, 88, 147.
— Blutungen 37, 103, 108.
— Exantheme, s. diese.
— Geschwüre 34, 53.
— Hyperkeratose 67, 88.
— Pigmentierungen 36, 56, 120.

Haut, sarkomatöse 125.
— Schweiße 36, 81, 101, 102, 103.
— Tumoren 34, 56, 122, 144.
Herz 12, 18, 82.
Hodgkinsche Krankheit, Wesen der 4.
Hoden 24, 107.
Husten 6.
— paroxysmal 12.
Hyperglobulie 198.
Hyperostose 53.
Hyperplasie, lymphatische 132, 134.
Hypertrophie sans leucémie 2.

Ikterus 11, 37, 87, 88.
— hämolytischer 198.

Jodkali 120, 218.

Kachexie 10, 46, 84, 101.
Katarakt 7.
Kehlkopf 19.
Klasmatocyten 162.
Knochen 110.
— Schmerzen 12, 111, 112, 113.
— Rarefikation 128.
Knochenmark, Schädigung des 42.
— Tumoren 59, 88, 110, 113, 128, 151.
Konstitution 174.
Krankheitsursache, spezifische 176 u. f.

Leber 9, 27, 84, 88, 101, 102, 103.
— makroskopisch 127.
— histologisch 151.
— Cirrhose 198.
Leukämie, chronisch-lymphatische 199.
— chronisch-myeloide 201.
— akute 202.
— mit Granulom 107, 204.
Leukocyten 11, 40.
— neutrophile 41, 130.
— eosinophile 11, 41, 130 (s. Eosinophilie).
— große mononukleäre 11, 42, 202.
— bei Lymphdrüsentuberkulose 188.
Leukocytose 41, 183.
Leukopenie 41, 87, 101, 102, 103, 183.
Leukosarkomatose 212.
Lider 30.
Lungen 59, 82, 88, 102.
— Tumoren 129.
— histologisch 152.
Lungenkrebs, Schneeberger 175, 212.
Lungentuberkulose 102.
Lupus 125.
Lymphadenom 2, 209.
— aleukämisches 2.
Lymphadenia ossium 112.
Lymphdrüsenerkrankung 13 u. f.
— makroskopisch 126.
— mikroskopisch 129.
— retroperitoneal 83, 88, 101.
Lymphdrüsenhyporplasie, progressive, multiple 2.
Lymphdrüsentuberkulose 3, 187 u. f.
— eigenartige Form Sternbergs 3, 194.
Lymphgefäße 154.
Lymphocyten 11, 41, 103, 130, 155.
Lymphödem 35.
Lymphogranulomatosis cutis 34, 144.
Lymphom, malignes 2, 135.
Lymphomatosis, multiple 21.
Lymphome ganglionnaire anémique 2.
Lymphosarkom 2, 116, 210.
Lymphosarkomatosis 54, 210.

Magengeschwür 26.
Mamma 16, 145.
Mastzellen 11, 41, 157.
Maulbeerzellen 165.
Mediastinum 71.
— Drucksymptome 7, 19, 72.
Mediastinaltumor 70, 80, 81.
— solitär 71, 83, 134.
Megaloblasten 121.
Meningen 129.
Menses 24.
Megalosplenie, Bantische 198.
Milchsäure 26.
Milztumor 9, 18, 84, 87, 88, 101 u. f.
— primärer 105.
— makroskopisch 127.
— mikroskopisch 156.
— bei parasitären Erkrankungen 196.
— anämische 198.
Milzexstirpation 107.
Milz, myeloide Umwandlung 150.
Milzsarkom 107.
Muchsche Stäbchen 179.
Muskeln, Atrophie 31.
— Tumoren 31, 101, 112, 141.
Mycosis fungoides 38, 44, 121, 123, 124
— Diagnose 184.
— Beziehung zu granulomatösen Hautveränderungen 147.
Myelocyten 42, 201.
Myelom 109, 117, 211.

Nasenbluten 39, 108.
Nebenhoden 24.
Nebennieren 24, 116, 129.
Nekrosen 167 f.
Nephritis 56.
Nerven, Drucksymptome 10, 28, 55, 111.
Nervöse Störungen, allgemeine 27.
Nieren, Tumoren 24, 129, 153.
Nystagmus 29.

Ödeme 10, 73, 80, 81, 82, 102, 112, 113.
Ösophagus 26, 53.
Ohrerkrankungen 30.
Orbita 30, 129.
Osteosklerose 111, 128.

Ostitis, sarkomatöse 111.
Ovarium, Erkrankungen des 25, 129.

Pachymeningitis haemorrhagica 103.
Pankreaserkrankungen 27, 82.
Paratuberkulose 194.
Perikarderkrankungen 18, 19, 82, 111.
Periosterkrankung 12, 31, 110, 114 u. f., 118.
Peritoneum, Erkrankung des 26, 67.
Plasmazellen 113, 116, 156.
Pleura, Ergüsse der 10, 21, 73, 80, 81, 112.
— chylöse 21, 73, 82.
— Tumoren 22, 88, 129.
Porphyrmilz 127.
Prognose 213.
Prodromalsymptome 6.
Prurigo 6, 32, 64, 65 101.
— Histologie 143.
Pruritus 6, 32, 81.
Protozoen 177.
Pseudoleukämie 2, 44.
Pulmonalosteoarthropathie 36, 82.
Puls 18, 22.
Pupillen 29.
Pyelonephritis 101.

Rachenmandeln 9, 19.
Reaktionen, spezifische 178.
— Calmette 178.
— Pirquet 101, 178.
— Tuberkulin 111, 178.
— Wassermann 101, 178, 186.
— Widal 187.
Reizhusten 6.
Retikulärgewebe 130.
Riesenzellen 131, 159, 160.
Röntgenbehandlung 82, 121.
Rückenmark 29.
Russelsche Körperchen 165.

Salvarsan 216.
Sarkom, scheinbares der Drüsen 62.
— Übergang in 171, 212.
Schilddrüse 67, 82, 129.
Schlafsucht 28, 65.
Schluckbeschwerden 6, 26, 81.
Schwerhörigkeit 7, 55, 102, 103.
Sehstörungen 7.
Sekundärinfektion 8, 12.
— Beziehung zu Fieber 170.
— — zu Nekrosen 169 u. f.
— Disposition zu 170.
Speicheldrüsen 118, 129.
Spirochäten 177.
Splenomegalie Gaucher. großzellige 197.
Stomatitis 103.
Stuhl, acholischer 11.
Syncythium-endothelioni 2.

Therapie 214.
— allgemeine 223.
— lokale 218.
— medikamentöse 215.
— operative 219.
— Röntgen- 220.
Thymus 18, 71, 82, 135.
— Lymphosarkom 82.
Tierexperiment 178.
Todesursache 168.
Tonsillen 9, 17.
Trachea 19, 73.
— Tumoren 22, 129.
Tränendrüsen 30, 118.
Tuberkelbazillen als Sekundärinfektion 12, 177, 193, 196.
— Typus bovinus 194.
— Granulaform 179, 194.
— im Tierexperiment 193.
Typhoid, rezidivierendes 84.
Typhus abdominalis 196.

Urin 23.
— Eiweiß im 11, 23.
— Diazoreaktion 11, 24. 65, 88, 102.
— Urobilin 11, 24,. 46.
— Indikan 11.
— Bence-Jonesscher Eiweißkörper 24, 113.

Venektasien 10, 19, 73.
Verlaufsformen 51.
— akute 52.
— lokalisierte 54.
— generalisierte 63, 181.
— Mediastinaltumor 70, 183.
— larvierte oder typhoide 83, 183.
— splenomegalische 104, 184.
— ostitisch-periostitische 109, 194.
— intestinale 118.
— Mikuliczsche 118, 184.
Verbreitung, geographische 171.
Vererbung 171.

Zellen, große, freie 158.
— Umwandlung in Riesen- 159.
— Beziehung zu myeloiden 161.
Zysten in Granulom 171.

Namenregister.

Andrewes 54.
Arneth 42.
Aschoff 166, 194.
Askanazy 27, 187.
Assmann 25, 27, 40, 176.

Barbrock 48.
Bartels 194.
v. Baumgarten 128, 152.
Beitzke 30, 38, 53, 122, 124, 128, 160, 168, 169, 178.
Benda 3, 126, 129, 140, 141, 153, 170, 171, 176, 194.
Benjamin, E. 199.
Bergel 46.
Bevacqua 45, 113, 128, 152.
Beyer 25.
Billroth 2, 215, 219.
Bing 54.
Biuclin 178.
Blaschko 33, 146.
Bohn 26, 102, 168.
Bonfils 1.
Borst 172, 176.
Boycott 48.
Bramwell 33, 177.
Brandts 34, 37, 62, 171.
Brauneck 27, 48, 88, 102, 103.
Brentano u. Tangl 26, 48.
Brenkay 124, 194.
Brigidi u. Taffani 36.
Brigidi u. Piccoli 28, 40, 82, 144, 176, 194.
Broadbent 21.
Brooks 19, 63, 168.
Brugsch 167.
Brunn, M. v. 120.
Brunsgaard 34, 122, 144.
Buch 116, 147.
Bunting 18, 27, 107.
Butterfield 25, 26, 118.

Caan 178.
Mc. Callum 27.
Caton 27, 48.
Chilosotti 48.
Chotimsky 187.
Christian 71.
Ciaccio 2, 45.
Clarke 48, 54, 168, 196, 223.
Claus 18, 19, 22, 24, 48, 128, 129, 142, 152, 153.
Clopatt 82.
Coenen 82.
Cohnheim 2, 46, 212.
Coley 142.
Cornil 175.
Cossy 2.
Crowder 190, 194.
Czerny 22, 26, 168.

Degen 173.
Delbet 176.
Desmos et Barié 19, 27, 29, 63, 88.
Deyke 178.
Dietrich 166, 171, 180.
Dominici 163, 164.
Dreschfeld 29.
Dubreuilh 32.
Dutoit 18, 26, 30, 34, 121, 168.

Ebstein 2, 46, 52, 88.
Edsell 21.
Eichhorst 29, 48.
Ehrlich 163, 164, 218.
Elischer u. Engel 222.
Ellermann 194.
Ellinger 115.

Fabian 21, 22, 23, 26, 28, 128, 133, 165, 168, 194, 206.
Fabian-Naegeli-Schatiloff 134, 136.
Mc. Fadyean 178.
Falkenheim 20, 116, 134, 135.
Falkenthal 174.
Fazio 174.
Feldbausch 162.
Ferrari u. Cominotti 22, 26, 48, 129, 142, 153, 190.
Ferrarini 176.
Fischer, F. 82, 175, 176, 195.
Fleischer 30, 120.
Fränkel u. Much 24, 27, 179, 194.
Friedreich 108.

Gabbi u. Barbacci 176.
Galeotti 160.
Gamferini 189.
Gennari 40, 48, 222.
Gerschner 33, 37, 40, 144.
Gibbons 27, 83.
Gläser 48.
Gluczinski 116.
Goldmann 160, 163.
Goldschmidt 24, 46.
Goldzieher 30, 121.
Goodhart 29.
Gowers 13, 21, 24, 174.
Graetz 194.

Grawitz 20, 33, 36, 39, 40, 45, 46, 116, 122, 128, 174, 215, 216, 218, 219, 220, 223.
Greenfield 26.
Grohé 118, 176.
Grosz 22, 28, 34, 35, 37, 144, 145, 168, 176.
Gulland 175.
Gütig 40, 42, 48, 102, 103.

Haeckel 30, 35, 120, 168.
Halberstadt 187.
Hammer 19, 28, 29, 30, 48, 110, 111, 128, 129, 152, 218.
Hammerschlag 139, 140.
v. Hansemann 157, 158, 159.
Hare 71.
Härting u. Hesse 213.
Haushalter et Richon 25, 40.
Hecht 30, 33, 35, 48.
Hérard 25, 26, 168.
Herringham 13.
Herrik 116.
Hippel 37, 39, 40.
Hirsch 30, 120.
Hirschfeld 116, 163, 180.
Hirschfeld u. Isaak 26, 40, 53, 54, 167, 169.
Hirschmann u. Stross 25, 26, 28, 29, 32, 36, 40, 48, 190.
Hodgkin 1.
Hodgson 178.
Hoffmann, M. 25, 118, 194.
Hohenemser 48.
Hutchinson 29.
v. Hüttenbrenner 27.

Jacobaeus 25, 48, 121.
Jacobitz u. Kayser 180.
Jacobsthal 179, 180.
Jaquet 82.
Joannovics 157.

Kahler 116.
Kanter 162.
Karewski 215, 218.
Kast 48, 51.
Katzenstein 215, 224.
Kaufmann 142.
Kephallinos 24.
Klein, St. 48, 176.
Kloster u. Lie 25, 26, 29, 48.
Königer 21.
Korach 2.
Körmöczi 48, 177, 194.
Koslow 194.
Kraus 22, 29, 30, 42, 222.
Krause 221.
Kreibisch 33.
Krokiewicz 40.
Kümmel 18, 106, 220.
Kundrat 210, 219.

Lancereaux 2.
Langenbeck 2.
Langhans 2.
Lazarus 164.
Lehndorff 22, 24, 178, 194.
Leredde 149.
Lichtenstein 194, 195.
Liebermeister 194.
Liebmann 17.
Linser 33.
Longcope 40, 132, 151, 163, 164, 177, 178, 197.
Lorrain 82.
Löwenbach 186.
Lubarsch 165, 166.
Lustig 178.

Mächtle 188.
Mackenzie 142.
Maffucci 176.
Majocchi u. Picchini 176.
Maresch 7, 128, 162, 156, 157, 168.
Mayer, H. 174.
Maximow 163.
Meller 25, 30, 121, 168.
Menko 54.
Meyer 161.
Miller 165, 166.
Moritz, O. 53, 177, 218.
Morrison 173.
Mühsam 124.
Murchison 26, 27, 83, 142.
Murray 24, 27.

Naegeli 3, 24, 36, 40, 41, 46, 48, 88, 164, 200, 212, 217.
Ness and Teacher 21, 26.
Neißer 36.
Noeßke 162.
Nothnagel 110, 112, 128, 152.
Notthafft 19, 25, 34, 37, 40, 122, 124, 144, 176.
Nowak, R. 18, 26, 41, 108.

Ormerud 21.
Orth 2.
Osler 29, 178.

Palma 82.
Paltauf 38, 122, 124, 129, 146, 147, 148, 149, 210.
Pappenheim 3, 157, 162, 163, 165, 212.
Pauliczek 189, 220.
Pawlowski 177.
Peacocke 40, 173.
Pel 2, 19, 37, 88, 102.
Petit et Mouchon 144.
Pfeiffer 221.
Pinkus 44.
Pitt 194.
Pozzi 25, 26, 27, 88.

Pröscher and White 177.
Puritz 26, 27, 49, 118, 127, 128, 168, 171, 218.
Putiata 62.

Reckzeh 40.
Reed 12, 19, 40, 46, 158, 178, 194.
Rehn 108, 150, 206.
Reichenstein 116.
Renvers 48.
Riehl 124.
Riesel 197.
Rodler-Zipkin 207.
Rolleston 32.
Romberg 29.
Rosellini 34, 144, 147.
Rosenquist 45.
Roux et Lamois 176.
La Roy 27.
Rubino 189.
Ruffin 48, 178.
Russel 166.
v. Rustitzky 116.

Sabrazès 33, 37.
Sailer 178.
Salomon 44, 107.
Saltykow 165, 166.
Sauberg 24.
v. Scheer 190.
Schepelern 118.
Schlecht 164.
Schmidt, M. B. 116, 134, 135, 136, 200.
Schönstedt 108.
Schottelius 82.
Schridde 165.
v. Schrötter 29.
Schulz, M. 2, 175.
Schur 24, 26, 28, 40, 48, 129.
Schwarz 222.
Senator 173.
Silva 176.
Simons 178, 194.
Sinding, L, 48, 194.
Snegireff 120.
Spencer 178.
Steinhaus 83, 190.
Stengel 175.
Sternberg 3, 109, 165, 193, 212.
Stevens 71.
Sticker-Lowenstein 194, 195.
Stockart 82.
Störck 118.
Stschastnyi 163.
Snekling 26.
Sudland 24.
Symmers, D. 18, 63, 88, 107, 118.

Taylor 27.
Thiemann 188.
Trantmann 186.
Trembur 178.
Tronsseau 2, 5, 30, 175.
Tschistowitsch 48, 88, 218.

Unna 148, 161, 165.

Vedeler 177.
Verdelli 176.
Versé 155.
Virchow 12, 210, 211.
Völckers 88.

Wagner 2, 108, 212, 220.
Wall 71.
Warnecke 126, 162.
Warrington 48, 49, 54, 107.
Wassermann 48, 88.
Waetzold 15, 16, 17, 18, 21, 25, 32, 190.
Weber, P. 54, 108.
Weber und Ledingham 19, 21, 22, 35, 41, 48, 50, 82, 177, 178.
Weber und Blendinger 165.
Wechselmann 33.
Weichselbaum 108.
Weidenreich 163.
Weil et Lesieur 178.
Weißhaupt 26, 28, 48, 190.
Wells and Maver 25, 118.
v. Werdt 129, 157.
Werther 148.
Westphal 7, 12, 19, 23, 24, 28, 33, 88, 168, 194.
White Hale 48.
White and Boycott 168.
Widal et Lesné 22.
Wieland 28, 29, 117.
Wikuez 222.
Wilkinson 49.
Wilks 1.
v. Winiwarter 215, 219.
Wolff 216.
Wunderlich 2, 27, 46.

Yamasaki 15, 19, 24, 25, 26, 27, 33, 36, 37, 48, 127, 168, 171, 194.

Zahn 62.
Zappert 41.
Ziegler, E. 191.
Ziegler, K. 200.
v. Zumbusch 124, 148.
Zuppinger 22.

Erklärung der Abbildungen.

Tafel I. Temperaturkurven.

Kurve 1. Remittierendes Fieber bei 28jährigem Mann. Generalisiertes Granulom.

Kurve 2. Remittierendes Fieber bei 45jähriger Frau. Generalisiertes Granulom, kachektisches Stadium, starker Pruritus, Chininwirkung.

Kurve 3. Leichtes, unregelmäßiges Fieber, in hoch remittierendes übergehend bei 28jährigem Mann. Generalisiertes Granulom, Lebertumor, Ataxie.

Kurve 4. Kontinuierliches Fieber in remittierendes übergehend bei 28jährigem Mann. Doppelseitige lokalisierte Halslymphome.

Kurve 5. Ganz unregelmäßiges Fieber mit Andeutung von rekurrierendem Typus bei 22jährigem Mädchen. Mächtige Granulomknoten in Supraklavikulargruben, Milz-Leberschwellung.

Kurve 6. Rekurrierendes Fieber bei 16jährigem Burschen. Generalisiertes Granulom Fall V, S. 65.

Tafel II.

Fig. 1. **Lymphdrüse.** Granulomatöse Wucherung der Reticulumzellen unter gleichzeitiger Bindegewebsbildung. Ödem, Quellung der Kerne, beginnende Isolierung von Zellen und Fasern. Kernteilungsfigur. Lymphocytenreste. Zahlreiche eosinophile Leukocyten.

Fig. 2. **Lymphdrüse.** Zellreiche polymorphe Bindegewebswucherung mit zahlreichen Kernteilungsfiguren ohne deutliche Bindegewebsneubildung. Lymphocytenreste. Einige eosinophile z. T. einkernige Zellen.

Fig. 3. **Lymphdrüse.** Granulationswucherung mit großen freien Zellen, ein- und mehrkernigen Riesenzellen, vereinzelten Lymphocyten ohne deutliche Bindegewebsneubildung, ohne eosinophile Leukocyten. Eine Kernteilungsfigur.

Fig. 4. **Lymphdrüse.** Marksubstanz. Ödem. Quellung und Wucherung, Riesenzellbildung der Bindegewebs- und Endothelzellen. Keine eosinophilen Leukocyten.

Fig. 5. **Lymphdrüse.** Fibröses Stadium des Granuloms. Grobscholliges Bindegewebe mit eingeschlossenen Zellresten, bestehend aus großen freien Zellen, vereinzelten Riesenzellen und Lymphocyten.

Fig. 6. **Subkutanes Granulomknötchen,** in der Hauptsache aus Plasmazellen, z. T. Riesenplasmazellen und eosinophilen Leukocyten bestehend.

Fig. 7. **Riesenzellen** mit einfachen, vielgestaltigen und mehrfachen Kernen. Vier Kernteilungsfiguren mit atypischer Ausbildung und Lagerung des Chromatins.

Tafel III.

Fig. 8. **Milz.** Zentral verödeter, bindegewebig substituierter Follikel. Von hier ausgehende Granulationswucherung mit Bildung von großen Zellen und Riesenzellen. Einige eosinophile Leukocyten. Körniger Zerfall der Erythrocyten.

Fig. 9. **Leber.** Beginnender miliarer intraacinöser Granulomherd. Bindegewebszellwucherung (eine Kernteilungsfigur) mit Bildung großer freier Zellen. Vereinzelte Lymphocyten. Vacuoläre Degeneration und Auflösung der Leberzellen.

Fig. 10. **Leber.**

a) Miliarer Granulomherd im periportalen Bindegewebe. Bindegewebszellwucherung. Einige eosinophile Leukocyten, peripher Lymphocyten.

b) Intraacinöser Herd mit Degeneration der Leberzellen, Quellung der Bindegewebskerne.

c) Intrakapilläre, endotheliale Riesenzelle.

Fig. 11. **Knochenmark vom Sternum.** Sklerotisch-bindegewebiger Herd in unregelmäßiger Ausbreitung (bei Mediastinaltumor).

Fig. 12. **Knochenmark von Wirbel.** Granulomherd diffus sich ausbreitend. Starke Bindegewebsbildung, große Zellen, Riesenzellen und Lymphocyten einschließend. Nach unten normale Knochenmarksreste.

Tafel IV.

Fig. 13. **Intercostalmuskel.** Beginnender Granulomherd im interstitiellen Bindegewebe. Großzellige Bindegewebszellwucherung, zahlreiche eosinophile Leukocyten, Lymphocyten.

Fig. 14. **Intercostalmuskulatur.** Zwischen den Muskelfasern unter Degeneration derselben vordringende Granulationswucherung mit eosinophilen Leukocyten. Teilweise enorme Wucherung der Muskelkerne mit Erweiterung der Sarkolemmschläuche.

Fig. 15. **Intercostalmuskulatur.** Totale Zerstörung der Muskelfasern. Granulationswucherung durch sehnigen Bindegewebszug in zwei Abteilungen getrennt, oben sarkomähnliche großzellige Wucherung, unter Wucherung mit starker lokaler Eosinophilie.

Fig. 16. **Haut.** Pruriginöse Effloreszenz. Parakeratose. Kapillarwucherung der Papillarkörper. Perivaskuläres Gewebsödem, Infiltration durch Lymphocyten und eosinophile Leukocyten.

Tafel V.

Fig. 17. **Niere.** Im Hilusgebiet kleiner beginnender Granulomherd: großzellige Bindegewebszellwucherung mit Lymphocyten ohne eosinophile Leukocyten.

Fig. 18. **Stirnhirn.** Granulomherd von der Pia mater in die Hirnrinde vordringend, rechts ältere Zone mit Zerstörung der Hirnsubstanz

durch großzelliges, mit Lymphocyten vermengtes Granulationsgewebe, links fortschreitende Zone, Reste vakuolisierter Hirnsubstanz, zahlreiche Lymphocyten, beginnende Bildung großer freier Zellen.

Fig. 19. **Lymphgefäß** im Hilus einer Lymphdrüse, durch Granulationswucherung mit zentraler scholliger Bindegewebsbildung verschlossen.

Fig. 20. **Lungenvene** innerhalb eines Granulomknotens, starke großzellige Intimawucherung.

Fig. 21. **Milzvene,** im Hilusgebiet von Granulomgewebe umgeben. Wandständiger miliärer Granulomherd der Intima, großzellig, mit eosinophilen Leukocyten und Lymphocyten. (Venenwand in der Nachbarschaft von Granulationsgewebe durchsetzt.)

Fig. 22. Granulomherd mit großen Zellen, eosinophilen Leukocyten und Charcot-Leyden'schen Kristallen.

Druck von Anton Kämpfe, Jena.

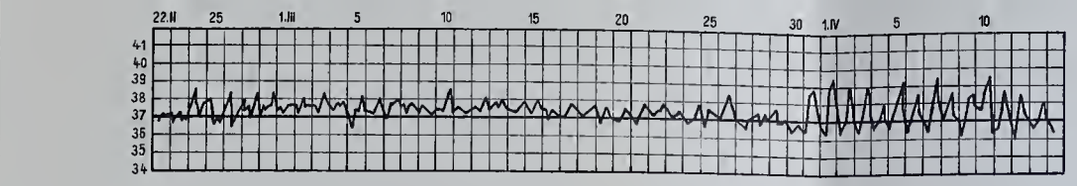

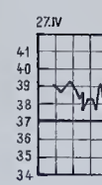

5.

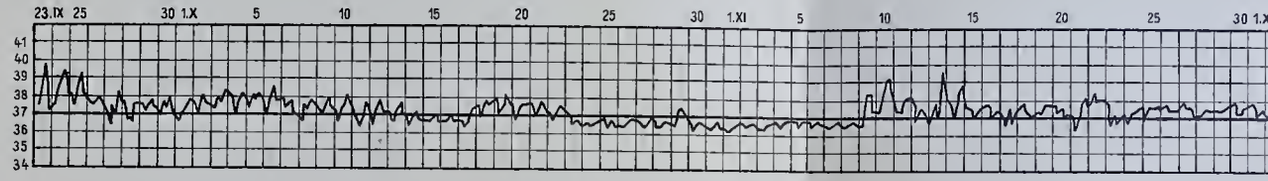

6.

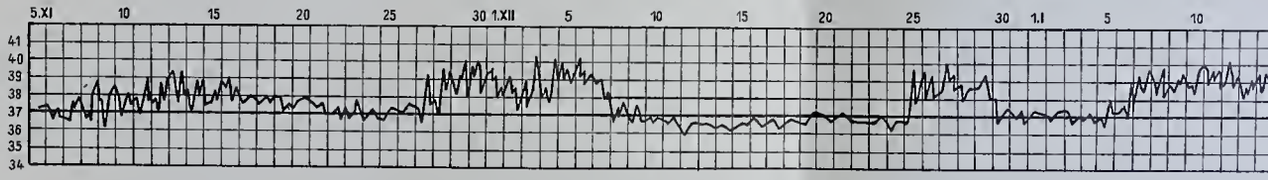

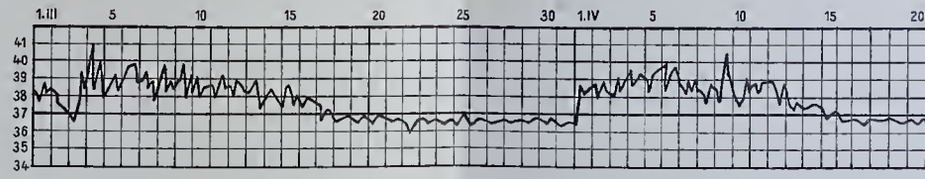

Verlag von Gustav Fischer in Jena.

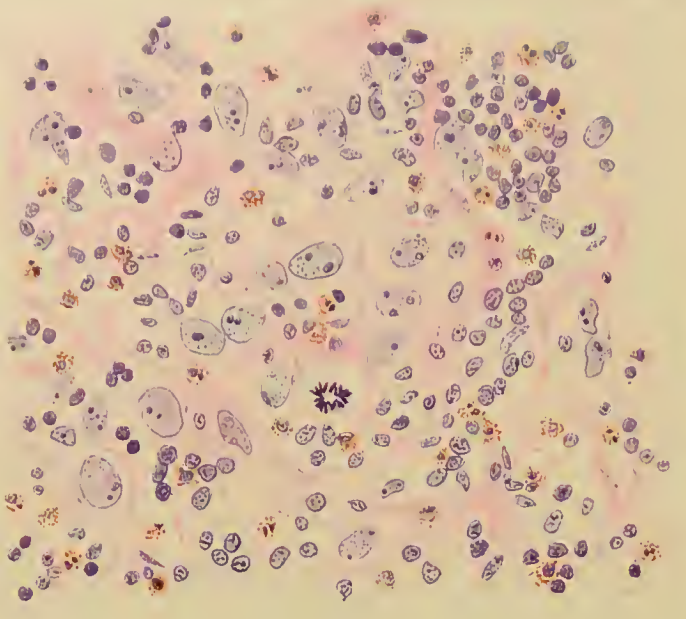

Fig. 1.

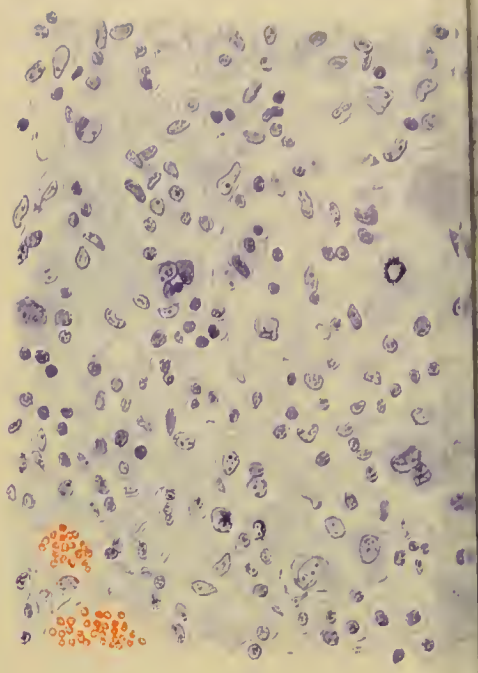

Fig. 3.

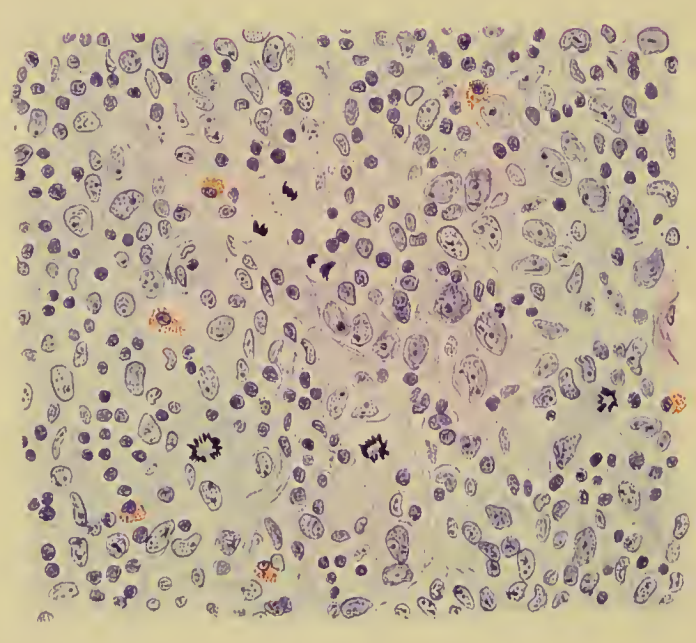

Fig. 2.

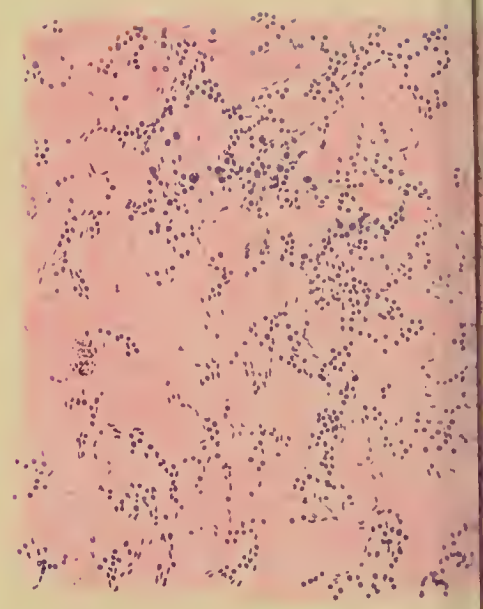

Fig. 5.

E. Ziegler gez.

Verlag von Gusta

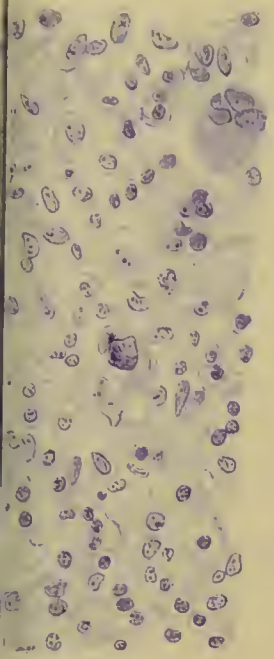

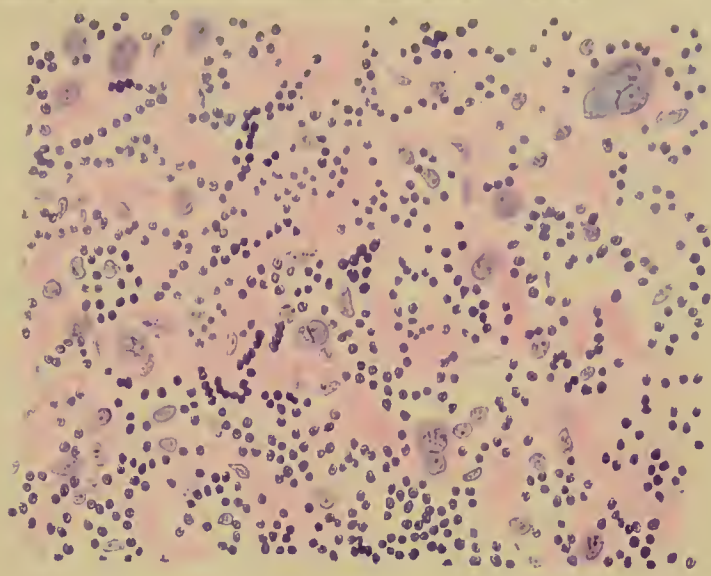

Fig. 4.

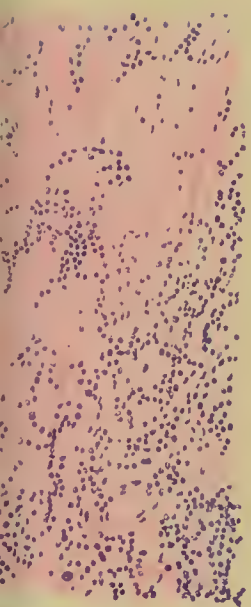

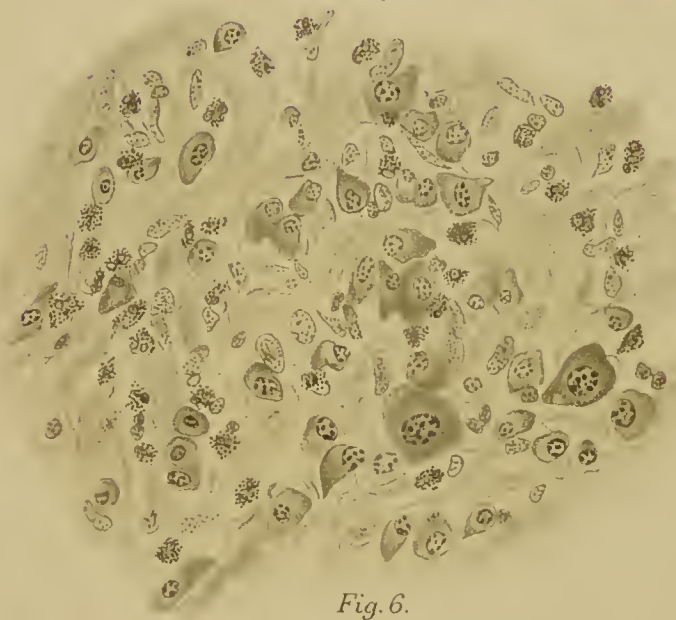

Fig. 6.

Fig. 7.

her in Jena.

Lith Anst v K Wesser Jena



8.

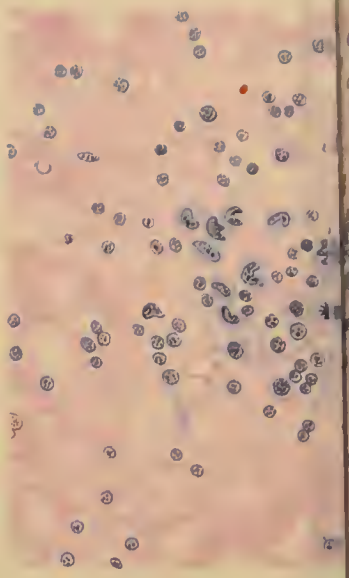

9.

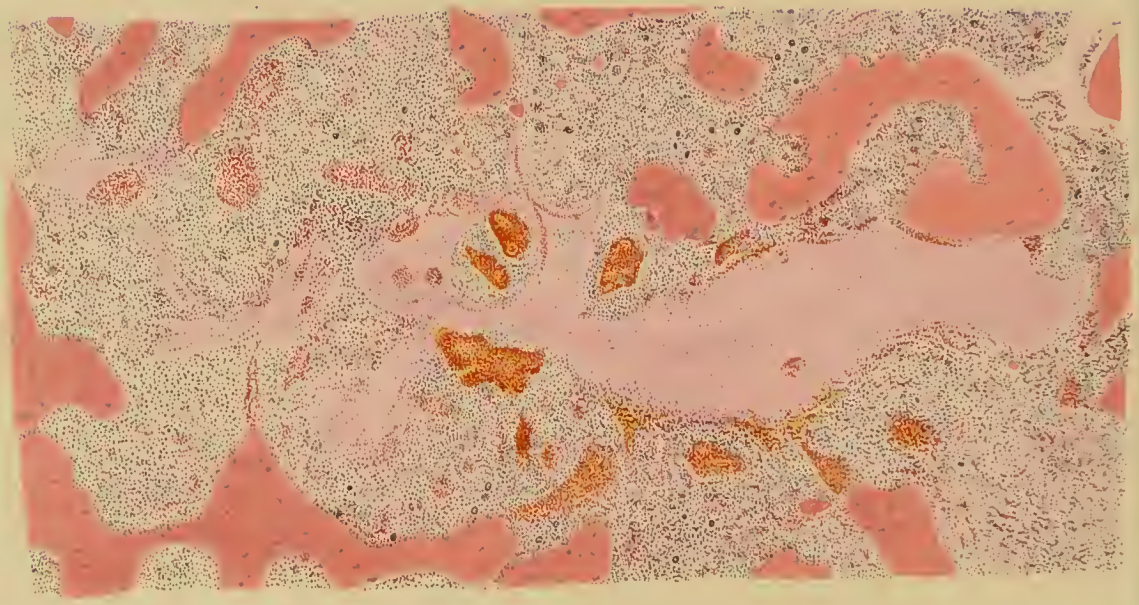

11.



10.

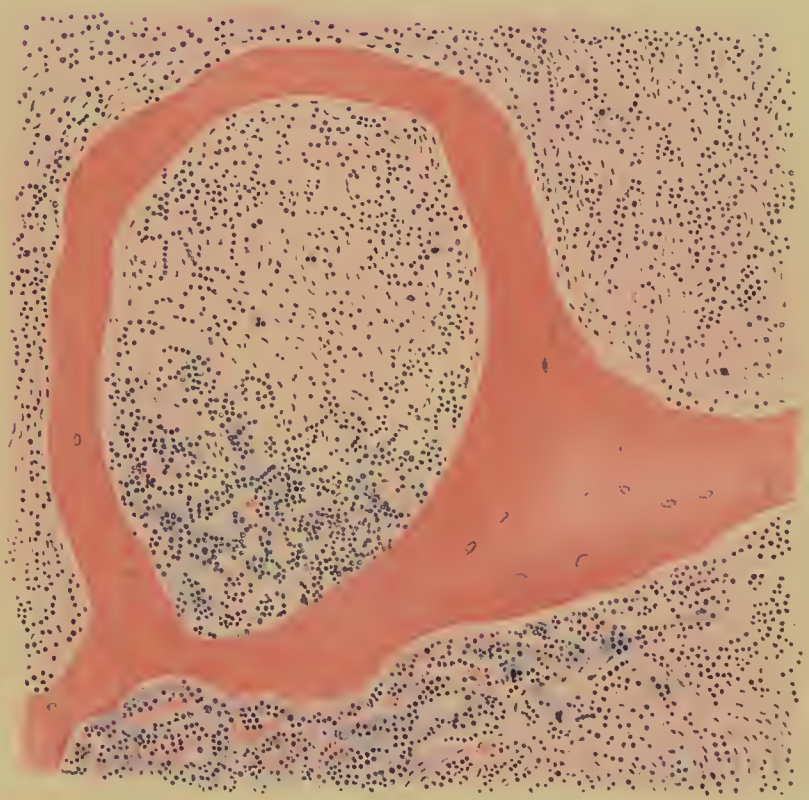

12.

Lith. Anstalt A. Funke Leipzig

13.

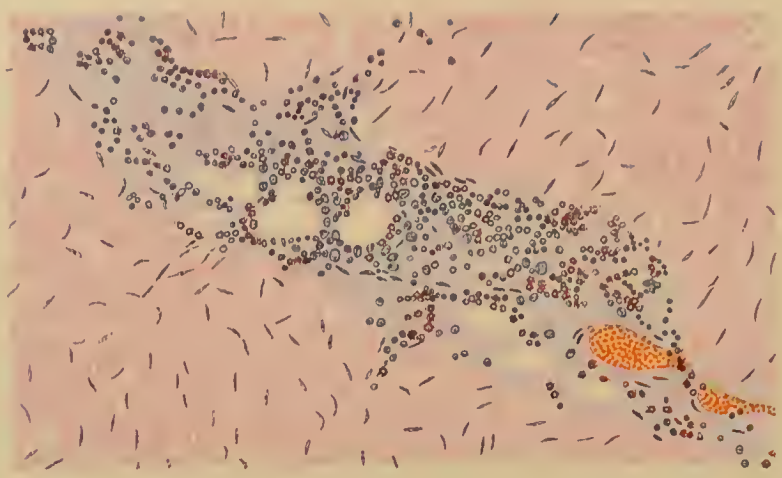

15

14.



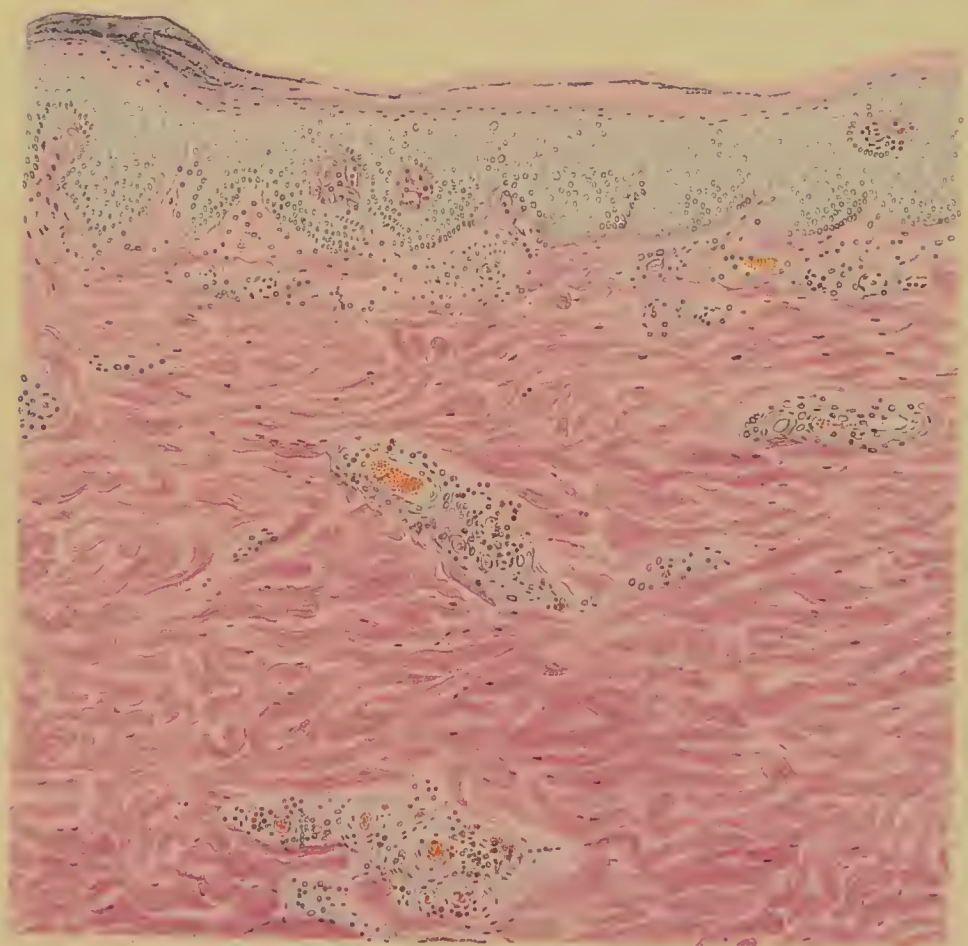

Lith. Anstalt v. A. Funke Leipzig.

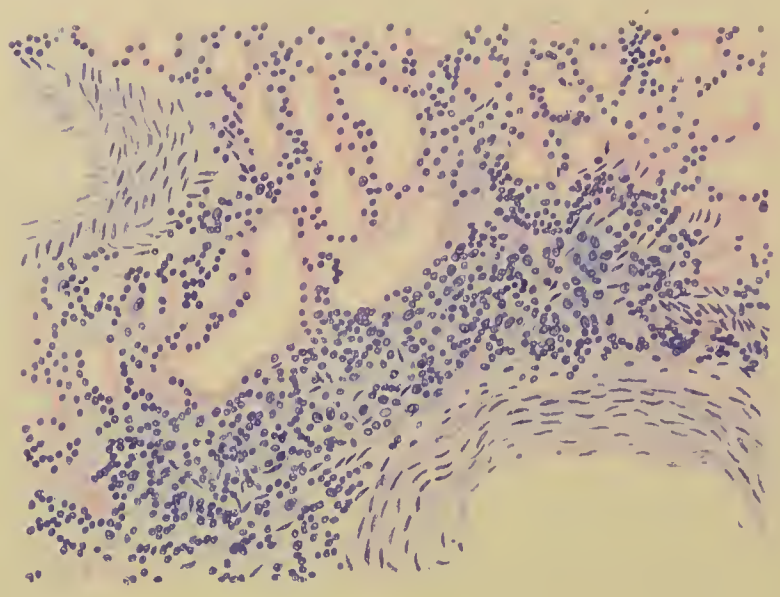

Fig. 17.



Fig. 19.

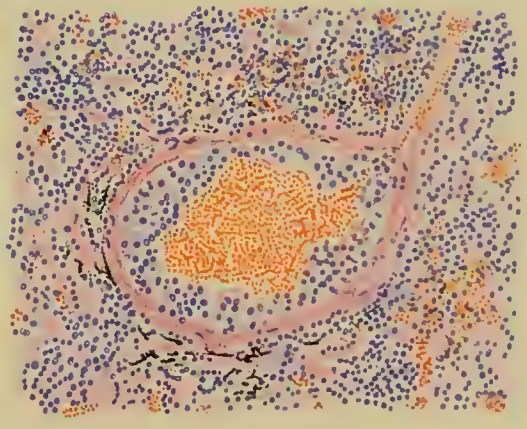

Fig. 20.

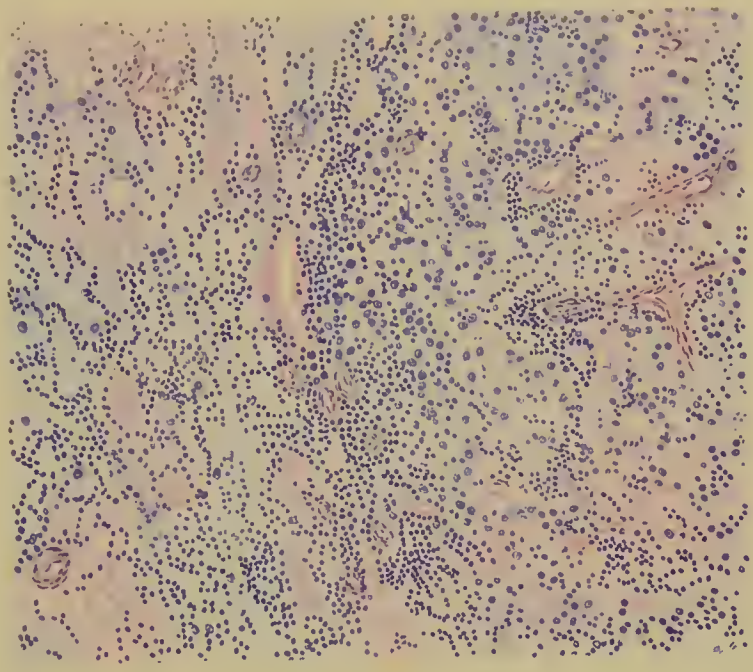

Fig. 18.



Fig. 21.

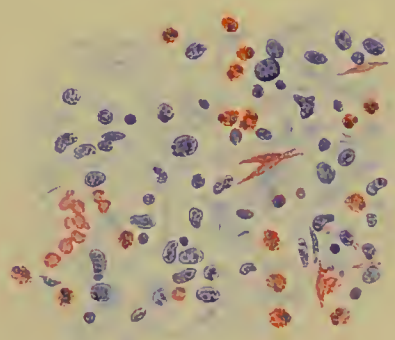

Fig. 22.

cher in Jena.

Lith. Anst. v. K. Wesser Jena